ION ILINESCU

TRATAT DE CLINICĂ ȘI PATOLOGIE MEDICALĂ

I

EDITURA DIDACTICĂ ȘI PEDAGOGICĂ, R.A. - BUCUREȘTI

MINISTERUL ÎNVĂȚĂMÎNTULUI
Prof. dr. ION ILINESCU
Universitatea Craiova
Facultatea de Medicină

TRATAT DE CLINICĂ ȘI PATOLOGIE MEDICALĂ

VOL. I

Colaboratori :

Dr. FL. BĂDULESCU
Dr. S. BEZNA
Dr. DINA CUPȘA
Dr. VIORELA ENĂCHESCU
Dr. V. PÂRVULESCU
Dr. I. ROGOVEANU
Dr. A. SIMIONESCU
Dr. DANA TOMA
Dr. C. VERE

Scanned with OKEN Scanner

ÎN MEMORIA PROF. DR. IOAN GOIA, părintele semiologiei româneşti, distins dascăl şi mare clinician.

Studentul şi elevul
Ion Ilinescu

I.S.B.N. 973-30-2737-5

Redactor: Mihaela Scarlat
Tehnoredactor: Dan Lupu
Coperta: Dumitru Şmalenic

Scanned with OKEN Scanner

CUVÂNT ÎNAINTE

Editura noastră, specializată în publicarea manualelor şcolare, a cursurilor şi tratatelor universitare, caută să satisfacă atât necesităţile de acoperire a disciplinelor din planurile de învăţământ cât şi ofertele de carte ale diverşilor dascăli şi şcoli de cercetare.

Pe parcursul dezvoltării învăţământului universitar, în multe oraşe ale ţării au apărut catedre şi clinici noi, în diferite specialităţi medicale.

Editura noastră doreşte să pună la îndemîna studenţilor experienţa acumulată de cadrele didactice din centrele universitare de tradiţie, respectând stilul, personalitatea şi calităţile didactico-profesionale ale autorilor respectivi.

Această intenţie se concretizează în publicarea unor lucrări cu autori din mai multe centre sau clinici universitare, sau a mai multor autori din aceeaşi catedră, care valorifică experienţa acumulată.

Lucrarea de faţă: „Tratat de clinică şi patologie medicală" reflectă concepţia medicală şi didactică a catedrei de Medicină internă din cadrul Facultăţii de Medicină a Universităţii din Craiova şi a coordonatorului ei.

Unele idei sau expresii întâlnite în text şi neutilizate în limbajul curent medical sunt menţinute la insistenţele autorului.

Sperăm că va fi utilă atât studenţilor în medicină, cât şi medicilor specialişti.

Editura Didactică şi Pedagogică, R.A.

Scanned with OKEN Scanner

Fiicei mele Anca Maria

În medicină, informațiile oferite de anamneză și de examenul fizic al diverselor aparate și sisteme sînt prelucrate mental prin raționamente de logică deductivă și inductivă. Adevărul în medicină este rezultatul gîndirii medicale. Fără diagnostic nu se poate face tratament.

Scanned with OKEN Scanner

PREFAȚĂ

Considerăm că în procesul de instruire al studenților, medicilor stagiari și secundari, medicina internă ocupă un loc important. În facultățile de medicină, clinica și patologia medicală se studiază în anii III, IV, V și VI, avînd un rol deosebit în ascuțirea spiritului de observație clinică și în formarea gîndirii medicale. Apreciem că semiologia și medicina internă sînt discipline fundamentale, care joacă un rol mare în formarea medicilor care îmbrățișează diverse specialități medicale sau chirurgicale.

Rolul integrativ și formator al medicinii interne, în formarea clinicianului cu gîndire medicală, contrastează la ora actuală cu tendința de fărîmițare prin perfecționarea în specialități secundare cum sînt : pneumologia, hepatogastroenterologia, cardiologia, hematologia, nefrologia și reumatologia. Dezvoltarea tehnicii medicale și ultraspecializarea în diverse specialități nu vor știrbi însă din rolul jucat de medicina internă în formarea viitorului medic. Tehnicile de explorare nu vor micșora niciodată rolul clinicii în învățămîntul medical.

Acestea sînt motivele principale care ne-au determinat să redactăm acest tratat elementar de clinică și patologie medicală. Tratatul nostru are în vedere numai bolile frecvent întîlnite în practica medicală. Bolile rare și de excepție sînt menționate mai ales la diagnosticul diferențial. De aceea, tratatul se adresează studenților medicinești, medicilor generaliști și medicilor secundari, specialiști și primari în specialitatea medicină internă.

În tratatul de față am abordat tratarea bolilor umane de pe poziția clinicianului care știe să consulte, să conducă și să interpreteze anamneza, examenul obiectiv și paraclinic (de pildă : Bolnavul cu dureri în membre ; Bolnavul cu durere toracică ; Bolnavul cu hepatosplenomegalie etc.). Astfel documentat și avînd viziune de ansamblu asupra patologiei clinice, medicul poate recunoaște suferința umană stabilind un tratament adecvat.

Am recurs la stilul didactic de prezentare a bolilor, aducînd la zi (1988—1991) problemele de etiopatogenie și tratament. De altfel este știut că noutățile etiopatogenice și terapeutice sînt revizuite și reconsiderate în permanență, acestea apărînd ca valabil recunoscute și aplicate în practică, după 2—3 ani de experiență la patul bolnavului. Acest fapt obligă medicul la un studiu permanent, știind că medicul bun este student toată viața.

Fără îndoială că acest tratat fiind conceput, în cea mai mare parte, de un singur autor (pentru o concepție unitară), va prezenta și lipsuri și vom fi recunoscători celor care le vor semnala.

Menționăm că la unele capitole au participat, în calitate de autori, colaboratorii disciplinei și catedrei de Medicină Internă. Astfel, problemele de oncologie au fost redactate de șef lucrări dr. Florin Bădulescu, iar la altele șef lucrări dr. Viorel Pîrvulescu și asistenții disciplinei : dr. Viorela Enăchescu, dr. I. Rogoveanu, dr. A. Simionescu, dr. Dana Toma, dr. C. Vere și dr. S. Beznă — așa cum rezultă din tabla de materii.

Scanned with OKEN Scanner

La redactarea tabelelor sinoptice şi iconografiei am fost ajutat de colaboratorii mei, menţionaţi drept coautori ai tratatului, cărora le aduc mulţumiri. Pentru dactilografierea şi redactilografierea textului mulţumim d-nelor Daniela Popa Matei şi Elena Tender, dactilografe ale Catedrei de Medicină Internă de la Facultatea de Medicină din Craiova.

Exprimăm gratitudinea noastră Editurii Didactice şi Pedagogice, R.A. Bucureşti şi d-lui Constantin Floricel, directorul acesteia.

Autorul

Scanned with OKEN Scanner

CUPRINS

Studiul omului bolnav — Prof. dr. Ion Ilinescu 11

Clinica bolilor bronho-pulmonare 25

Bolnavul cu durere toracică — Prof. dr. I. Ilinescu, dr. Fl. Bădulescu . . 25
Bolile cutiei toracice — Prof. dr. Ion Ilinescu 38
Bolnavul cu dispnee acută şi cronică 45
Bronşita acută 54
Bronşita cronică. Emfizemul pulmonar obstructiv (Emfizemul boală) . . . 59
Astmul bronşic 72
Bronşiectazia (B.) — Dr. Dana Toma, dr. A. Simionescu 86
Fibroza chistică pulmonară — Prof. dr. Ion Ilinescu 91
Pneumonii (P.) 93
Pneumonii bacteriene 93
Pneumonii virale 103
Bolile pleurei — Dr. I. Rogoveanu, dr. C. Vere 107
Pleurita uscată — Dr. I. Rogoveanu 108
Pleurezia tuberculoasă 109
Tuberculoza seroaselor — Prof. dr. Ion Ilinescu 117
Meningita tuberculoasă 117
Pericardita tuberculoasă 118
Peritonita tuberculoasă 119
Pleurezia purulentă acută (P.P.A.) 122
Abcesul pulmonar (A.P.) — Dr. Viorela Enăchescu, dr. V. Pîrvulescu . . 125
Cancerul bronşic — Dr. Fl. Bădulescu, S. Bezna 131
Fibroza pulmonară interstiţială — Prof. dr. Ion Ilinescu 142
Hipertensiunea pulmonară 148
Tromboembolismul pulmonar 155
Cordul pulmonar cronic 162
Insuficienţa pulmonară 169
Sindromul de detressă acută respiratorie — Dr. Viorela Enăchescu, dr. V. Pîrvulescu 180
Sindromul mediastinal — Dr. A. Simionescu, dr. Dana Toma 182

Clinica bolilor cardiovasculare 193

Bolnavul cardiovascular — Prof dr. Ion Ilinescu 193
Reumatismul articular acut. Cardita reumatică 216
Bolile valvulare 223

Generalităţi 223
Hemodinamica valvulopatiilor 224
Stenoza mitrală 226
Insuficienţa mitrală — Dr. I. Rogoveanu, dr. C. Vere 235
Insuficienţa aortică — Prof. dr. Ion Ilinescu 239
Stenoza aortică 244
Valvulopatiile inimii drepte 248
Tratamentul valvulopatiilor 250
Cardiopatia ischemică 252
Generalităţi şi clasificare 252
Angina pectorală 253
Infarctul miocardic 260
Cardiopatia ischemică nedureroasă 268
Endocarditele infecţioase 272
Bolile miocardului — Dr. I. Rogoveanu, dr. C. Vere 279
Generalităţi şi clasificare 279
Miocardite acute 279
Miocardopatii 281
Miocardopatia obstructivă 281
Miocardopatii dilatative (congestive) 283
Miocardopatii restrictive 285
Miocardopatii secundare 286
Pericardite — Prof. dr. Ion Ilinescu 287
Generalităţi şi clasificare 287
Pericardite exudative 288
Pericardite cronice fibroase 293
Insuficienţa cardiacă (I.C.) 299
Fiziopatologie şi clasificare 299
Tabloul clinic şi paraclinic 304
Tratamentul insuficienţei cardiace 309
Edemul pulmonar acut 315
Hipertensiunea arterială 319
Generalităţi şi clasificare 319
Hipertensiunea arterială esenţială 319
Hipertensiunea arterială secundară (H.T.A.S.) 335
Hipotensiunea arterială — Dr. Viorela Enăchescu, dr. V. Pîrvulescu 340
Generalităţi şi clasificare 340
Şocul 341
Hipotensiunea arterială cronică 346
Tulburări de ritm şi conducere — Dr. Dina Cupşa, Prof. dr. I. Ilinescu, dr. A. Simionescu 349
Generalităţi şi clasificare 349
Tulburări de ritm 353
Tulburări de ritm sinusal 353
Aritmii extrasistolice 358
Tahicardii atriale 362
Tahicardiile paroxistice 363
Fibrilaţia atrială 365
Flutterul atrial 367
Tahicardia ventriculară 370
Flutterul ventricular 372

Scanned with OKEN Scanner

Fibrilația ventriculară 372
Medicamente antiaritmice — Dr. A. Simionescu, dr. Dana Toma . . 373
Tulburări de conducere — Dr. S. Beznă 374
Blocul sino-atrial 374
Blocurile atrio-ventriculare 375
Blocurile intraventriculare 378
Tulburări în formarea și conducerea impulsurilor — Prof. dr. Ion Ilinescu, dr. Dina Cupșa, dr. A. Simionescu 383
Disociația atrioventriculară 383
Sindromul de preexcitație 383
Parasistolia 386
Ritmul sinusului coronarian 386
Alternanța electrică 387
Sindromul de nod sinusal bolnav (Sicksinus syndrom) 387
Alte tulburări de ritm — Dr. Ion Rogoveanu, dr. Dana Toma . . . 388
Flebite și tromboflebite 392
Varicele (boala varicoasă) — Prof. dr. Ion Ilinescu 398
Arteriopatii obliterante 404
Ateroscleroza 408
Aspecte clinice ale A.T.S. premature. Dislipidemii familiale 413
Deficiența familială de LPL-ază 413
Deficiența familială de Apo C II 414
Deficitul familial de Apo E 415
Hipercolesterolemia familială 416
Hipertrigliceridemia familială 417
Hiperlipemia familială combinată 418
Hiperlipoproteinemii secundare 420
Alte cauze de ateroscleroză 420
Aspecte clinice în ateroscleroză și arteriosclerozâ 421
Disecția de aortică 424
Cardiopatii congenitale — Dr. S. Beznă, dr. Viorela Enăchescu 428
Bibliografie selectivă 437

Scanned with OKEN Scanner

STUDIUL OMULUI BOLNAV

În epoca progresului tehnic medical, rolul gîndirii clinice, simțului clinic în diagnosticul unei suferințe umane, capătă o pondere tot mai mare. Verificarea și interpretarea simptomelor subiective și obiective cu ajutorul tehnicii de vîrf este o condiție primordială a maturității medicale de care trebuie să dea dovadă orice medic, indiferent de specialitate.

Examenul medical pe care îl practică orice medic în vederea stabilirii unui diagnostic și tratament adecvat este o activitate de cercetare științifică. Într-adevăr, trebuie știut că actul medical respectă și parcurge cele 3 etape necesare oricărei activități de cercetare științifică, indiferent de domeniul activității științifice.

În prima etapă, de culegere a informațiilor clinice cu ajutorul anamnezei, examenului fizic și examenelor paraclinice, medicul se înarmează cu o serie de date care orientează sau stabilesc diagnosticul.

Etapa a II-a este o etapă de analiză, verificare, confruntare și prelucrare logică a acestor informații, care conturează diagnosticul.

Etapa a III-a sau finală a cercetării medicale este etapa de sinteză, de concluzii și de stabilire a diagnosticului pozitiv. În această etapă se hotărăsc decizii de ordin terapeutic și prognostic, medicul avînd datoria să vindece, să amelioreze suferințe și să prelungească șansa de supraviețuire a omului bolnav.

În această activitate de cercetare, de studiere a omului bolnav, medicul are la dispoziție o serie de metode și mijloace care-l ajută la stabilirea adevărului medical.

Metodele cercetării medicale sînt clinice și paraclinice. Între metodele clinice de neînlocuit, cunoaștem: interogatoriul, inspecția, palparea, percuția și auscultația, metode învățate la semiologie. Nu pot fi date uitării datorită faptului că ai la dispoziție un ecotomograf, deoarece utilizarea cu folos a acestui mijloc de explorare este condiționată de informația primară uitată de așa-numiții „medici ingineri de organe". Trebuie amintit acestor medici, că aceste metode de cercetare clinică au un suport științific, deoarece se bazează pe cunoștințe de biofizică, fiziopatologie, semiotică, logică și biostatistică medicală.

Mijloacele cu care aplicăm în practică aceste metode fac parte din *primul și al doilea sistem de semnalizare*, de cunoaștere a lumii materiale. La ele apelează și științele exacte. Din primul sistem de semnalizare fac parte *simțurile de înaltă acuitate medicală: văzul și pipăitul pentru inspecție și palpație, auzul pentru auscultație, mirosul pentru a identifica felurite halene.*

Din al doilea sistem de semnalizare specific omului, fac parte *limbajul* și *gîndirea medicală.* Cu ajutorul *limbajului* purtăm un dialog cu omul bolnav, foarte util culegerii de informații anamnestice. În practică trebuie să ne coborîm adeseori cu limbajul medical la nivelul gradului de cultură,

Scanned with OKEN Scanner

inteligență și înțelegere al omului bolnav. Trebuie să învățăm să punem întrebări naturii. Acesta este limbajul paramedical. Limbajul medical științific se folosește între medici la vizite, la prezentarea bolnavilor, la comunicații științifice etc.

Gîndirea medicală este cel mai important mijloc de cercetare medicală, este corolarul, cheia de boltă a actului medical. Este atributul unor facultăți mentale care ne ajută să evaluăm, să cîntărim, să privim critic informațiile medicale necesare stabilirii unui diagnostic de certitudine. Gîndirea medicală se bazează pe raționamente de logică *deductivă și inductivă*. Se formează pe băncile facultății și se perfectează în practica de fiecare zi, în confruntarea cu bolile, pe măsură ce căpătăm experiență și ne definim maturitatea medicală.

Din păcate, maturitatea medicală se lasă întîrziată la acea categorie de medici, care sînt robi ai informațiilor oferite de, sau numai de aparatura medicală de vîrf. La informațiile oferite de mijloacele clasice sau moderne de investigație apelează în *mod țintit și justificat numai mințile meaicale ascuțite.*

Metodele și mijloacele de explorare și investigație paraclinică a omului bolnav sînt numeroase. Unele sînt clasice, altele ultramoderne și oferă informații cu caracter obiectiv. Sînt necesare pentru verificarea examenului clinic, pentru verificarea și perfectarea gîndirii medicale și pentru confirmarea diagnosticului clinic.

În funcție de metodologia folosită în cercetarea medicală, *volumul, valoarea și ponderea diagnostică* a informațiilor obținute este diferită. Ponderea o deține *anamneza,* urmată de examenul fizic și informațiile paraclinice.

Anamneza

Anamneza trebuie să constituie un dialog între medic și omul bolnav și ne oferă 4 grupe de informații cu pondere diagnostică :

1. *Date privind istoria bolii :* vechimea, modul de debut, simptomele cheie și cele de însoțire, modul de evoluție și răspuns la tratament al suferinței. Pe baza lor se poate stabili, încă din etapa anamnestică, un diagnostic anatomoclinic, etiologic, funcțional și evolutiv. O anamneză corectă ne poate preciza dacă pe lîngă boala de bază se asociază și alte suferințe, bolnavul fiind un cumulard.

2. *Factorii de risc,* cu rol declanșator, favorizant sau de predispoziție pentru boală. Acești factori cu pondere etiopatogenică sînt reprezentați de informațiile oferite de antecedente heredocolaterale sau personale și de condițiile de viață și muncă.

3. *Date referitoare la incidența maximală a bolilor umane* în funcție de sex, vîrstă, profesie și zonă geografică (condiții ecologice).

4. *Date de ordin psihologic :* În cursul dialogului purtat cu omul bolnav, medicul poate aprecia gradul de cultură generală și medicală, inteligența, temperamentul, echilibrul neuropsihic, preocuparea pentru suferință, trăsături de care dă dovadă bolnavul.

În cele ce urmează analizăm aceste 4 grupe de informații, avînd în vedere greutatea lor în stabilirea unui diagnostic.

Scanned with OKEN Scanner

Istoricul bolii trebuie să scoată în relief o serie de valori semiologice și clinice:

a) *Vechimea bolii:* Sîntem confruntați tot timpul cu boli acute, recente, cu durata de ore, zile sau săptămîni sau cu boli cronice a căror evoluție este de peste 6 luni sau de ani de zile.

b) *Debutul poate fi acut, brutal, dintr-o dată* („d'embleé") în plină sănătate aparentă, prin febră și frison, prin dureri de diverse tipuri, prin crize de dispnee sufocantă. *Bolile cu debut lent, insidios,* treptat sau progresiv, au ca trăsături astenia, adinamia, scăderea în greutate și reducerea forței fizice. Îmbracă caracterele manifestărilor asteno-vegetative, de impregnație bacilară sau tumorală. Asociază la aceste fenomene inapetența, balonarea sau tulburarea de tranzit sau tuse cu expectorație și greutate în respirație, în raport cu boala de bază.

c) *Tabloul clinic* trebuie să evidențieze *simptomul cheie,* caracteristic și cardinal al suferinței: *simptomele secundare* care însoțesc sau acompaniază simptomul principal; *modul cum evoluează* în timp boala; *răspunsul la tratamentul* igieno-dietetic, medicamentos, balnear sau chirurgical efectuat.

Simptomul cheie care reflectă tulburări morfo-funcționale ale organului bolnav trebuie analizat amănunțit, avînd în vedere *caracterele temporale, semnele secundare care-l însoțesc, factorii care l-au declanșat sau ameliorat.* De pildă, la simptomul durere se analizează debutul, tipul, intensitatea, durata, localizarea, iradierea. Colica biliară are ca sens principal durerea și ca semne de însoțire greața, vărsăturile, cefaleea sau icterul și este declanșată sau agravată de mese grase, cu prăjeli, cu prăjituri de cofetărie. Durerea are legătură cu ciclul, apare pre- sau o dată cu menstra. Ea este calmată de antispastice, poțiuni calmante, Miofilin, Nitroglicerină, Piafen.

O dată cu simptomul principal și împreună cu simptomele de însoțire pot să apară și simptome de ordin general. Acestea trădează răsunetul suferinței organului sau organelor lezate, asupra *organismului ca întreg, asupra stării generale a bolnavului.* Amintim aceste simptome, considerate pe nedrept ca funcționale, locale și anume: *febra, frisonul solemn sau în repetiție, crizele diaforetice, deficitul ponderal sau din contră, plusul ponderal.* Subliniem că tripticul: astenia fizică, psihică, sexuală se întîlnește în nevroze, neoplasme, cît și în bolile hepatice, renale, cardiace sau pulmonare cu evoluție acută sau cronică.

d) *Evoluția bolii:* Se cunosc trei posibilități de evoluție a bolilor umane.

Boli cu evoluție recurentă, intermitență episodică, unde perioadele de agravare sînt urmate de perioade de acalmie. De pildă, în ulcerul gastroduodenal, fazele dureroase, cu durată de săptămîni sau luni și apariție sezonieră, sînt urmate de faze de acalmie de luni, uneori ani de zile.

Boli cu evoluție paroxistică, în care tabloul clinic este dominat de simptome cu debut paroxistic: crize de dispnee expiratorie în astmul bronșic, crize de sufocare cu polipnee în astmul cardiac, dureri acute, vii, în marile colici abdominale etc.

Boli cu evoluție progresivă, cu agravarea treptată, progresivă a stării generale și compromiterea unor parametri funcționali ai organismului sau organelor bolnave. În acest sens citățm următoarele boli: glomerulo- și pielonefritele cronice, hepatitele cronice active, cirozele hepatice, valvulopatiile în stadiul de insuficiență cardiacă, neoplasmele, bolile de colagen.

e) *Răspunsul la tratament:* Anamneza trebuie să reflecte internările bolnavului, regimul igieno-dietetic urmat, tratamentele medicale, balneare sau chirurgicale efectuate și mai ales să reliefeze rezultatele tratamentelor urmate.

Scanned with OKEN Scanner

f) *Episodul actual:* În cazul bolilor cronice, anamneza trebuie să arate dacă în tabloul suferinței au apărut modificări care trădează apariția unor complicații care întunecă prognosticul și obligă medicul la noi decizii terapeutice. De pildă, în ulcerul duodenal cronic apariția unor simptome cu coloratură biliară sau pancreatică pledează pentru o penetrație în pediculul hepatic sau în pancreas. În asemenea împrejurări tratamentul chirurgical se impune hotărît. Aceste noi simptome relevă importanța clinică a episodului actual în cazul bolilor cronice.

Factorii de risc : Sînt scoși în evidență de o serie de date care rezultă din antecedentele heredocolaterale, personale și din condițiile de viață și muncă ale bolnavului.

Predispoziția ereditară ca factor de risc trebuie căutată în cazul unor boli ca : hipertensiunea arterială, ateroscleroza coronară cerebrală sau periferică, în ulcerul gastroduodenal, litiaza biliară și renală, diabet, obezitate și gută.

Pe linie maternă, paternă sau colaterală se constată prezența unor asemenea boli. În bolile de colagen, în febra reumatică, în glomerulonefrita cronică, se moștenesc deficite în apărarea umorală și celulară antivirală și antiinfecțioasă. Antigenele din sistemul HLA sînt markeri ai acestor deficite imunologice. De asemenea, în cancere există deficite în sistemul major de histocompatibilitate care asigură și apărarea antitumorală. Prezența pe linie directă sau colaterală a unor cancere reprezintă factorul de risc cu rol predispozant în situația în care descendentul suferă de cancer.

Tara ereditară este caracteristică pentru anemiile hemolitice corpusculare, hemofilie, malformații cardiace, polipoza intestinală.

Antecedentele personale trec în revistă trecutul patologic al bolnavului. Astfel, putem constata în trecutul oricărui bolnav prezența de *boli eruptive specifice copilăriei, de infecții de focar, diverse intervenții chirurgicale sau diverse boli infecțioase bacteriene sau virale.* Greșeala care se face curent este că se înșiră în ordine cronologică toate aceste afecțiuni, fără să se sublinieze dacă ele reprezintă un factor de risc, un element patogenic cauzal pentru boală. De pildă, la un bolnav cu neoplasm gastric nu are rost să înșirăm scarlatina, angine repetate sau apendicectomia. Se menționează numai faptul că are un trecut încărcat, dar fără legătură cu boala de bază. Legătură patogenică cu cancerul are alimentația bogată în afumături, prezența unui neoplasm pe linie ereditară directă sau colaterală.

La *sexul feminin* ne interesează tulburările endocrine generate de *sindromul premenstrual sau de menopauză.* În sindromul premenstrual se produc congestii ciclice la nivelul mucoaselor arborelui bronșic, căilor urinare și biliare. Din cauza dezechilibrului endocrin crește și excitabilitatea fibrei musculare netede. Așa se explică criza de astm bronșic, colica renală sau biliară declanșate premenstrual la unele bolnave. O dată cu instalarea menopauzei, se accelerează procesul de ateroscleroză coronară cerebrală și dispare „protecția aterogenă" asigurată de estrogeni, de care se bucura anterior femeia. *Pierderile de sînge, fiziologice sau suplimentare, prin metroragii sau chiuretaje,* la care se asociază de multe ori metroanexita, ne explică de ce majoritatea femeilor suferă de anemie feriprivă.

Condițiile de viață și muncă trebuie să menționeze excesul sau carențele în principiile alimentare, greșelile în pregătirea și conservarea alimentelor (sosuri, prăjeli, condimente) orarul neregulat al meselor. *Abuzul de sare,* de grăsimi saturate, cafea, alcool și nicotină este dăunător bolilor cardiace, digestive, renale. *Rolul toxic* al alcoolului este perfect demonstrat în ateroscleroză, în hepatite și ciroze, în pancreatita cronică, în ulcerul gastroduodenal.

Scanned with OKEN Scanner

Nu trebuie uitate *reacțiile adverse* provocate de utilizarea nejustificată și îndelungată a sedativelor, tranchilizantelor, psihotropelor, antireumaticelor, contraceptivelor și oncoterapiei. Unele medicamente modifică tabloul clinic, pot întîrzia diagnosticul și pot avea efecte nefaste. Este exemplul antibioticelor utilizate intempestiv la un bolnav cu abdomen acut chirurgical.

Stressul în familie și la locul de muncă cauzează bolilor cardiace, gastroduodenale, hepatobiliare și nevroticilor.

Poluarea atmosferei cu praf, polen, pulberi industriale, gaze toxice (oxid de azot, bioxid de carbon, bioxid de sulf) sînt factori de risc în bronșita cronică, astmul bronșic și cordul pulmonar cronic.

Date cu privire la incidența maximală a bolilor : Vîrsta, sexul, profesia și condițiile ecologice influențează incidența relativă și maximală a bolilor. Astfel, la bărbați sînt mai frecvente : ateroscleroza și accidentele ischemice coronare sau cerebrale ; bronșita cronică și cordul pulmonar ; ulcerul gastroduodenal ; spondilita anchilozantă și poliarterita nodoasă, guta și hemofilia. La femei întîlnim cu precădere stenoza mitrală, tromboflebita, sindromul Raynaud ; colecistul iritabil și litiaza biliară ; pielonefrita ; lupusul eritematos diseminat, sclerodermia și poliartrita reumatoidă ; anemia feriprivă. După vîrsta de 40 ani crește incidența cancerului pulmonar, esofagian, gastric și vezical la bărbați. La vîrsta menopauzei crește frecvența cancerului genital și mamar la femei.

De anumite profesii (munci de răspundere, fermieri, chimiști, veterinari) sînt legate boli precum ateroscleroza, hipertensiunea, astmul bronșic, bronșita cronică, chistul hidatic, silicoza.

Condițiile ecologice influențează repartiția geografică și zonală a bolilor. Astfel, bolile parazitare și tropicale sînt frecvente în Africa, America de Sud, Orientul Apropiat și Îndepărtat, India. *Obiceiurile alimentare* variate de la țară la țară, *conținutul diferit* în oligoelemente al solului și apei explică incidența mare a hipertensiunii, aterosclerozei, litiazei renale și biliare în diverse zone geografice și la diverse popoare.

Amintim incidența mare a cancerului hepatic în Grecia și Africa sau raritatea sclerodermiei în China, India și Malaezia.

Date de ordin psihologic : Medicul trebuie să fie un bun psiholog și la această formație ajunge citind multă literatură beletristică. În dialogul cu omul bolnav, medicul poate face o serie de aprecieri dacă urmărește cu atenție vorbirea, expresia feței, gesturile. Poate aprecia gradul de instrucție (cultură generală și medicală), temperamentul, echilibrul neuropsihic și preocuparea pentru boală.

Un bun psiholog, procedînd cu tact și înțelepciune, ascultînd cu multă atenție bolnavul, vorbindu-i „din inimă", poate explica bolnavului situația în care se află și ce are de făcut în viitor. Cunoscîndu-și suferința, bolnavul se eliberează de teama bolii și cooperează activ la tratamentul aplicat. Prof. dr. I. G o i a spunea adesea la curs, la patul bolnavului, că medicul care cunoaște psihologia bolnavului are totdeauna succes terapeutic nu numai în bolile funcționale, dar și în multe boli cu substrat organic, deoarece știe cum să-l apropie, „să-l abordeze".

Valoarea diagnostică a anamnezei. O anamneză bine condusă ne ajută să stabilim, încă din această primă etapă a cercetării medicale zilnice, un diagnostic clinic. După valoarea pe care o acordăm relatărilor anamnestice, se poate stabili un diagnostic de certitudine în 50% din cazuri, un diagnostic prezumtiv, probabil sau posibil în 20% din cazuri. Majoritatea clinicienilor apreciază că diagnosticul poate fi precizat în 70% din cazuri numai de

Scanned with OKEN Scanner

anamneză. Procentele date mai sus împacă după părerea noastră atît pe moderați și pe apologeți, cît și pe sceptici.

Aproape 25% din boli se pot recunoaște numai după semnele fizice. De pildă, în stenoza mitrală, semnele fizice precedă mult timp simptomele subiective. De asemenea, 5—10% din boli se pot diagnostica exclusiv pe baza unor date de laborator. Anamneza are marele merit de a forma judecata medicală și totodată de a orienta atenția medicului în timpul examenului fizic, către organul bolnav care în acest mod va fi onorat numai cu analize țintite, suficient de bine gîndite.

Randamentul unei anamneze amănunțite este condiționat de două variabile : *medicul și bolnavul*. Medicul influențează anamneza prin pregătirea, experiența, tactul, răbdarea și timpul pe care îl are la dispoziție. Un bolnav inteligent, cu spirit de observație, oferă suficiente informații despre boala sa. În schimb, bolnavul slab instruit oferă informații sumare sau chiar greșite. Anxiosul, nevroticul și simulantul exagerează simptomele și induc în eroare medicul. Medicul care întreabă și examinează bolnavul — „vede bolnavul" — are avantaje certe față de confratele care se mulțumește cu o anamneză sumară și/sau caută să rezolve actul medical numai cu ajutorul analizelor de laborator. Medicul face cheltuieli inutile, pierde timp și întîrzie diagnosticul dacă nu examinează.

Greșeala în care se cade în mod obișnuit este cea a unei *anamneze pripite, grăbite*, soldată cu informații sumare. Dacă am studia cu atenție foile de observație clinică, am constata că 90% din anamneze reprezintă itinerarii turistico-medicale care menționează unitățile pe unde s-a plimbat bolnavul, analizele efectuate și tratamentul anodin cu vitamine, antispastice, antialgice și sedative prescrise. Aforismul lui P. D. White își păstrează și în viitor valabilitatea : „medicul care nu poate lua o anamneză corectă și bolnavul care nu o poate oferi, riscă primul să prescrie și al doilea să primească un tratament greșit".

Examenul fizic

Examenul fizic reprezintă *a doua metodă de cercetare clinică a omului bolnav*. Se numește obiectiv, deoarece descoperă semne cu caracter fizic, „fapte clinice", a căror obiectivitate este condiționată de pregătirea și experiența medicului.

Acest examen fizic se execută după un protocol intrat în reflex încă din anul III de facultate. Se practică o inspecție generală, urmată de un examen amănunțit pe aparate și sisteme, insistînd asupra aparatului sau organului bolnav.

I. Goia subliniază că examenul fizic trebuie să fie minuțios „din creștet pînă în tălpi ; bolnavul va fi dezbrăcat pentru a dezveli diagnosticul". De la această conduită ne abatem numai în cazul unor bolnavi în stare gravă : bolnavi în comă, șocați, cu stare toxico-septică sau cu infarct de miocard. Este o gravă eroare „să sucești" pe toate părțile un asemenea bolnav la care examenul fizic trebuie să se rezume numai la organele vitale.

Examenul fizic se practică cu ajutorul metodelor clasice învățate la semiologie : *inspecție, palpare, percuție, auscultație*, metode care au o triplă importanță practică :

— sînt cele mai simple, utile și inofensive mijloace de cercetare a omului sănătos și bolnav ;

Scanned with OKEN Scanner

— au un suport științific, lucru arătat anterior la metodologia cercetării medicale ;

— se pot aplica în orice condiție, medicul purtînd cu el principalele mijloace de examinare : văzul, pipăitul și auzul.

Cu ajutorul acestor metode și mijloace, medicul culege trei feluri de informații necesare stabilirii unui diagnostic clinic :

— *manifestări exterioare ;*

— *manifestări morfo-funcționale din partea organului bolnav și/sau aparatelor afectate ;*

— *manifestări generale.*

Manifestările exterioare sînt multiple și pot fi decelate cu ajutorul inspecției și verificate prin palpare. Inspecția poate descoperi și aprecia *tipul constituțional, starea generală și de nutriție, fizionomia feței, diverse erupții, pigmentări sau depigmentări cutanate,* pilozitatea, aspectul mușchilor și articulațiilor, *conformația toracelui și abdomenului, atitudini antalgice și mersul.* Nici un aparat ultramodern nu poate oferi atîtea informații cîte oferă destul de rapid o singură privire clinică.

Descoperirea acestor semne exterioare permite așa-numitul *diagnostic vizual* „blitz diagnostik". Astfel, numai inspecția, fără ajutorul anamnezei și altor examene paraclinice, permite recunoașterea unui număr mare de boli :

— majoritatea bolilor *dermato-venerice* sînt apanajul inspecției cu ochiul liber sau cu lupa ;

— *boli infecto-contagioase* cum sînt scarlatina, rujeola, rubeola, varicela sînt diagnosticate o dată cu apariția erupției caracteristice ;

— *bolile de colagen* : poliartrita reumatoidă, lupusul eritematos diseminat, dermatomiozita, sclerodermia și spondilita anchilozantă sînt recunoscute vizual ;

— *unele boli hemoragipare* (purpura vasculară, hemofilia) sînt recunoscute după caracterul erupției petești, petele echimotice, hematoamele, hemartrozele ;

— *leucemia limfatică cronică, limfoamele hodgkiniene și nehodgkiniene* pot fi adesea recunoscute prin inspecția și palparea ganglionilor periferici ;

— *boli cardiovasculare :* fizionomia feței, cianoza, ortopneea, polipneea, edemele și culoarea sputei pot să stabilească diagnosticul de stenoză mitrală sau de complicație a unei valvulopatii cum este astmul cardiac, edemul pulmonar acut sau insuficiența cardiacă globală ;

— *bolile glandelor endocrine* care nu sînt accesibile examenului fizic își pun amprenta prin modificări somatice exterioare (fizionomie, pigmentație, pilozitate, distribuția grăsimii, aspectul sînilor și organelor genitale externe, aspectul mandibulei, mîinilor). Citățm în acest sens boala Cushing, boala Addison, insuficiența hipofizară, tumorile virilizante, acromegalia. În bolile glandei tiroide inspecția oferă în plus o serie de informații cu privire la volumul glandei.

Manifestările morfofuncționale reprezintă a doua grupă de informații oferite de examenul obiectiv. Acestea reflectă tulburările funcționale și leziunale (anatomopatologice) din partea organului sau aparatului bolnav. Ca să fim expliciți, amintim că, în bolile pleuropulmonare, examenul obiectiv descoperă :

a) *semne și simptome funcționale :* dispnee expiratorie sau polipnee, însoțite de cianoză ; tusea seacă cu diverse tipuri de spută ; atitudine antalgică ;

b) *semne obiective* cum sînt : modificările de volum ale cutiei toracice și transmiterea vibrațiilor vocale (diminuate, dispărute, întărite) ; modificări ale sonorității pulmonare (hipersonoritate, timpanism, submatitate, matitate) ; ale respirației fundamentale (murmurul vezicular înăsprit, diminuat, dispărut) ; zgomote supraadăugate (raluri uscate, umede, frecătură pleurală, prezența suflului tubar sau a variantelor sale).

Lista sintetică a manifestărilor funcționale și organice din partea altor aparate și organe poate fi continuată de fiecare medic care stăpînește semiologia bolilor umane.

Manifestările generale încheie tripticul grupelor de semne și simptome descoperite la examenul fizic. Aceste manifestări (greșit interpretate în multe manuale, ca simptome locale sau funcționale ale organismului bolnav) sînt : *febra, frisonul, transpirațiile, deficitul sau plusul ponderal, oboseala sau fatigabilitatea.* Ele reprezintă răsunetul bolii asupra întregului organism. Pot fi verificate prin termometrie (curba febrilă), prin cîntărire (curba ponderală), prin inspecție și palpare (pliul cutanat, țesutul celulo-subcutan, sudoarea). Subliniem că orice boală umană se poate manifesta prin *unul, două sau prin toate grupele de manifestări fizice* arătate mai sus. Pentru a aprecia corect un semn sau un simptom este necesar să cunoaștem valoarea semiologică a acesteia. I. G o i a sublinia ponderea diagnostică a semnelor și simptomelor spunînd : „poate să fie semnul cît căciula de mare, dar dacă nu-l cunoști și nu-i știi semnificația treci pe lîngă el, tot ca pe lîngă un trecător pe stradă, căruia îi admiri căciula fără să cunoști omul în intimitatea lui".

Ponderea diagnostică a examenului fizic, fără ajutorul anamnezei și datelor de laborator este după majoritatea clinicienilor de 25%. Împreună cu informațiile anamnestice ponderea diagnostică se ridică la peste 90%. Un examen fizic corect ne ajută de asemenea la orientarea judicioasă și țintită a investigațiilor paraclinice.

Investigația paraclinică

A treia metodă de cercetare a omului bolnav o constituie investigația paraclinică. Aceasta are la dispoziție o serie de metode și mijloace de ordin biochimic, izotopic și histologic. Analizele de laborator se execută cu diverși reactivi chimici, imunochimici, cu diverse aparate dintre care unele sînt foarte sofisticate (tomografie computerizată, rezonanță magnetică).

Deoarece informațiile de laborator sînt rezultatul unor reacții chimice sau sînt furnizate de diverse aparate de investigație, au un caracter obiectiv. Informațiile paraclinice reflectă tulburări ale unor parametri biologici, tulburări în funcțiile organelor vitale, anomalii imunologice sau leziuni histopatologice generate de boală.

În scop didactic informațiile paraclinice pot fi codificate astfel :

— *date biochimice* privind valoarea oligoelementelor, a proteinelor și lipidelor plasmatice, dozării enzimatice, rezervă standard, pCO_2, pO_2 ;

— *examene hematologice :* determinarea cantității de Hb, a Ht, numărului de leucocite, formulei leucocitare, numărului de trombocite plus analize țintite (markeri celulari, enzime, subpopulații limfocitare, biopsie medulară) ;

— *explorări imunologice* : complement seric, imunoglobuline, diverși anticorpi în cazul bolilor de colagen, subpopulații limfocitare, fenotipul limfocitar ;

— *examene bacteriologice :* hemoculturi, uroculturi, biliculturi, culturi de LCR, spută ;

— *explorări grafice :* diverse examene : radiologice, tomografie computerizată, rezonanță magnetică, ecg, spirometrie ;

Scanned with OKEN Scanner

— *explorări funcționale*: diverse probe care apreciază funcția plămînului, cordului, ficatului, rinichiului;

— *examenul anatomopatologic* și *histologic* rămîne adesea examenul suveran care hotărăște diagnosticul și cauza morții; rareori nici acesta nu poate da un răspuns.

Relativ la aceste metode și mijloace medicul trebuie să cunoască următoarele:

1. *Metodele și mijloacele de explorare pe care le are la dispoziție*

Să cunoască valorile normale ale parametrilor biologici și funcționali, să interpreteze corect o radiografie (plămîn, cord, tub digestiv, căi biliare și urinare), să interpreteze un buletin hematologic și histopatologic, să citească o electrocardiogramă etc.

2. *Ponderea diagnostică a informațiilor paraclinice*

În lipsa informațiilor oferite de anamneză și examenul obiectiv, datele paraclinice pot stabili diagnosticul numai în 5—10% din cazuri. Coroborate în context clinic, ele au datoria să confirme, să întărească și să stabilească diagnosticul de certitudine în majoritatea bolilor. Cu toate progresele tehnice, menționăm că investigațiile paraclinice nu vor înlocui niciodată gîndirea clinică.

Informațiile paraclinice ne ajută la urmărirea în dinamică a bolii, la aprecierea procesului morbid, dacă acesta se vindecă, se stabilizează sau evoluează. Ne ajută alături de datele clinice să apreciem eficiența tratamentelor aplicate.

Nu trebuie uitat că ne putem confrunta și cu rezultate fals pozitive sau fals negative. *Precizia și obiectivitatea* informațiilor de laborator este influențată de o serie de factori care generează erori de natură tehnică și anume:

— modul de recoltare a materialului biologic;

— de condițiile de păstrare, pregătire și calitatea reactivilor folosiți pentru diverse analize;

— de uzura morală și fizică a aparaturii medicale;

— de pregătirea și experiența personalului medical și tehnic de laborator.

3. *În privința modului de explorare a unui bolnav trebuie să procedăm cu judecată, rapid și cît mai economic*

Solicităm mai întîi analizele curente, deoarece ne dau informații utile într-o gamă largă de boli. În al doilea rînd cerem analizele țintite, dictate de diagnosticul rezultat din datele clinice oferite de anamneză și examenul obiectiv, pentru a nu cheltui fără rost și timp și bani.

4. *Trebuie cunoscute riscurile și avantajele analizelor de laborator*

Din acest punct de vedere metodele de explorare sînt codificate în metode *invazive și neinvazive*. Cele invazive pot pune în pericol imediat sau îndepărtat viața bolnavului. Astfel puncția pleurală, cateterismul, angiografia pot declanșa lipotimie sau sincopă. O grafie cu substanțe iodate poate provoca un șoc anafilactic. Expunerile radiologice repetate duc, în timp, la aplazii medulare sau neoplazii. La o metodă invazivă apelăm în funcție de interesul bolnavului, și nu al profesiei medicale.

5. *Trebuie cunoscute progresele care se fac în tehnica medicală și care este prețul de cost al analizelor efectuate pentru confirmarea sau stabilirea unui diagnostic*

În tehnica medicală se fac progrese uimitoare lunare sau anuale. Dotarea cu aparatură de înaltă tehnicitate este condiționată și de preocupările științifice ale instituției medicale. Centrele medicale județene și universitare

Scanned with OKEN Scanner

sînt dotate în mod diferit, în funcție de necesitățile și sarcinile în direcția cercetării medicale. Sub aspect economic, medicul trebuie să știe că analizele de laborator sînt costisitoare, reactivii și aparatele medicale costă bani. La aspectul pecuniar se adaugă pierderea de timp și risipa de energie din partea personalului medical și uzura tehnicii de laborator.

Diagnosticul este rezultatul final al cercetării medicale. Etimologic provine din limba greacă și înseamnă *a cunoaște, a hotărî, a decide.* Într-adevăr, de diagnostic depinde *tratamentul și prognosticul bolii.* Care medic nu știe că, la sfîrșitul unui consult clinic, bolnavul pune trei întrebări care cer rezolvare și soluții : *„ce boală am, ce tratament și regim igieno-dietetic trebuie să urmez și ce șanse de viitor am ?“* Răspunsul la aceste trei întrebări este condiționat de acuratețea actului medical.

Trei elemente impun sau sugerează un diagnostic pozitiv : *o anamneză completă, un examen fizic corect și o judecată clinică creatoare și limpede.*

Subliniem cu tărie că în esență diagnosticul este rezultatul unui *proces cerebral (mental), de gîndire,* la baza căruia stau două raționamente logice : *inducția* și *deducția.* Deducția a fost fundamentată de Aristotel, prin teoria silogismului, iar inducția de către Bacon și Mill. Ambele raționamente se folosesc în științele exacte, biologice și filozofice.

În stabilirea diagnosticului *recurgem la inducție* ori de cîte ori semnele și simptomele relatate de bolnav, verificate sau descoperite de medic, sînt caracteristice și suficiente pentru o boală dată. Este judecata care pornește de la efect la cauză. În stenoza mitrală anamneza și examenul fizic decid diagnosticul, iar laboratorul poate aduce amănunte, elemente de finețe hemodinamică.

La raționamentul deductiv apelăm cînd semnele și simptomele aflate sau găsite nu sînt *semnificative și suficiente* pentru o boală dată. În limbajul medical, raționamentul deductiv înseamnă diagnostic diferențial, adică gimnastica mentală pentru formarea gîndirii medicale. Se formulează mai multe ipoteze și prin excludere se ajunge la diagnostic de certitudine. În judecata deductivă medicală, se recurge la o regulă simplă : se trec prin filtrul mental bolile organului bolnav și ale organelor vecine. Altfel spus, „lipsiți de politețe“ ne interesăm atît despre lucrurile din casă cît și de cele aflate la vecin.

În concluzie, diagnosticul înseamnă *judecată logică, maturitate medicală* și presupune *inteligență, experiență clinică și pregătire temeinică zilnică.* Medicul este student toată viața.

Considerăm că este necesar ca medicul să cunoască, legat de procedeul diagnostic, și următoarele lucruri :

1. **modul și greșelile de formulare a unui diagnostic ;**
2. **gradele de precizie ale diagnosticului ;**
3. **erorile diagnostice și cauzele lor ;**
4. **bazele dialectice ale diagnosticului.**

1. **În formularea unui diagnostic** trebuie să folosim o *terminologie simplă, exactă, logică și universal valabilă.* Se știe că experții O.M.S. au introdus și introduc mereu denumiri unice, valabile și pentru europeni și pentru americani, asiatici sau africani. De pildă : ulcerul gastric, stenoza mitrală, hepatita cronică, poliartrita reumatoidă. Desigur, medicul trebuie să știe că aceste denumiri fundamentale pot fi nuanțate prin trăsături *anatomo-clinice, etiologice, funcționale și evolutive.* Acestea sînt necesare nu numai la concursuri, dar și în practica zilnică, la întocmirea diferitelor documente medicale. La

Scanned with OKEN Scanner

aceste trăsături se pretează majoritatea bolilor și în principal bolile pulmonare, cardiace, hepatice, renale. Exemplificăm această conduită :

— *Diagnosticul anatomo-clinic* reflectă starea funcțională și/sau lezională a organului bolnav. Exemplu : stenoză mitrală ; hepatită cronică ; spasm esofagian difuz ; colon iritabil ;

— *Diagnosticul etiologic* înseamnă efort pentru stabilirea cauzei sau evidențierea factorilor de risc ai bolii. Exemplu : insuficiența aortică, reumatică, bacteriană sau luetică ; hepatita cronică postvirală. În cazul bolilor cu etiologie nesigură, discutăm factorii de risc. De pildă, la un concurs de medic specialist, la un bolnav cu ulcer se discută predispoziția ereditară, grupa sangvină A II și O I, mesele neregulate, stressul ;

— *Diagnosticul funcțional* subliniază starea funcțională a bolii respective. Exemplu :

1. Stenoza aortică. Insuficiență ventriculară stîngă. Sincopa de efort ;
2. Bronșita cronică. Insuficiența pulmonară obstructivă. Cordul pulmonar cronic compensat ;
3. Ciroza hepatică etanolică decompensată portal sau insuficiența hepatoportală ;

— *Diagnosticul evolutiv* menționează dacă procesul morbid este stabilizat, evoluează, sau apar complicații. Exemplu : hepatita cronică stabilizată ; hepatita cronică activă ; ulcer duodenal cronic penetrant în pancreas ; ciroza hepatică ; insuficiența hepato-portală ; hemoragia digestivă superioară prin ruptură de varice esofagiene ;

— *Diagnosticul de asociație morbidă :* la boala de bază se adaugă, la punctul 2 și 3, bolile asociate, situate pe plan secundar. Exemplu :

1. Angina pectorală de efort ;
2. Spondiloza toracală cu nevralgie intercostală ;
3. Adenom de prostată.

Ierarhizarea acestor boli este determinată uneori și de specialitatea medicală. Urologul va menționa, în cazul de mai sus ca boală de bază, adenomul de prostată și va transfera bolnavul internistului cu orizont larg și privire clinică cuprinzătoare integrală, pentru angina pectorală de efort.

2. **Precizia și acuratețea diagnosticului :** în raport cu dificultățile întîmpinate de multe ori în stabilirea unui diagnostic, s-au stabilit 4 grade de precizie : *diagnostic prezumtiv, posibil, probabil și cert.* Pentru primele trei grade de siguranță noi obișnuim să formulăm astfel : „În observație pentru angor pectoral de repaus".

Este bine să cunoaștem și **greșelile înregistrate** în formularea unui diagnostic. Aceste greșeli sînt de mai multe feluri și le enumerăm mai jos :

— *Diagnostice lungi,* „kilometrice" lipsite de logică semantică, care înșiră o serie de semne și simptome. *Exemplu :* „sindrom dureros, emetizant, eructator de hipocondru drept, hipertiroidism frust, pe fond disendocrin, dismetabolic, atipic și neesențial". Fodor consideră că în asemenea situații nu este vorba de originalitate în formulare, ci mai degrabă de înțelegerea obtuză a fenomenelor fiziopatologice și clinice.

— Diagnostice bazate pe *termeni hibrizi* fără conexiuni logice lezionale și etiologice.

Scanned with OKEN Scanner

Exemplu : boala cronică de ficat (cu toate că bolile cronice ale ficatului sînt numeroase și variate) ; hepatocolecistita cronică (hepatita cronică este autoimună iar colecistita bacteriană) ; interstițiopatie pulmonară virală (termen care nu-și justifică nașterea).

— *Diagnostice formulate prin termeni generali, de grup. Exemplu :* colecistopatie cronică ; gastropatie ; pneumopatie.

Este cazul să amintim și diagnosticul de cardiopatie ischemică cronică ce înglobează mai multe boli cu forme dureroase și nedureroase. Pentru bolnav este important să formulăm diagnosticul de angină de efort, angină instabilă sau cardiopatie ischemică dureroasă în fibrilație atrială. În felul acesta nu compromitem termenii de grup, bine codificați de experții O.M.S. care au subliniat că termenul de cardiopatie ischemică dureroasă este termenul de grup în care trebuie să recunoaștem forma anatomoclinică de boală cu implicații terapeutice și prognostice diferite.

— *Diagnostice cu pleonasme sau sinonime,* care nu țin cont de particularitățile limbajului unui popor. *Exemplu :* hepatita cronică persistentă.

Precizăm că toate bolile cronice sînt persistente, unele se pot stabiliza, altele evolua sau complica. Pentru limba română „cronic și persistent" sînt pleonasme. Ne întrebăm de ce nu s-au găsit medici care să formuleze de maniera : stenoză mitrală cronică persistentă.

Diagnosticul de insuficiență cardiacă decompensată conține doi termeni care spun același lucru — incapacitatea miocardului de lucru. Se poate spune, stenoza mitrală decompensată, insuficiență aortică decompensată.

— *Diagnostice alcătuite din antonimii,* termeni care se resping și exclud reciproc.

Exemplu : insuficiența cardiacă compensată, unde insuficiența indică incapaçitatea unei compensări miocardice fără digitală, diuretice și regim hiposodat. Amintim că după toleranța la efort bolile cardiace au fost împărțite în compensate și decompensate dar numai cînd cedează mecanismele de compensare — hipertrofia și dilatația — apare decompensarea sau insuficiența cardiacă.

— *Diagnostice formulate prin acronime.* Prescurtările de tip : H.T.A. ; U.G. ; U.D. ; I.M.A. (hipertensiune arterială ; ulcer gastric ; ulcer duodenal ; infarct miocardic acut) se folosesc în textele articolelor, monografiilor și tratatelor medicale, arătînd mai întîi denumirea completă și în paranteză semnificația acronimului. Nu pot fi folosite acronimele pe foi de observație clinică, bilete de externare, rețete medicale.

3. **Erorile de diagnostic :** orice medic trebuie să-și analizeze greșelile în recunoașterea unei boli, deoarece din analiza greșelilor se învață. În erorile diagnostice au fost implicați trei vinovați : *bolnavul, boala și medicul.*

Sînt situații cînd *bolnavul* contribuie la un diagnostic greșit. Medicul trebuie să știe că valoarea simptomelor subiective este dependentă de *personalitatea, gradul de instruire, prejudecățile și interesele bolnavului.* Nevroticii, anxioșii, cei cu idei preconcepute, simulanții, pot exagera oferind informații false, în comparație cu bolnavii echilibrați și dezinteresați. Dificili sînt bolnavii slab dotați, fără spirit de observație, precum și lacunarii cerebrali.

Boala poate angaja medicul pe o pistă greșită. Intră aici bolile rare, bolile cu simptome neobișnuite sau cele care mimează alte boli. Citățm în acest sens : sindroamele febrile prelungite.

Scanned with OKEN Scanner

Medicul greşeşte dacă practică o anamneză sumară, un examen obiectiv superficial, aleargă după boli rare sau supraapreciază analizele complementare, fiind neîncrezători în judecata sa.

Revizuite şi analizate după poziţii critice, *erorile de diagnostic* recunosc un singur vinovat : *medicul*. La această părere s-a ajuns deoarece numai medicul poate cunoaşte psihologia bolnavului, apreciază just valoarea relatărilor anamnestice, cunoaşte bolile comune, bolile cu simptome neobişnuite şi rare, cît şi limitele şi valoarea datelor de laborator. În toate bolile neobişnuite trebuie să recurgem pentru rezolvare la *raţionamentul deductiv.*

Reamintim că *anamneza* hotărăşte singură un diagnostic sigur în 60—70% din cazuri, *examenul fizic* numai în 25%, iar *laboratorul* în restul de 5—10% din cazuri. *Documentele paraclinice* trebuie interpretate numai în lumina datelor, a faptelor clinice rezultate din anamneză şi descoperite de clinician. Medicul nu tratează buletine hematologice sau ecotomografice, radiografii, electrocardiograme, ci numai *bolnavi.* Se ştie că în cursul evoluţiei bolii aceste rezultate de laborator se modifică în bine sau în rău, motiv care obligă la o interpretare clinică.

Ca prognostic, greşelile de diagnostic sînt *scuzabile* şi *grave.* Sînt *scuzabile* pentru o boală comună care se vindecă şi fără medicamente (o gripă, un ulcer la debut). Sînt *grave* cînd nu se recunoaşte o boală care pune în pericol viaţa bolnavului. Este cazul să amintim cîteva : pneumonia bacteriană, angina instabilă, infarctul de miocard, abdomenul acut chirurgical, glomerulonefrita acută, comele vasculare, diabetice, renale, hepatice şi toxiinfecţioase.

4. **Dialectica cunoaşterii medicale.** În cercetarea medicală folosim *simţurile, cunoştinţele medicale, cunoştinţele psihologice şi gîndirea medicală.* Cu ajutorul simţurilor culegem o mulţime de date cu caracter subiectiv şi obiectiv pe baza cărora luăm cunoştinţă despre boală. Bazaţi pe o formaţie medicală solidă, *gîndirea inductivă şi deductivă* ne ajută să analizăm, să confruntăm şi apreciem critic datele clinice, să tragem concluzii şi să decidem diagnosticul, tratamentul şi prognosticul bolii.

Inducţia şi deducţia se află în raport dialectic. Spre deosebire de raţionamentul deductiv, care ajunge la concluzii prin mai multe ipoteze, inducţia are o singură concluzie, cu grad de probabilitate sau certitudine.

În cunoaşterea lumii şi a fenomenelor naturii, joacă un rol esenţial senzorialul şi raţionalul aşa cum au stabilit filozofii lumii antice şi moderne. Încă din antichitate Epicur considera că în mintea umană nu există idei înnăscute izvorul ideilor noastre este lumea materială despre care luăm cunoştinţă cu ajutorul simţurilor, iar gîndirea corectează eventualele greşeli ale simţurilor în stabilirea adevărului.

Numai medicul şi judecata sa logică hotărăsc diagnosticul, datele complementare fiind utile pentru a materializa diagnosticul. La acest principiu capital al ştiinţei şi artei medicale nu se renunţă nici în faţa creierului electronic, tot din cauza unui raţionament simplu şi logic, deoarece computerul prelucrează informaţii furnizate de mai mulţi medici cu judecăţi medicale solide. Computerul are valoarea creierelor care l-au programat. De altfel principiul fundamental al unui creier electronic este : „garbage in, garbage out", adică „gunoi bagi, gunoi iese". Desigur în viitorul apropiat asemenea aparate de diagnostic vor fi folosite pentru recunoaşterea unor boli dificile şi găsirea unor soluţii terapeutice adecvate. La el desigur, se va apela în viitor în mod curent.

Scanned with OKEN Scanner

În cele de mai sus am intenționat să tragem un *semnal de alarmă deoarece gîndirea clinică* (privirea clinică, simțul clinic), atît de necesară omului bolnav și formării de cadre medicale și universitare, *este în mare pericol*. Generația modernă de medici, *specializați pe organe*, manifestă neglijență în formarea gîndirii medicale, datorită supraevaluării de către aceștia a metodelor de laborator (dacă este cu putință a celor mai sofisticate !). Fără rațiune logică, fără a cunoaște relația și interdependența organelor și sistemelor omului, fără cunoștințe psihologice și simțăminte umane, medicina nu are de cîștigat. Se pare că medicul, „inginer de organe", nu cunoaște legea lui S u t t o n, sindromul Münchausen și efectul *placebo*. Sîntem pentru progresul tehnic al medicinei, dar fără ca aceasta să dăuneze sau să eclipseze formarea de clinicieni și medici cu simț psihologic, privire clinică și gîndire medicală creatoare.

Scanned with OKEN Scanner

BOLNAVUL CU DURERE TORACICĂ

Durerea toracică este un simptom cheie întîlnit în diferite boli toraco-pleuro-pulmonare. Se poate întîlni fie izolat, fie asociat cu simptome funcționale pleuro-pulmonare, manifestări generale și semne obiective pleuro-pulmonare sau din partea cutiei toracice.

Clasificare

După *criterii clinice* deosebim *junghiul pleural, durerea nevralgică, durerea musculară, durerea osteocartilaginoasă și durerea reflectată* la nivelul toracelui. În practica medicală durerea toracică prezintă o triplă importanță.

1. *Etiologică,* fiind necesară stabilirea bolii pleuro-pulmonare, vertebrale, musculare sau subdiafragmatice care cauzează durerea toracică;

2. *Precocitatea* cu care se precizează diagnosticul clinic al durerii toracice, deoarece poate să trădeze prezența neoplasmelor pulmonare sau neurovertebrale, deseori acestea avînd ca fenomen premonitor nevralgia toracică paraneoplazică;

3. *Terapeutică* prin faptul că poate reprezenta o urgență medicală care pune în pericol viața bolnavului, cum este cazul în pneumonii, infarct pulmonar, embolie pulmonară, pneumotorace spontan etc.

Patogenie

Patogenia durerii toracice este diferită, în raport cu tipul și localizarea ei.

A. *Junghiul toracic* de origine pleuro-pulmonară este provocat de iritația terminațiilor senzitive ale nervilor intercostali, care inervează pleura parietală de la perechea I la a VI-a. Nervii intercostali de la perechea a VII-a pînă la a XII-a inervează pleura diafragmatică în porțiunea ei periferică și peritoneul diafragmatic. Aceste perechi de nervi mai inervează mușchii peretelui abdominal și peritoneul parietal, fapt ce explică junghiul apendicular din pneumonia și pleurezia bazală și durerea în flancul drept din unele afecțiuni gastro-duodenale și biliare. Centrul diafragmului, cu pleura și peritoneul respectiv, este inervat de frenic, fapt care explică iradierea durerii parasternal și în fosa supraclaviculară în peritonite și procese abdominale care irită peritoneul.

Din punct de vedere etiopatogenic acest tip de durere este provocată de pleurezii, pneumonii, bronhopneumonii, abces pulmonar, pneumotorax spontan, infarct pulmonar sau neoplasm pulmonar.

Scanned with OKEN Scanner

B. *Durerea nevralgică* este declanşată de iritaţia perechilor de nervi intercostali de la I la a VI-a, pe care bolnavul o resimte în centură sau semicentură. Are drept cauze spondiloza toracală, zona zoster, neoplasmul pulmonar, neoplasmul vertebral primitiv sau metastatic şi boala Hodgkin cu debut sau invadare vertebrală. Durerea nevralgică generată de iritaţia perechilor a VII-a pînă la a XII-a o realizează nevralgia *toraco-abdominală* care pune grele probleme de diagnostic deoarece etiopatogenia este diferită : *cauze vertebrale* (spondiloză, spondilită, neoplasme primitive sau metastaze, boala Hodgkin), *boli pleuropulmonare* (pneumonii bazale, pleurezii), *suferinţe digestive* (ulcer duodenal, neoplasm gastric, litiaza biliară, neoplasm de unghi colic stîng sau drept, colon iritabil), *boli renale* (litiaza renală, neoplasm renal) şi boli care *irită pleura diafragmatică* (abces subfrenic, hepatic, sarcină extrauterină ruptă, peritonite primare şi secundare).

C. *Durerea musculară* este dată de procese de miozită care irită terminaţiile senzitive ale muşchilor intercostali, întîlnite fie în infecţii virale (gripă, pleurodinie), fie în colagenoze (dermatomiozita) fie provocate de suprasolicitarea musculaturii toracice, aşa cum se întîmplă în bronşita cronică, astm bronşic şi CPC. În suprasolicitarea musculaturii toracice, durerea musculară este de regulă difuză.

D. *Durerea osoasă şi osteocartilaginoasă* este generată de o serie de boli diferite ca etiologie, care de asemenea sînt responsabile de iritaţia terminaţiilor senzitive ale nervilor intercostali de la nivelul periostului osos şi cartilajului costal. Sindromul Tietze, osteosarcomul sternal sau costal, mai rar erodarea sternului prin anevrism aortic generează această durere toracică. Calcificările condrocostale de la baza toracelui pot da dureri de tip nevralgie toracoabdominală.

Diagnostic

Diagnosticul clinico-etiologic în bolile pleuro-pulmonare se bazează pe informaţiile culese prin *anamneză, examenul obiectiv şi examenele paraclinice.*

Anamneza oferă o serie de informaţii foarte importante care subliniază caracterele temporale ale diferitelor tipuri de durere toracică, manifestările de acompaniament şi fenomenele care ameliorează sau agravează durerea.

1. *Junghiul toracic pleural* este o durere vie, localizată submamelonar, subscapular, interscapulovertebral, la vîrful plămînului sau axilar. Durerea se aseamănă cu o lovitură de pumnal cu o înţepătură sau arsură şi durează ore sau zile. Adesea obligă bolnavul la poziţie antalgică şi este accentuată de unele acte fiziologice : respiraţie, tuse, strănut, mişcare în pat, schimbarea poziţiei. Durerea poate iradia fie în hipocondrul drept sau stîng, fie în regiunea apendiculară, fie pe traiectul frenicului.

2. *Durerea de tip nevralgie* îmbracă două forme clinice : nevralgia intercostală şi nevralgia toraco-abdominală :

a. *Nervalgia intercostală* cu o durere vie, fulgurantă, ca o arsură sau înţepătură care iradiază pe traiectul nervului, în centură sau semicentură. Este accentuată de aceleaşi acte fiziologice iar etiopatogenia ei a fost amintită mai sus ;

b. *Nevralgia toraco-abdominală* în care durerea este la baza hemitoracelui drept sau stîng şi iradiază în lomba dreaptă sau stîngă. Este dată de iritaţia terminaţiilor senzitive ale ultimilor nervi intercostali de la perechea a VII-a la perechea a XII-a. Caracterele durerii sînt : durerea este surdă, uneori vie, fulgurantă, accentuată de acte fiziologice respiratorii, digestive sau urinare.

Scanned with OKEN Scanner

Dificultățile de diagnostic pozitiv rezidă în numeroasele cauze care o generează (musculare, vertebrale, hepatobiliare, renale, ale unghiului colic drept sau peritoneale).

3. *Durerea musculară* apare sub forma unei dureri localizate (junghi) fie subscapular, fie interscapulovertebral care poate fi precizată prin apăsare cu degetul. Mai poate fi *difuză* interesînd mușchii respiratori principali sau accesori ai unui hemitorace, a întregii cutii toracice sau a musculaturii paravertebrale. Și acest tip de durere este accentuată de acte fiziologice și la palparea masei musculare.

4. *Durerea osoasă* (osteocartilaginoasă) este o durere în punct fix, accentuată de acte fiziologice și de palparea zonei dureroase, pe traiectul coastei.

Tot din anamneză relevăm *simptomele de acompaniament* ale durerii toracice. Ele sugerează sau impun diagnosticul, permit să se urmărească evoluția bolii precum și răspunsul la tratament. Deosebim astfel manifestări generale, pleuro-pulmonare și din partea altor organe viscerale.

1. *Manifestările generale* exprimă răsunetul suferințelor pleuro-pulmonare asupra organismului, considerat de internist ca un întreg și sînt infecțioase de tip impregnație bacilară sau tumorală. Deosebim astfel:

1.1. *Manifestări infecțioase de tip viral:* mialgii, artralgii, febră, frisonete, frisoane, catar oculonazal, catar traheobronșic, herpes labial întîlnite în pneumonie, gripă și pleurodinie;

1.2. *Manifestări infecțioase de tip bacterian:* febră, frison solemn în repetiție, stare generală alterată, întîlnite în pneumonia bacteriană, bronhopneumonie, abcesul pulmonar;

1.3. *Manifestări toxico-septice* cu stare generală gravă, torpoare, febră neregulată, frison în repetiție, întîlnite în bronhopneumonie în limfosarcomul cu localizare primitivă pleuro-pulmonară sau secundar invaziei unei tumori maligne mediastinale.

1.4. *Manifestări de tip impregnație bacilară*: subfebrilități, transpirații nocturne, inapetență, scăderea forței fizice și în greutate, întîlnite în pleurezia tuberculoasă, în tuberculoza pulmonară.

1.5. *Manifestări de tip impregnație tumorală*: fenomene astenovegetative, astenie fizică, psihică, sexuală, scădere în greutate, inapetență selectivă, modificări de temperament și caracter. La manifestările de tip impregnație tumorală se pot asocia fenomenele paraneoplazice care sînt caracteristice cancerului pulmonar.

2. *Manifestările funcționale pleuro-pulmonare* (învățate la semiologie) sînt tusea, expectorația, dispneea și cianoza.

2.1. *Tusea* este un simptom de iritație bronșică, pleurală sau infecție bronhoalveolară. Tusea este seacă și productivă cu expectorație.

Tusea seacă se întîlnește în bronșite, cancerul bronșic, la cardiacii decompensați.

Tusea cu expectorație seroasă și perlată apare în astmul bronșic. *Tusea cu expectorație seromucoasă* sau *mucopurulentă* survine în bronșita cronică, în bronșiectazie, plămînul polichistic infectat și în abcesul pulmonar drenat în bronhie.

Tusea cu expectorație hemoptoică cu aspect de peltea de coacăze sau sînge închegat apare în cancerul bronșic. Tusea hemoptoică cu sînge roșu aerat sau închegat apare în tuberculoza pulmonară, în bronșiectazie și în teleangiectazia Rendu Osler. Tusea cu expectorație ruginie este caracteristică pneumoniei bacteriene.

Scanned with OKEN Scanner

Tusea care conține *concrețiuni calcare* apare în bronholitiază, boală rar întîlnită.

2.2. *Dispneea pulmonară* este de tip *polipneic* așa cum observăm în pneumonii, bronhopneumonii și în fibrozele pulmonare întinse. Se datorește creșterii rezistențelor elastice. *Dispneea expiratorie șuierătoare,* provocată de creșterea rezistențelor de frecare și apare în astmul bronșic, B.P.C.O. și C.P.C.

2.3. *Cianoza* cu tentă albastră, vînătă sau albastră lividă situată la față, urechi și patul unghial se datorește hiposaturației Hb în sîngele capilar pulmonar și desaturației crescute a Hb la nivelul țesuturilor prin efect Bohr. Survine în bolile pulmonare însoțite de hiperventilație și șunt funcțional arteriovenos. Acestea sînt fibrozele pulmonare întinse, B.P.C.O. și C.P.C.

3. *Manifestările digestive* care însoțesc nevralgia toraco-abdominală sînt manifestări dispeptice de tip gastroduodenal sau biliar întîlnite în U.G.D., colecist iritabil, litiază biliară, colecistită cronică, hepatită cronică și mai ales în cancerul hepatic primitiv.

3.1. Tulburări de tip *colon iritabil* în care alături de durere întîlnim tulburări de tranzit, fie diaree, fie constipație, fie alternanță de diaree și constipație sugerează un colon iritabil sau un cancer de colon drept și stîng ;

3.2. *Tulburările dispeptice hepatobiliare* sau *gastroduodenale* la care se asociază febra septică și starea generală alterată trădează existența unei supurații subdiafragmatice (abces subfrenic, abces hepatic, splenic). În aceste situații putem decela o pleurezie zisă de „simpatie" ;

3.3. *Icterul* poate apare legat de suferințele hepato-biliare sau de o pneumonie masivă cu hemoliză intrapulmonară locală marcată, care a fost descrisă chiar de Laënnec.

4. *Manifestările cardiovasculare* întîlnite în pneumonii, bronhopneumonii se traduc prin palpitații, tahicardie și colaps ; ele pot să denote o miocardită toxiinfecțioasă secundară. În pneumotoraxul spontan apar palpitații și tahicardie. În tromboflebite, embolia pulmonară poate să preceadă edemul sau apare în perioada de stare a flebitei. Embolia pulmonară poate fi precedată de manifestări premonitorii ca tahicardie, subfebrilitate, puls cățărător și o euforie neexplicabilă, urmată de stare sincopală care poate fi fatală.

5. *Manifestările nervoase* : apatia, adinamia, delirul, stupoarea sau din contră furia, agitația survin în pneumonia alcoolicilor, în pneumonia din psitacoză, ornitoză și febra Q.

6. *Manifestările renale.* Durerea de la baza toracelui iradiată sau nu în lombă însoțită de tumefiere locală, tulburări de micțiune, starea febrilă, semnalează un abces perinefritic care se poate însoți de pleurezia de acompaniament. Durerea surdă la baza unui hemitorace poate sugera existența unui calcul mare bazinetal sau a unui cancer renal.

Factorii de risc ai bolilor pleuropulmonare care generează durerea toracică sînt de asemenea relevați de o anamneză detaliată.

1. Infecțiile intercurente virale, bacteriene care produc bronșite, pneumonii, bronhopneumonii, abcese pulmonare ;

2. Factorii meteorologici — expunerea la frig, umezeala — scad rezistența organismului uman ;

3. Atmosfera poluată cu pulberi minerale, vegetale, micotice și gaze scade puterea de apărare a aparatului respirator, sînt factori iritanți în cazul astmului bronșic și al bronșitei cronice ;

Scanned with OKEN Scanner

Bolnavul cu durere toracică

BOLNAV CU DURERE TORACICĂ

ETIOPATOGENIE

- Junghiul pleural dat de iritaţia terminaţiilor senzitive ale nervilor intercostali care inervează pleura parietală şi diafragmatică
- Durerea nevralgică — intercostală şi toracoabdominală date de iritaţia şi compresia rădăcinilor nervoase — cauze: spondiloza, neoplasme vertebrale, metastaze vertebrale, zona zoster şi neoplasmul pulmonar
- Durerea musculară dată de miozită sau de iritaţia nervilor spinali — apare în gripă, pleurodinie, dermatomiozite, fibromiozita dorsală
- Durerea osoasă şi osteocartilaginoasă în afecţiuni costale şi condrosternale: sindrom Tietze, osteosarcom t.b.c. costal, reumatism palindromic — iritaţia periostului, nervilor intercostali şi structurilor articulare costosternale

TABLOU CLINIC

SIMPTOME DE ACOMPANIAMENT

- Durerea toracică este acompaniată de
- Manifestări generale
  — infecţia virală cu stare de curbatură
  — infecţia bacteriană cu febră, frison şi junghi toracic
  — stare toxico-septică în bronhopneumonie, abces pulmonar, limfoame maligne, cu localizare pleuropulmonară
  — manifestări de impregnaţie bacilară în t.b.c. pulmonară, pleurezie t.b.c.
  — manifestări de impregnaţie tumorală — cancer pulmonar, limfom malign mediastino-pulmonar
- Manifestări digestive de tip gastroduodenal, hepato-biliar apar în supuraţii subdiafragmatice, litiază biliară, UGD
- Manifestări cardiace — tahicardie, palpitaţii, hipotensiune, colaps — în pneumonii, bronhopneumonii
- Manifestări renale — în abcesul perinefritic, lomba sensibilă, durere la palparea toracelui, exudat pleural

SIMPTOME FUNCŢIONALE

- Pleuropulmonare = tuse, expectoraţie, dispnee, cianoză
  — Tuse seacă, lătrătoare, în cancerul pulmonar
  — tusea cu expectoraţie ruginie = pneumonie, neoplasm pulmonar
  — Tuse cu expectoraţie seroasă, spumoasă, perlată = astm bronşic
  — Tuse mucopurulentă = bronşită acută, bronşită cronică
  — tuse cu expectoraţie hemoptoică în cancer pulmonar, bronşită tuberculoasă
- Dispnee de tip polipneic: pneumonii, bronhopneumonii, fibroze pulmonare
- Dispnee expiratorie şuierătoare = astm bronşic, bronşita cronică, BPCO, CPC
- Cianoză prin hiposaturaţie centrală şi desaturaţie periferică în bolile bronhopulmonare obstructive şi restrictive cu hipoventilaţie alveolară

Scanned with OKEN Scanner

4. Tarele organice, terenul diabetic, renal, hepatic, alcoolic, intoxicațiile tabagice favorizează apariția unei pneumonii grave care abcedează sau unei bronhopneumonii.

Factorii care ameliorează durerea toracică și pleuropulmonară :

1. Medicamentele antialgice, calmantele tusei și antibioticele ;

2. Priessnitz-ul cald, rece, împachetări în cearșaf umed și rece aplicat în pneumonii bacteriene sau virale cu hipertermie ;

3. Pozițiile antalgice luate de bolnav apar în pleurezie, în pneumotorax, ameliorează durerea și dispneea de tip restrictiv. .

Factorii care agravează durerea toracică au fost arătați în capitolul patogenie (legate de actul respirației, acte digestive, poziție).

Examenul obiectiv oferă informații prețioase dacă ne reamintim o serie de probleme esențiale de semiologie.

Inspecția și palparea descoperă elemente importante privind volumul, forma toracelui, dispneea, aspectul părților moi și tari ale cutiei toracice (tegumentele toracelui, mușchii intercostali, supraspinoși și paravertebrali, coastele, articulațiile condrocostale și condrosternale și coloana vertebrală toracică). Este absolut necesar un examen *atent al sînilor*, urmărind mamelonul, scurgerea de secreții, prezența de noduli tumorali și modificarea tegumentului în coajă de portocală.

1. *Volumul și forma toracelui* sînt apreciate prin inspecție care poate releva un torace normal sau diverse tipuri anormale de torace, după cum urmează :

1.1. *Toracele emfizematos* cu coaste orizontalizate, spațiile intercostale largi, diametrele anteroposterior și transversal mărite, mișcările respiratorii cu expir prelungit și tiraj intercostal ;

1.2. *Toracele retractat* cu cicatrice posttraumatice sau postoperatorii (toraco-plastie) complicat cu simfiză pleurală sau fibrotorax cu amplitudini respiratorii diminuate duc la insuficiență pulmonară restrictivă și C.P.C. ;

1.3. *Toracele infundibuliform* sau torace de pantofar, ori toracele în carenă care nu prezintă o semnificație deosebită ;

1.4. *Toracele rahitic* cu mătănii costale și șanțul Harrison de asemenea fără semnificație patologică ;

1.5. *Toracele cifotic, cifoscoliotic* și *gibotic* care provoacă hipoventilație permit instalarea bronșitei cronice, a emfizemului obstructiv și în final a C.P.C ;

1.6. *Toracele conoid*, dilatat în baze este dat de hepatosplenomegalii de grad III—IV sau de lichidul de ascită în tensiune și se întîlnește în ciroze și tumori hepatice ;

1.7. *Toracele cu deformații* asimetrice prin bombarea unui hemitorace (pleurezia masivă la tineri) hepatomegalie sau splenomegalie de grad mare, cînd dilată baza unui hemitorace.

2. *Frecvența respiratorie* este normală sau crescută fiind vorba de dispnee cu modificarea amplitudinii și frecvenței respirației. Deosebim astfel trei tipuri de dispnee :

2.1. *Dispneea cu polipnee* care orientează spre o insuficiență pulmonară restrictivă din bolile acute sau cronice pleuropulmonare ;

2.2. *Dispneea expiratorie cu șuierătură* pledează pentru insuficiența pulmonară obstructivă întîlnită în astm, bronșita cronică acutizată, B.P.C.O. și C.P.C.

2.3. *Dispneea inspiratorie cu tiraj și cornaj* indică o obstrucție laringotraheală provocată de un crup difteric, crup gripal, cancer laringean sau corpi străini intratraheali.

Scanned with OKEN Scanner

3. *Inspecția și palparea părților moi și tari* pot da informații diagnostice valoroase referitoare la o serie de boli :

3.1. *Tegumentele toracelui* pot prezenta *erupții micotice* de tip *pitiriazis versicolor* (facilitate de o igienă defectuoasă sau de transpirațiile din tuberculoza pulmonară), *erupții veziculoase* pe traiectul nervilor intercostali în zona zoster, erupții eritemato-scuamoase din dermatomiozita sau din lupusul eritematos diseminat cînd erupția este situată presternal ;

3.2. *Mușchii gîtului*, cefei și paravertebrali pot fi sensibili la palpare în gripă, pleurodinie, dermatomiozită sau în neoplasmul de vîrf pulmonar. Musculatura paravertebrală poate fi sensibilă la palpare în fibromiozita dorsală (entitate clinică descrisă de anglo-saxoni) ;

3.3. *Coastele, articulațiile* costocondrale și condrosternale examinate atent pot aduce informații utile. Astfel coastele pot prezenta la palpare crepitații, la inspecție echimoze, impunînd diagnosticul de fractură costală închisă. În osteomielită decelăm carii costale iar în osteosarcom palpăm tumorete osoase unice dureroase. Mătăniile costale multiple sub formă de tumorete dispuse de-a lungul coastelor pledează pentru mielom multiplu. Tumefierea articulațiilor condrocostale II—III—IV, sensibile la palpare sugerează diagnosticul de reumatism palindromic sau sindrom Tietze. Sternul poate prezenta tumorete sensibile în caz de osteosarcoame iar cîteodată, prezența unei tumori pulsatile, unde se aude un suflu sistolic, cînd pledează pentru un anevrism de aortă care erodează sternul.

3.4. *Coloana vertebrală toracică* se examinează prin inspecție care apreciază curburile fiziologice și pune în evidență modificările de tip cifoză, lordoză, rectitudine (spate drept), scolioză, cifoscolioză a căror cauze pot fi întîlnite în patologia discovertebrală (discopatii, spondiloză, spondilita anchilozantă, morbul Pott, tumori vertebrale). Palparea decelează durerea în puncte fixe și apropiate ca în morbul Pott sau puncte dureroase îndepărtate cînd sugerează metastaze vertebrale de la un cancer visceral.

3.5. *Sînii* trebuiesc examinați cu atenție și gingășie. Ne interesează volumul, culoarea, aspectul mamelonului și scurgeri de secreție sau prezența de noduli ori tumorete în cele 4 cadrane. Întotdeauna vom palpa și ganglionii axilari pentru a surprinde precoce invazia ganglionilor în cazul unui neoplasm.

Volumul normal al sînilor este de 250 ml apă (normomastie) care se apreciază cu ajutorul unei emisfere de cauciuc sau din plastic care se umple cu apă, după aplicarea ei pe sîni. Valorile mai mici sînt date de micromastie care este adesea asociată cu prolapsul de valvă mitrală. Valorile de peste 250 ml sînt întîlnite în macromastie cauzată de sînii mari congenitali sau după nașteri repetate.

Culoarea particulară a sînilor poate fi dată de prezența semnelor celsiene de inflamație : edem, roșeață la care se adaugă durerea. Simptomatologia apărută în perioada de alăptare orientează către un abces sau un flegmon mamar. Poate coexista cu reacția inflamatorie a ganglionilor axilari. *Culoarea violacee* și retracția în coajă de portocală orientează spre diagnosticul de cancer. Aspectul *violaceu, dureros, mimînd flegmonul mamar*, se întîlnește în mastita carcinomatoasă.

Tumoretele sînului pot fi unice sau multiple și este necesară precizarea cadranului în care se găsesc. Trebuie de asemenea precizat dacă cresc și scad în volum în funcție de ciclu și dacă există retracție în coajă de portocală, culoare violacee și ganglioni axilari prinși, fapte care impun mamografia.

Mamelonul cu cruste indică un neoplasm canalicular de tip Paget.

Scanned with OKEN Scanner

Secreția lactată poate exista într-o sarcină adevărată sau în sarcina fantomă (sindrom Argonz — Castillo). Secreție *seroasă sau seropurulentă* pledează pentru o infecție iar cea *serosangvinolentă* pentru neoplasm.

Examenul fizic pleuropulmonar pune în evidență următoarele sindroame învățate la semiologie :

1. *Sindromul de iritație* și *inflamație traheobronșică* însumează ralurile bronșice uscate, sibilante și ronflante care sînt caracteristice traheobronșitelor acute și bronșitei cronice. Se mai pot întîlni raluri umede, buloase, subcrepitante, diseminate bilateral, în bronșitele acute și cronice, bronhopneumonie, bronșiectazie, plămîn polichistic. Iritația bronșică este produsă de compresia unei bronhii pulmonare prin procese neoplazice bronhopulmonare, mediastinale sau prin compresia atriului stîng mult dilatat așa cum se întîmplă în stenoza mitrală sau în insuficiența mitrală organică.

2. *Sindromul de obstrucție bronșică* cu predominența ralurilor sibilante și ronflante în expir și a dispneei cu șuierătură, care apare în crize paroxistice, este caracteristică astmului bronșic și bronșitei cronice acutizate sau aflate în stadiul obstructiv (B.P.C.O.).

În sindromul de obstrucție bronșică prin atelectazie se descoperă retracții costale și matitate. Se poate asculta un suflu tubar dacă obstrucția este incompletă. Atunci cînd obstrucția este completă se constată local silențiu respirator și matitate. Se întîlnește în neoplasmul bronhiilor lobare sau segmentare ori în boli care comprimă bronhia dreaptă sau stîngă (cancer pulmonar, limfom malign cu localizare mediastinală).

3. *Sindromul de dilatație bronșică* este caracteristic bronșiectaziei în care descoperim raluri uscate, umede, mobile, însoțite de expectorație în cantitate mare matinal, între 50—500 ml. Plastic se spune că bolnavul își face toaleta matinală a bronhiilor. Sputa sedimentează în două, trei sau patru straturi : spumos, seromucos, mucos și purulent, grunjos.

4. *Sindromul de condensat pulmonar* este specific pneumoniei bacteriene. În raport cu localizarea procesului se constată matitate situată la baze, axilar, paracardiac, subclavicular. Cînd matitatea este la baza toracelui, nu urcă spre axilă ca în tabloul semiologic caracteristic pleureziei lichidiene. Acest sindrom se însoțește de semne stetacustice care angajează responsabilitatea medicului cum sînt : crepitantele de inducere în faza de congestie, suflu tubar în faza de hepatizație roșie și cenușie și ralurile crepitante de întoarcere în faza de rezoluție. Suflul tubar se poate compara cu suflul glotic care se aude la nivelul laringelui. Suflul gloțic este frate bun cu suflul tubar care nu este decît suflul glotic transmis patologic.

5. *Sindromul cavitar* este rar în epoca antibioticelor și este o rușine să se mai întîlnească, deoarece este vorba de o pneumonie abcedată care nu a fost diagnosticată și tratată la timp sau de o tuberculoză neglijată. Auscultația dă relații în funcție de diametrul cavitar. Astfel, cavitățile pînă la 6 cm situate aproape de torace generează timpanism la percuție, iar la auscultație suflu cavitar, raluri cavernoase, sau cavernuloase. Cînd diametrul cavitar este mai mare de 6 cm, se aude la percuție timpanism, la auscultație, suflul amforic, iar dacă conține și lichid purulent se auscultă raluri cavernoase.

6. *Sindromul pleural* este diferit în funcție de conținutul aflat în cavitatea pleurală : fibrină, lichid sau aer.

6.1. *Exsudatul fibrinos* generează frecătura pleurală care se palpează și se ascultă ;

Scanned with OKEN Scanner

Durerea toracică
Examen fizic

DUREREA TORACICĂ EXAMEN FIZIC

INSPECȚIE

- Volumul și forma cutiei toracice
  — torace emfizematos, retractat, cifotic, cifoscoliotic, conoid, rahitic (șanțul Harrison), carenat, de pantofar
- Frecvența respiratorie — polipnee, dispnee polipneică expiratorie sau disritmică
  — polipnee în pneumonii, bronhopneumonii, detresă respiratorie, fibroză pulmonară, H.T.P. idiopatică
  — dispnee expiratorie = astm bronșic, bronșită cronică
  — dispnee cu tiraj și cornaj în obstrucții laringotraheale de diverse cauze
- Erupții pe torace: micotice, în pitiriazis, cu zona zoster, veziculoase
- Musculatura gîtului și toracelui sensibilă cu scăderea forței musculare în gripă, pleurodinie, dermatomiozita, neoplasm pulmonar, timom malign
  — mușchi paravertebrali sensibili în fibromiozita dorsală
- Coaste și articulații condrosternale
  — echimoze și crepitații în fracturi costale
  — tumorete costale localizate în osteosarcom, t.b.c.
  — mătănii costale în mielom multiplu
  — tumefierea articulațiilor condrosternale, reumatism palindronic
- Coloana toracală = cifoză, cifoscolioză, lordoză, spate drept; — coloană rigidă în SA
- Sînii = volum, semne celsiene, tumorete unice sau multiple
  — mamelon (secreție lactată, seroasă, purulentă, serosangvinolentă)

PERCUȚIE, AUSCULTAȚIE

- Sindrom de inflamație traheobronșică = raluri uscate, ronflante, sibilante în bronșita acută, bronșita cronică, pneumonia virală
  — raluri umede buloase, subcrepitante mici și mijlocii, bronșite cronice, bronșiectazie, plămîn polichistic
- Sindrom de obstrucție bronșică prin spasm, edeme, hiposecreție = ronflante, sibilante, șuierătoare în astm bronșic, bronșită cronică
  — prin obstrucție, prin tumoră bronșică cu atelectazie secundar suflu tubar sau silențiu
- Sindrom de dilatație bronșică — raluri umede și uscate în bronșiectazie
- Sindrom de condensat pulmonar
  — matitate, raluri crepitante, suflu tubar = pneumonie bacteriană
- Sindromul pleural
  — uscat — ral, frecătură
  — lichidian — matitate cu abolire de murmur vezicular în pleurezie, transsudate, chilotorax, hemotorax
- Examenul fizic al organelor subdiafragmatice — hepatosplenomegalie, hidrops vezicular, tumora de unghi colic
  — loja renală sensibilă, semne celsiene, echimoze

Scanned with OKEN Scanner

6.2. *Exudatul lichidian* prezintă la percuție submatitate sau matitate cu vîrful ascensionat spre axilă, abolirea murmurului vezicular și suflu pleuretic la limita superioară a matității.

Examenul fizic al organelor subdiafragmatice se referă la :

1. Aprecierea *volumului* și *sensibilității ficatului* și *splinei.* Hepato- și/sau splenomegalia survin în hepatita cronică, ciroza hepatică, cancerul hepatic, chistul hidatic, abcesul hepatic și în bolile limfo și mieloproliferative cu localizare hepatosplenică ;

2. Aprecierea unor *puncte și zone dureroase* cum sînt : punctul cistic, triunghiul biliar și hipocondrul drept ;

3. Evidențierea prin *palpare a colecistului* în caz de litiază biliară, hidrops vezicular prezent, în cancerul de cap de pancreas, sau în litiaza biliară.

4. Evidențierea unei *tumori de unghi colic* drept sau stîng ;

5. La examinarea *lojei lombare* se apreciază dacă este dureroasă, dacă bombează sau dacă se palpează rinichiul drept, ptozat sau un rinichi tumoral ori rinichiul polichistic ;

6. Examenul *ginecologic* dă elemente cu privire la poliserozita din sindromul Demons Meigs tradusă prin ascită, colecția pleurală și pericardică. Ecografia confirmă tumora ovariană.

Informațiile paraclinice

În bolile toraco-pleuro-pulmonare aceste informații trebuiesc judicios solicitate, în raport de datele clinice oferite de anamneză și examenul obiectiv. Trebuiesc, ca orice informații paraclinice, urmărite în dinamică pentru a aprecia evoluția bolii și răspunsul la tratament.

Avem la dispoziție analize curente și analize țintite codificate în explorări neinvazive și invazive, cu risc pentru bolnav.

Analizele curente. VSH este crescută în tuberculoza pulmonară, în pneumonii, bronhopneumonii, abcesul pulmonar, bronșiectazie și în cancerul bronhopulmonar.

Hemograma relevă *anemia* în cazul infecțiilor specifice și nespecifice arătate mai sus. *Leucograma* arată leucocitoză cu neutrofilie în cazul infecțiilor nespecifice cu alură acută și cronică. *Reacția leucemoidă* poate să apară în cancerul pulmonar. Leucocitoza cu *eozinofilie* sau *limfopenie* survine în limfoamele maligne cu localizare mediastino-pulmonară.

Ureea crescută între 0,60—0,80 g% apare în pneumonii și bronhopneumonie complicate cu colaps. Este vorba de azotemie extrarenală prin clorpenie și scăderea filtrării renale. Clorurile în urină sînt scăzute datorită reținerii lor la nivelul focarului pneumonic.

Dintre *analizele țintite* amintim examenul sputei, puncția pleurală, explorările imunologice, spirometria, examenul radiologic, bronhoscopia, angiografia, tomografia computerizată.

1. **Examenul sputei.** Examenul citologic prin colorație May Grünwald-Giemsa vizează cercetarea celulelor sangvine, hematii, neutrofile, eozinofile și a celulelor neoplazice. Hematiile și neutrofilele apar în pneumonie și bronhopneumonie. Eozinofilele pot apare în astmul bronșic, celule maligne în C.P.B. Se poate face și după lavaj bronșic

Scanned with OKEN Scanner

Examenul microscopic al sputei poate identifica germenii bazali în pneumonii, bronhopneumonie, bronşiectazie şi în bronşita cronică. Cultura pe medii identifică germenul (pneumococ, streptococ, Klebsiella, proteus, piocianic) şi stabileşte corect antibiograma. În CC bronşic apar celule neoplazice.

2. **Puncţia pleurală** se practică cu ac de calibru mijlociu pe linia axilară mijlocie, posterioară sau scapulară, după anestezie locală cu Novocaină. Lichidul obţinut poate fi transudat sau exudat de culoare serocitrină, serohemoragică, hemoragic purulent sau chilos. Se face examen chimic, enzimatic şi citologic. *Examenul chimic* al lichidului pleural poate doza albuminele, colesterolul şi grăsimile.

Dozarea enzimelor, amilazelor, LDH-ului şi fosfatazelor în pleurezii de diferite etiologii arată valori ridicate. Acidul hialuronic evocator în mezoteliomul pleural are valori crescute.

Imunologic se cercetează în lichidul pleural FAN prezent în lupusul eritematos diseminat.

Examenul citologic se practică după defibrinare şi centrifugare, relevă polinucleare, limfocite sau celule endoteliale în funcţie de natura procesului pleural. Celulele maligne sînt evidenţiate prin tehnica Papanicolau.

3. **Exploatarea imunologică** cercetează reacţiile cutanate la pneumoalergeni, IgE globale sau specifice (anticorpii reaginici), hipersensibilitatea întîrziată la precipitine în plămînul de fermier şi la P.P.D. în tuberculoza pleuro-pulmonară. Prin contra imunoelectroforeză se cercetează antigenele solubile bacteriene ale pneumococului şi serotipul B al lui Haemophilus influenzae.

4. **Spirometria** cercetează volumele pulmonare, capacităţile pulmonare şi indicele de permeabilitate bronşică stabilind o disfuncţie ventilatorie restrictivă sau obstructivă (vezi Bronşita cronică).

5. **Examenul radiologic** (scopic, grafic şi tomografic) oferă informaţii utile în recunoaşterea suferinţelor pulmonare. Imaginile pulmonare se examinează pe clişee de faţă şi de profil (L.S.) şi se traduc prin *transparenţe* şi *opacităţi* (fig. 1).

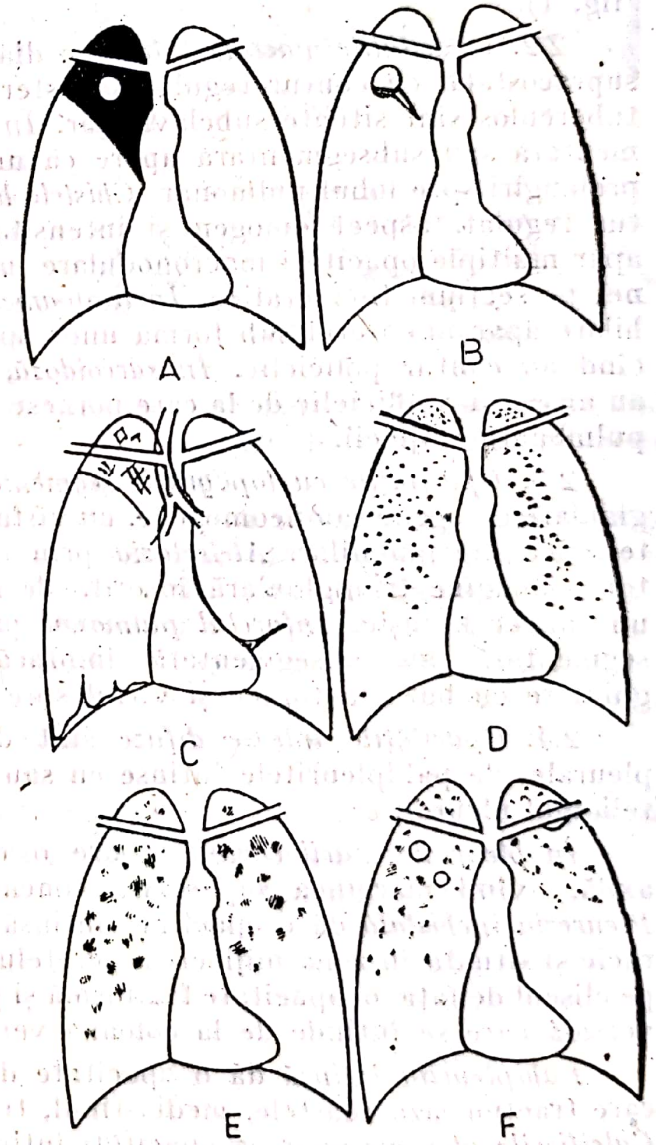

Fig. 1. Aspecte radiologice în tuberculoză: *A — lobită excavată; B — cavernă izolată; C — fibroză apicală cu tracţiune pe trahee; D — t.b.c. miliară; E — t.b.c. macronodulară; F — t.b.c. macronodulară cu noduli ulceraţi.*

Scanned with OKEN Scanner

1. *Hipertransparențele net limitate*, mai bine evidențiate pe secțiuni tomografice sînt chistele bronhogenice și bulele emfizematoase.

1.2. *Hipertransparențele difuze* pot fi localizate la un plămîn sau interesează ambele cîmpuri pulmonare. În emfizemul obstructiv de tip I cu hipovascularizație se constată un diafragm coborît și un cord mic verticalizat. În emfizemul obstructiv de tip II, desenul bronhovascular este accentuat, hipertransparența interesează zonele periferice, diafragmele sînt în poziție normală iar silueta cardiacă mărită. *Pneumotoracele* realizează o hiperclaritate periferică lipsită de structura pulmonară.

2. *Opacitățile* pulmonare sînt nodulare, lineare, opacități intense cu topografie segmentară sau lobară sau opacități difuze.

2.1. *Opacitățile micronodulare* sînt rotunde cu diametru sub 1 cm intensitate costală și contur șters. În tuberculoza miliară sînt localizate la vîrf și respectă bazele pulmonare. *În pneumoconioză*, în stadiile I și II apar micronoduli situați la baze și în cîmpurile mijlocii respectînd vîrfurile pulmonare. (fig. 1).

2.2. *Opacitățile macronodulare* cu diametrul peste 1,5 cm, de intensitate supracostală, cu contur regulat sau șters apar în multe boli. În infiltratul tuberculos sînt situate subclavicular. *În cancerul localizat* pe o bronhie segmentară sau subsegmentară apare ca un nodul cu contur neregulat și cu prelungiri spre lobul pulmonar. *Chistele hidatice* pline, neevacuate au un contur regulat, aspect omogen și intensitate supracostală. *În pneumoconioză* apar multiple opacități macronodulare în cîmpurile bazale și mijlocii vizibile net pe secțiuni tomografice. *În limfoamele maligne mediastinale*, adenopatiile hilare apar unilateral sub forma unor opacități omogene, unice, sau multiple cînd au contur policiclic. *În sarcoidoză*, adenopatiile hilare sînt bilaterale, au un contur policiclic de la care pornesc benzi fibroase spre baze și cîmpurile pulmonare mijlocii.

2.3. *Opacitățile cu topografie segmentară sau lobară* sînt opacități triunghiulare omogene sau neomogene, cu vîrful la hil și baza la torace. Sînt caracteristice pneumoniilor. *Atelectazia* prin *obstrucții sau compresie bronșică* dă tot o imagine triunghiulară însoțită de retracție costală. Este provocat de un cancer bronșic. *Infarctul pulmonar* printr-un embol situat într-o arteră segmentară sau subsegmentară, îmbracă tot aspectul unei imagini triunghiulare cu baza la torace și vîrful spre hil.

2.4. *Opacitățile întinse difuze* sînt date de exsudatele și transsudatele pleurale, de pahipleuritele întinse cu sau fără calcifieri pleurale și de mezoteliomul pleural.

În pleurezia marii cavități apare o opacitate omogenă care urcă spre axilă, avînd marginea superioară concavă, așa numita linie Damoiseau. *Pleurezia închistată* dă o opacitate întinsă, periferică, cu baza la peretele toracic și situată în zona mijlocie a peretelui toracic. *Pleurezia interlobară* oferă pe clișeul de față o opacitate fuziformă și pe clișeul oblic o bandă opacă transversală care se întinde de la coloana vertebrală la diafragm (fig. 2).

Pahipleurita întinsă dă o opacitate difuză, neomogenă, difuz conturată care tracționează coastele, mediastinul, traheea sau diafragmul de partea ei. *Calcifierile pleurale* apar ca opacități întinse sub formă de granule sau plăci unice sau multiple la nivelul unui hemitorace.

În edemul pulmonar acut apare o voalare difuză neomogenă care interesează cîmpurile mijlocii și bazele plămînului în jurul unui cord mărit de volum așa zisul „cord în ceață".

Scanned with OKEN Scanner

2.5. *Opacitățile lineare* sînt benzi fine hilifuge așa cum observăm, în bronșita cronică și pneumoniile virale. *În limfangeita canceroasă* (carcinoza pulmonară) apar benzi fibroase, întretăiate de un desen reticulat și presărat de micronoduli. În stenoza mitrală apar deasupra fundului de sac pleural, benzi orizontale numite liniile Kerley.

3. *Imaginile mixte hidroaerice* se întîlnesc în caverna tuberculoasă, abcesul pulmonar și chistul hidatic evacuat. Sînt imagini rotunde cu diametru de 3—7 cm, cu pereți neregulați și nivel de lichid la bază și claritate în partea superioară.

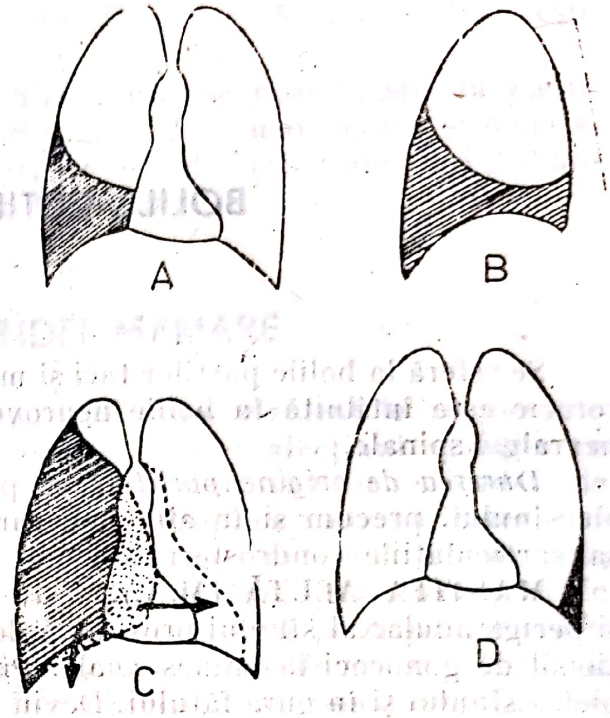

Fig. 2. Revărsat pleural-schematic: *A și B — exsudat în marea cavitate pleurală (față și profil); C — exsudat pleural masiv cu deplasarea la stînga a mediastinului; D — exsudat în sinusul costodiafragmatic stîng.*

6. **Scintigrafia pulmonară** de perfuzie se obține prin injectarea de albumină marcată cu iod sau Technețiu radioactiv, permite studierea circulației în diferite tulburări pulmonare, arătînd zone de hipocaptare. Se indică în embolia pulmonară. Scintigrafia de ventilație se obține prin inhalarea unui amestec de aer și Xenon radioactiv, studiază repartiția regională a ventilației. Zonele bine ventilate dar slab perfuzate pledează pentru un obstacol arterial.

7. **Bronhoscopia** cu fibroscop flexibil permite vizualizarea traheei, bronhiilor principale, lobare, segmentare și subsegmentare. Permite de asemenea prelevarea de material pentru biopsie, permite aspirație de secreție și lavaj bronșic în vederea unui examen *citoexfoliativ*. Se poate efectua și biopsie transbronșică de ganglioni hilari sau de țesut pulmonar. Este indicată în cancerul bronhopulmonar, limfoamele maligne mediastinale și sarcoidoză. Ca accidente enumerăm: hemoptizia, pneumotoraxul și bronho- sau laringospasmul.

8. **Biopsia pleurală** se practică cu ac special și este indicată în pleurezii și în mezoteliomul pleural. Ca efecte nedorite notăm pneumotoraxul și fistula bronhopleurală.

Scanned with OKEN Scanner

BOLILE CUTIEI TORACICE

Se referă la bolile părților tari și moi ale cutiei toracice. Durerea peretelui toracic este întîlnită în bolile neurovertebrale care s-au descris la capitolul nevralgii spinale.

Durerea de origine parietală se poate întîlni în afecțiunile chirurgicale ale sînului, precum și în alte boli care interesează mușchii, coastele, sternul sau articulațiile condrosternale.

MASTITA ACUTĂ (M.A.). Este o inflamație a țesutului glandular și periglandular al sînului provocată de stafilococ, streptococ și numai excepțional de gonococi la homosexuale. Primii germeni se găsesc ca saprofiți pe pielea sînului și în gura fătului. Devin virulenți, în lipsă de igienă a sînului în timpul alăptării.

Anatomie patologică. Procesul inflamator evoluează în trei stadii : *cataral*, *abcedat* și *flegmonos*. În stadiul cataral se constată o congestie a glandelor tubulo-acinoase iar în interstițiu edem și infiltrat cu neutrofile. Ulterior apare o colecție purulentă localizată în caz de abces, sau difuză în caz de flegmon.

Tabloul clinic. Boala debutează cu semne locale și generale de infecție. Mamelele prezintă *semnele celsiene* ale inflamației : tumor, dolor, rubor și calor. Din mamelon se poate scurge o secreție seropurulentă. *Fenomenele generale de infecție* se traduc prin febră, frison, mai ales în cazul flegmonului cînd sînul este dur, violaceu și foarte sensibil.

Tratamentul se adresează infecției. În stadiul cataral igienă locală, întreruperea alăptatului și indicarea Penicilinei în doză de 800 000—1 200 000 la 6 ore. În caz de abces sau flegmon se recurge, sub protecția Penicilinei, la drenaj chirurgical ținînd cont de dictonul „ubi pus, ibi vacuo".

FIBROMUL (fibroadenomul, chist-adenofibromul) este o tumoră benignă, solitară sau multiplă care apare în plină viață genitală.

În timpul ciclului menstrual are loc la nivelul sînului, sub acțiunea hormonilor feminini, o stimulare bifazică a țesutului glandular. *În faza estrogenică* are loc o proliferare a glandelor iar *în faza progesteronică* o creștere a secreției glandulare. La cele mai multe femei, aceste modificări sînt nesemnificative. Unele pot prezenta o turgescență a sînilor și o congestie a mucoaselor genitale, bronhice, biliare și uretrale (sindromul premenstrual sau de congestie a mucoaselor descris de anglo-saxoni).

La o mică parte din femei, această *stimulare bifazică și ciclică* duce la apariția de *noduli și/sau chisturi.*

Anatomopatologic se descriu fibroadenoame pericanaliculare și intracanaliculare. Primele se dezvoltă ca niște manșoane dure în jurul canalelor galactofore. Cele vegetante se dezvoltă intracanilicular, unde mugurii conjunctivi sînt acoperiți de un epiteliu bistratificat. În centrul fibroadenoamelor se pot delimita cavități chistice, pline cu un lichid seros (chistadenoame).

Tabloul clinic. În formele solitare se constată la palpare o tumoră regulată, nedureroasă, mobilă, al cărui volum variază de la o cireașă la o castană.

Scanned with OKEN Scanner

Chirurgii le apreciază în cm și variază de la 1 la 5 cm. Uneori tumoretele sînt multiple, de mărimi variabile și mobile. De notat că volumul lor crește înainte de ciclu și scade după ciclu.

Tratamentul este de competența chirurgului. Se poate apela la metiltestosteron și dacă nu scad în volum și dispar, se face mamografie și biopsie. În funcție de rezultat se face sau nu extirpare Fiind considerate stări precanceroase, se extirpă chirurgical aproape totdeauna.

CANCERUL GLANDEI MAMARE

Vom încerca o prezentare succintă, subliniind elementele importante și atrăgînd atenția tuturor medicilor asupra acestei afecțiuni maligne cu etiologie neprecizată, întîlnită în plină viață genitală sau în perioadele de pre- și post- menopauză. Ca factori de risc sînt implicați nuliparitatea, numărul mic de sarcini, nealăptarea la sîn, prima naștere după 30 de ani, leziuni precursoare ale malignității ca *displaziile mamare*, *fibroadenoamele* în cadrul *factorilor endogeni*, dintre care *nu trebuie exclusă predispoziția ereditară* și factorii exogeni ca *radițiile ionizante, ultraviolete de tip B, abuzul de contraceptive și tratamentele intempestive cu estrogeni sau progesteron.* În condițiile actuale din România subliniem și rolul nefast a mai mult de două chiuretaje efectuate în ultimii 2 ani.

Incidența. În țara noastră ocupă locul II la femei după cancerul uterin. În S.U.A. se înregistrează anual peste 100 000 cazuri noi la femei și 1 000 la bărbați. Se localizează mai frecvent în sînul stîng și în cadranul superoextern, dar cu evoluție mai gravă la cele situate în cadranele interne.

Anatomopatologie. Cancerul mamar este reprezentat de *tumori solide* și *tumori moi.* Cele solide sînt *carcinoame infiltrative, intraductale, tubulare și medulare,* iar cele de consistență moale sînt *coloide, mucinoase* și *chistice.*

Histologic sînt *carcinoame* și *adenocarcinoame* invazive, neinvazive și cu grade diferite de diferențiere de la G1—G2—G3—G4.

Extensia procesului neoplazic se face local prin *continuitate* și *contiguitate* și la distanță pe cale *limfatică* și *sangvină.* Dă metastaze frecvente în *oase, ficat, plămîn, creier* și mai rar în *ovare, rinichi, tiroidă.* În prezența fiecărui caz se va recolta secreție pentru citologie exfoliativă prin metoda Babeș-Papanicolau, pentru depistarea cancerului genital.

În boala Paget cancerul pornește din *celulele epiteliale ale mamelonului* dar mai ales din *celulele canalelor de ejecție care străbat mamelonul.*

Tabloul clinic cu semne locale evoluează în patru stadii:

În stadiul I se descoperă o tumoră mobilă de maxim 2 cm fără invazie ganglionară.

În stadiul II tumora depășește 2 cm pînă la maximum 5 cm și este însoțită de adenopatie axilară.

În stadiul III a se constată o tumoră peste 5 cm și cu bloc adenopatic axilar homolateral.

În aceste trei situații tumora poate fi aderentă la fascia sau mușchiul pectoral, iar în *stadiul III b* tumora indiferent de mărime poate fi exulcerată infiltrantă la peretele toracic și, în vechea stadializare TNM este prezentă adenopatia sub- sau supraclaviculară ori cu edemul brațului.

Scanned with OKEN Scanner

Tablou sinoptic nr. 3

Clinica neoplasmului mamar

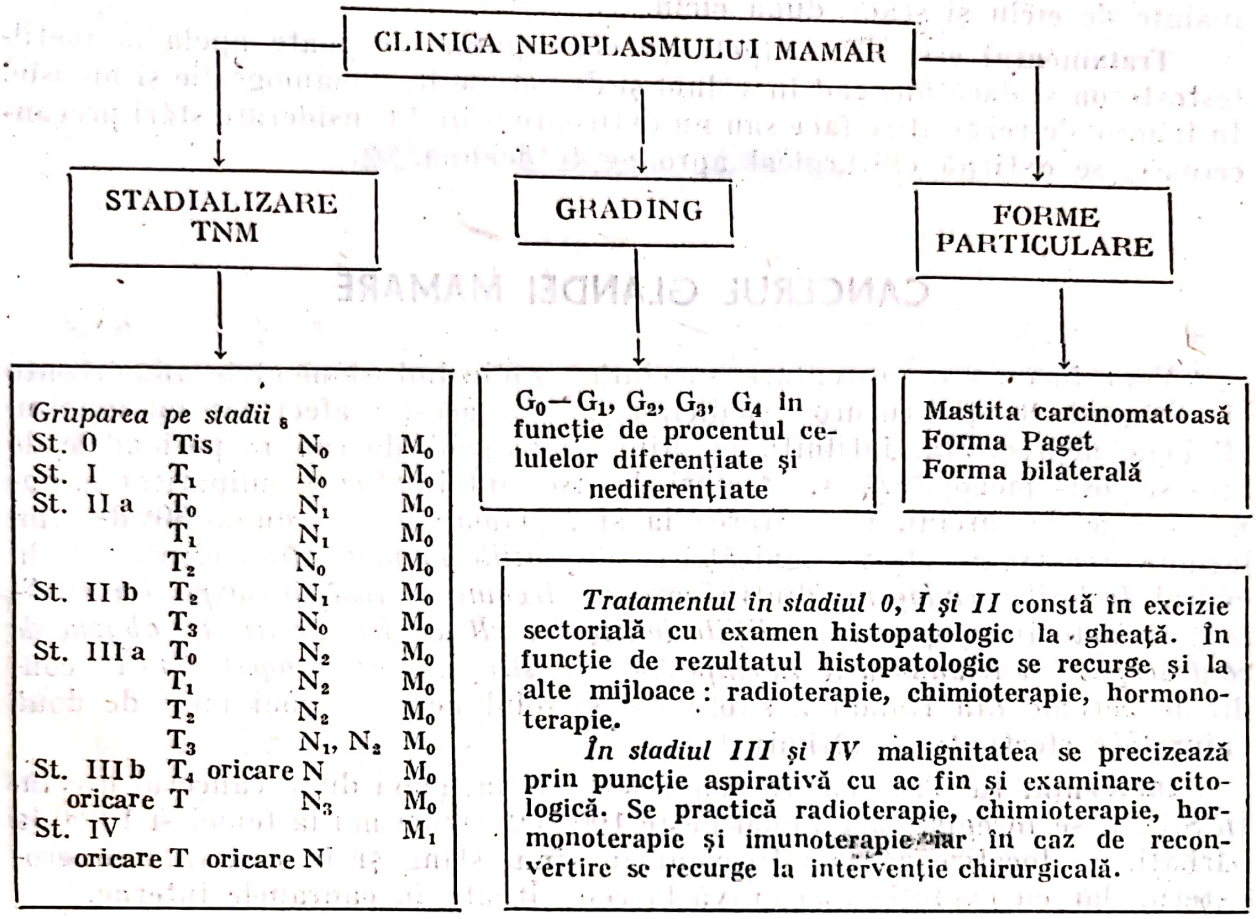

În stadiul IV indiferent de T și N sînt prezente metastazele (M). În noua clasificare a UICC din 1988 se constată unele schimbări față de cea anterioară:

Tx: Nu s-au îndeplinit condițiile minime necesare.

T0: Fără tumoră primară decelabilă.

Tis: Carcinom *in situ*: — carcinom intraductal — carcinom lobular *in situ* sau boala Paget a mamelonului fără tumoră demonstrabilă. Menționăm că în forma de tumoră demonstrabilă se clasifică în funcție de mărimea tumorii.

T1: Tumoră la 2 cm în diametrul cel mai mare:

T1a — diametrul pînă la 0,5 cm;

T1b — diametrul peste 0,5 cm dar pînă la 1 cm;

T1c — diametrul peste 1 cm dar pînă la 2 cm.

T2: Tumoră peste 2 cm dar nu mai mare de 5 cm în diametrul cel mai mare.

T3: Tumoră mai mare de 5 cm în diametrul cel mai mare.

T4: Tumoră indiferent de dimensiune cu extensie directă la peretele toracic și/sau la tegumente:

T4a — extensie la peretele toracic;

T4b — edem (incluzînd „mastita carcinomatoasă"), ulcerația pielii sau noduli de permeație la același sîn;

T4c — ambele (4a + 4b);

T4d — carcinomul inflamator (caracterizat prin induratia difuză a pielii cu aspect erizipeloid delimitat, în mod obișnuit fără tumoră palpabilă).

N = *ganglioni regionali* :
Nx : Nu s-au putut efectua examenele minime necesare.
N0 : Fără ganglioni regionali invadaţi.
N1 : Ganglioni axilari ipsilaterali mobili.
N2 : Ganglion(i) axilar(i) ipsilateral(i) fixat(i) unul la altul sau la o altă structură (bloc adenopatic).
N3 : Invazia ganglionilor mamari interni ipsilaterali (în vechea clasificare această categorie era reprezentată de ganglionii sub — supraclaviculari şi de edemul braţului!).
M = *metastaze la distanţă.*
M0 : Absenţa acestora.
M1 : Prezenţa metastazelor ce cuprind şi ganglionii supraclaviculari.

Debutul este lent, insidios, cu apariţia unei tumori descoperite întîmplător de bolnavă sau de medic (care va urmări însă „leziunile precursoare ale malignităţii"). Mai rar poate debuta cu fenomene paraneoplazice de tip nevralgie cervico-brahială rebelă la tratamentul cu AINS şi procedee fizioterapeutice (acestea din urmă fiind contraindicate).

Mastita carcinomatoasă este o formă particulară care mimează un „flegmon mamar", sînul mărindu-se treptat în volum, devine sensibil, iar tegumentele capătă o culoare roşie-violacee şi cu accentuarea porilor. Va trebui făcută distincţia între aspectul „în coajă de portocală" şi cel erizipeloid delimitat. Această formă poate apare şi în timpul alăptării şi trebuie deosebită de mastita acută.

Forma Paget apare în afara alăptării şi graviditătii. La nivelul mamelonului apar scuame albe-sidefii care la detaşare sîngerează uşor. În caz de debut intraductal, din mamelon se poate scurge o secreţie serosangvinolentă din care se va efectua examen citologic.

Forma bilaterală este rară, dar deosebit de gravă (se va deosebi de extensia de la un sîn la altul).

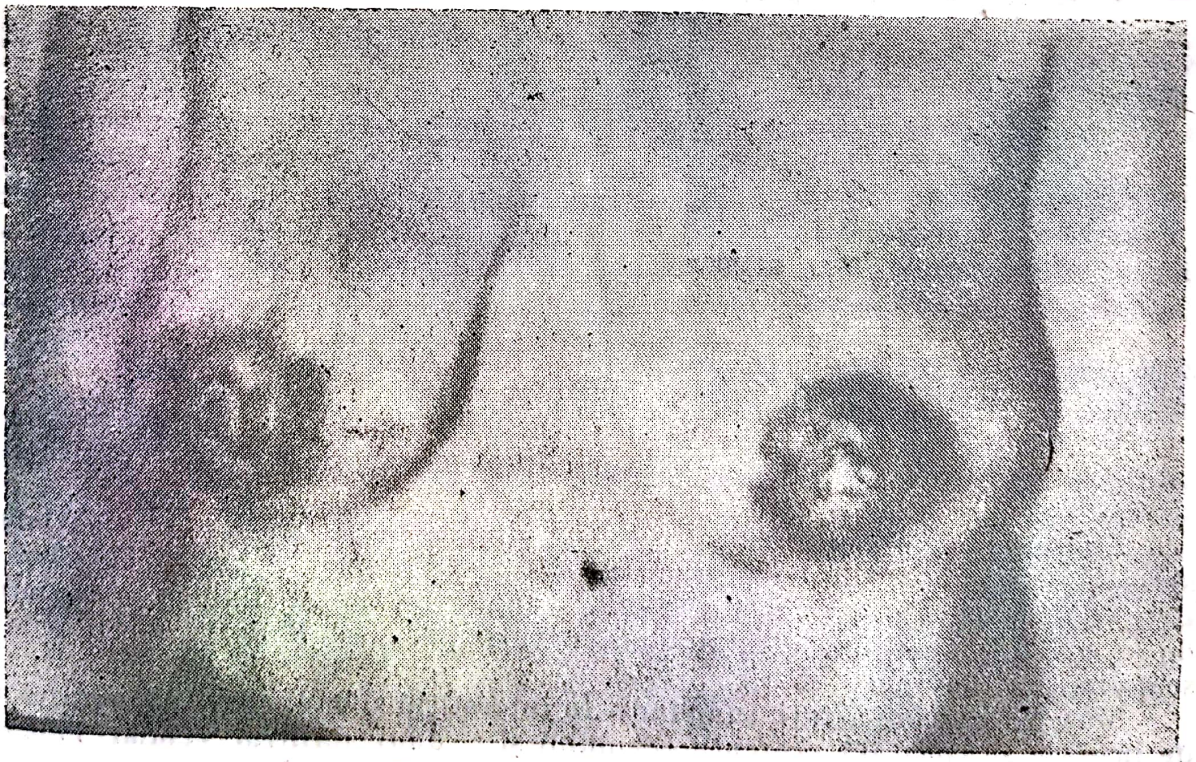

Fig. 3. Boală Paget bilaterală.

Scanned with OKEN Scanner

Fig. 4. Mamografie. **Neo mamar** drept.

Diagnosticul pozitiv are la dispoziție mamografia (care alături de examenul clinic intră în examinările minime necesare pentru stabilirea categoriei T), termografia și ecografia. Pentru stabilirea malignității excizia sectorială cu examen histopatologic la gheață în stadiile I—II sau puncția aspirativă cu examen citologic în stadiile al III-lea — al IV-lea.

Tratament : medicul generalist are obligația să cunoască încadrarea în stadiile preterapeutice și să îndrume pacienta la medicul oncolog care va stabili după determinarea extensiei reale a bolii (pot fi tumori „mici" cu metastaze „mari") primul gest terapeutic.

Menționăm că în această localizare chirurgicale a cancerului (cu multiplele ei variante cunoscute în prezent) radioterapia, chimioterapia policitostatică, hormonoterapia și imunomodularea pot crește semnificativ rata de supraviețuire mai ales în contextul ultimelor date biologice ce pot fi obținute prin flowcitometrie, care permit o monitorizare mult mai corectă a pacientelor. Hormonoterapia se face cu Norvadex (Tamoneprim) în doză de 20 mg/zi timp îndelungat.

Mialgia toracică

Constă în dureri spontane sau provocate, la nivelul mușchilor pectorali, trapezi, paravertebrali și intercostali.

Etiopatogenie și factori de risc. Infecțiile virale (gripă, pleurodinia), fibromiozita dorsală, polimiozita, dermatomiozita sînt boli care provoacă dureri în musculatura cutiei toracice. Uneori mialgia apare ca fenomen paraneoplazic în cancerul pulmonar.

De asemenea în B.P.C.O., în C.P.C., bolnavii acuză dureri difuze la nivelul cutiei toracice, provocate de suprasolicitarea mușchilor respiratori principali și accesori.

Fibromiozita dorsală identificată de anglo-saxoni merită o mențiune specială, fiind des întîlnită în practică. Autorii francezi o numesc mielogeloză. Este o afecțiune inflamatorie a fasciilor, aponevrozelor și fibrelor musculare de la nivelul mușchilor gîtului, musculaturii paravertebrale și a centurilor scapulare și pelvine.

Mușchii sînt împăstați, tumefiați. În interstițiu și la nivelul aponevrozelor de inserție se constată prezența edemului și a unui infiltrat celular mononuclear.

Scanned with OKEN Scanner

Clinic debutează cu dureri care interesează ceafa, mușchii spatelui, umerilor, șoldurilor. Durerile sînt provocate de frig, umezeală, schimbarea vremii. La palpare mușchii sînt flasci sau împăstați și sensibili.

Tratament. Cedează la perna electrică, diadinamice și ionizări cu xilină, sulfat de magneziu sau calciu. Sînt indicate cure balneare cu ape sulfuroase, iodate sau sărate.

Afecțiunile părților tari ale cutiei toracice

Interesează coastele, sternul și articulațiile condrosternale. Sînt boli cu **etiologie** variată : traumatică, inflamatorie, tumorală.

Clinic se caracterizează prin dureri localizate pe traiectul coastelor la nivelul articulațiilor condrosternale sau la stern. Durerea poate fi însoțită de prezența unei tumefacții cu caracter inflamator sau tumoral. Durerea este accentuată de tuse, de respirațiile adînci și mișcările în ax ale trunchiului. La examenul fizic constatăm modificări diferite în raport cu boala.

Fractura costală, posttraumatică, *cînd este închisă*, prezintă crepitații care se pot palpa și echimoză locală. Prin lezarea pleurei parietale poate să apară și emfizem subcutanat, tradus prin tumefiere și crepitații la palpare. Examenul radiologic descoperă pneumotoraxul și localizează numărul și locul fracturilor.

În fractura deschisă se constată o plagă a peretelui toracic. Examenul radiologic descoperă pneumotoraxul, confirmat și de intervenția chirurgicală reparatorie.

Osteomielita costală este provactă de stafilococ, streptococ și se manifestă prin durere, semnele celsiene iar radiologic prin prezența leziunilor de liză osoasă. Tratamentul aparține chirurgiei toracice.

Osteosarcomul costal sau sternal apare ca o tumoretă dură, sensibilă, cu tegumentul supraiacent bogat vascularizat — apar venectazii superficiale. Tumora crește în volum și devine din ce în ce mai dureroasă. Diagnosticul este bănuit radiologic și confirmat de biopsie. Uneori tumoretele pot fi provocate de metastazele unor cancere viscerale.

Mielomul multiplu cu debut costal se traduce prin apariția a numeroase tumorete sub forma unor „mătănii costale". Diagnosticul de certitudine are în vedere electroforeza, proteina Bence-Jones, grafia osoasă și puncția medulară.

Sindromul Tietze se manifestă prin tumefieri trecătoare, recurente, localizate la nivelul primelor 3—4 articulații condrosternale. Fenomenele inflamatorii durează 2—3 zile și dispar spontan sau la un tratament cu ANS (antiinflamatoare nesteroidice). Etiologia este obscură iar diagnosticul diferențial se face cu reumatismul palindromic.

Durerea toracică iradiată. În suferințele organelor subdiafragmatice durerea poate iradia la baza cutiei toracice, interscapular sau în umărul drept sau stîng.

Supurațiile subdiafragmatice. Abcesul hepatic, splenic, subfrenic și perinefritic se manifestă prin dureri la baza unui hemitorace sau iradiate interscapulovertebral. Bolnavul prezintă o stare septică cu febră neregulată, transpirații profuze, tahicardie. Local se constată o lojă lombară care bombează și este sensibilă sau un ficat ori splină mare și sensibilă. Poate să existe și pleurezie de simpatie care poate să încurce diagnosticul. Ecografia este de mare ajutor în precizarea colecției purulente. Biologic se constată leucocitoză cu neutrofilie și VSH mare.

Scanned with OKEN Scanner

Bolile cutiei toracice

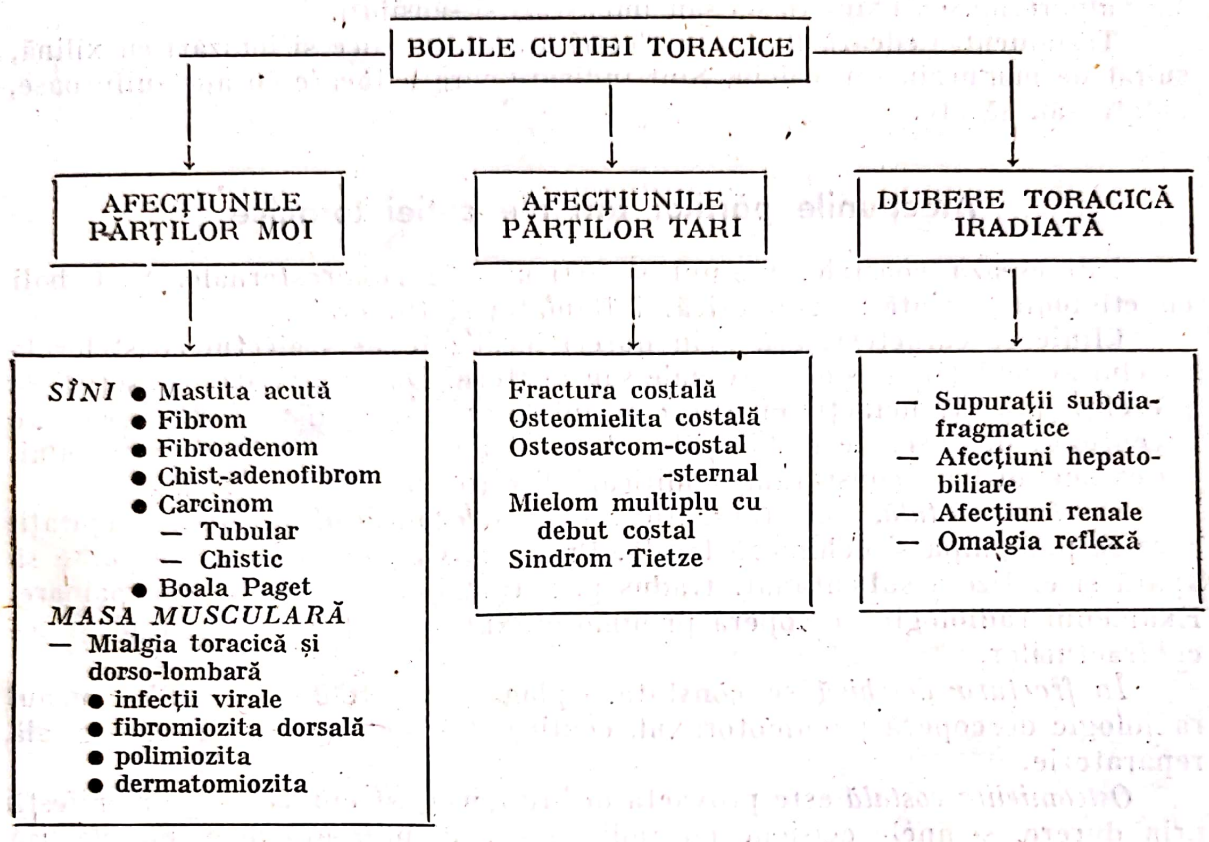

Afecțiunile hepato-biliare (colecistul iritabil, litiaza biliară, colecistita acută, angiocolita, cancerul hepatic) evoluează cu dureri în hipocondrul drept, iradiate interscapulovertebral.

Anamneza, examenul local, datele biologice și aportul ecografiei aduc suficiente informații pentru precizarea diagnosticului.

Afecțiunile renale (litiaza bazinetală, neoplasmul renal, pielonefrita acută) se pot manifesta prin dureri care îmbracă nevralgia toracoabdominală. Tulburările de micțiune, hematuria și ecografia aduc destule argumente pentru diagnostic.

Omalgia reflexă caracterizată prin dureri episodice cu durata de minute, ore, repetate două, trei zile sau dureri sîcîitoare se pot întîlni în angina pectorală de repaus, în cancerul de esofag epifrenic, de mare tuberozitate gastrică, de coadă de pancreas și în litiaza biliară.

Scanned with OKEN Scanner

BOLNAVUL CU DISPNEE ACUTĂ ŞI CRONICĂ

Dispneea este un simptom cheie, cardinal, care denotă o boală pulmonară sau cardiacă ajunsă în stadiul de insuficienţă. Dispneea anunţă în bolile pulmonare insuficienţa pulmonară obstructivă sau restrictivă iar în bolile cardiace incapacitatea miocardului de lucru (insuficienţa pompei) care a dus la insuficienţă cardiacă stîngă, dreaptă sau globală.

În practica medicală dispneea mai poate fi întîlnită şi în alte împrejurări. Astfel, *dispneea disritmică* este descoperită cel mai adesea în stările grave, comatoase, cum sînt coma prin accident vascular cerebral, coma uremică, hepatică, diabetică, coma din encefalopatia respiratorie.

Dispneea se mai întîlneşte ca simptom banal, *fără semnificaţie diagnostică* sau *terapeutică* în efortul fizic (în raport cu vîrsta şi antrenamentul) la anemici, la nevrotici şi la obezi (care trebuie să lupte în efort cu o mare povară „grasă").

În condiţii fiziologice respiraţia este un act inconştient de care nu ne dăm seama, cum de altfel este şi activitatea cardiacă, digestivă, renală.

În stări patologice dispneea devine un act conştient de care bolnavul îşi dă seama şi recunoaşte dificultatea în respiraţie pe care o descrie ca *sete de aer, lipsă de aer, sufocare, năduf.* Dispneea îl obligă să încetinească pasul, să se odihnească şi să ia poziţia de ortopnee sau să deschidă fereastra pentru a primi mai mult aer.

Nu trebuie confundată dispneea cu oboseala fizică sau fatigabilitatea pe care o prezintă pulmonarul şi cardiacul datorită lipsei de oxigen, cît şi datoriei de oxigen pe care trebuie să o plătească în condiţii de repaus şi după efort. La cardiacul cu multe decompensări care răspunde bine la tratamentul cu digitală şi diuretice, fatigabilitatea (lipsa de putere fizică) preocupă bolnavul. Se datoreşte scăderii volemiei, debitului cardiac şi perfuziei musculare şi tisulare sub nivelul critic.

Fiziopatologie

Dispneea reprezintă un *mecanism de adaptare al travaliului respirator faţă de rezistenţele pulmonare elastice sau de frecare, care cresc în funcţie de boala pulmonară sau cardiacă.* Această adaptare se face prin modificări ale *frecvenţei şi amplitudinii mişcărilor respiratorii pentru ca efortul respirator să nu coste prea mult* O_2.

În polipnee creşte frecvenţa, amplitudinea şi creşte lucrul mecanic, iar în *dispneea expiratorie* frecvenţa creşte relativ iar expirul este mult prelungit. În *dispneea inspiratorie* frecvenţa este crescută şi de data aceasta inspirul este mult prelungit şi zgomotos. Prin aceste mecanisme de adaptare caracteristice dispneei respiratorii se combat tulburările de ventilaţie şi de schimb gazos şi se asigură, cel puţin în repaus, o concentraţie normală a gazelor din sînge.

Scanned with OKEN Scanner

Pe lîngă valoarea travaliului respirator, frecvența respiratorie mai este condiționată de : echilibrul gazelor din aer, plămîn, sînge și de activitatea ritmică, neuro-reflexă a centrilor respiratori din bulb și punte. În condiții normale și de efort, pentru ventilarea aerului din plămîni, travaliul respirator depus de mușchii respiratori principali și accesori este necesar pentru *a învinge rezistențele elastice și de frecare.*

În condiții normale, de repaus, *se ventilează 5 ~ 10 l aer pe minut, se consumă 3 ~ 8 cm³* O_2 și se efectuează un *lucru mecanic de 0,3 kg·m/minut.* În efort lucrurile se schimbă foarte mult. La o *ventilație de 100 l pe minut se consumă 300 cm³* O_2 și se efectuează un *lucru mecanic de 20 kg·m/minut.* Deci travaliul respirator crește mult. Exprimîndu-ne plastic putem spune că ventilația atît în repaus, cît mai ales în efort și condiții patologice costă mult O_2 și efort din partea mușchilor respiratori.

Patogenic putem distinge, în raport cu frecvența și amplitudinea mișcărilor respiratorii, trei tipuri de dispnee :

1. *Dispneea prin creșterea travaliului ventilator* (lucru mecanic respirator) ;
2. *Dispneea prin tulburări în echilibrul gazos*;
3. *Dispneea prin tulburări în activitatea ritmică a centrului respirator.*

1. *Dispneea prin creșterea rezistențelor elastice* este cauzată de boli care duc la un torace sau plămîn rigid care realizează *creșterea elastanței* (E.) și *scăderea complianței* (C.). Rezistențele elastice sînt reprezentate de țesutul conjunctiv și elastic din articulațiile condro-costale, costovertebrale, din pleura parietală și mușchii intercostali. În plămîn, forța elastică cea mai importantă este dată de surfactant urmat de țesutul conjunctiv din țesutul interstițial pulmonar. Rezistențele elastice sînt exprimate de C. și E. C. *înseamnă capacitatea de distensie*, de umplere cu aer a unităților respiratorii, ale alveolelor. Matematic se exprimă prin relația :

$$\Delta V/\Delta P = 0{,}200 \text{ l aer ventilat/cm } H_2O.$$

care exprimă variația de volum pentru o variație de presiune transpulmonară, de 1 cm H_2O.

E. *înseamnă capacitatea de întindere* a structurilor elastice ale surfactantului și țesuturilor elastice ale cutiei toracice și matematic este exprimată de relația variație presiune/variația de volum, fiind de 5 cm H_2O/l aer ventilat.

Toracele rigid se descoperă în pahipleurite întinse, toraco-plastie, fibrotorace, obezitate de gradul IV (sindrom Pickwich), spondilită anchilozantă.

Plămînul rigid este determinat de boli care limitează complianța, capacitatea de distensie alveolară și cresc elastanța. Dintre acestea enumerăm, în ordinea incidenței maximale : staza pulmonară, fibrozele pulmonare, bronșiectazia, plămîn polichistic, atelectazia de compresie și obstrucție. Scade în boli acute cum sînt pneumonia, bronhopneumonia, pleurezia masivă și pneumotoracele.

În toate aceste împrejurări *dispneea este de tip polipneic*, întrucît este mai economic ca ventilația să se facă prin creșterea frecvenței și scăderea amplitudinii mișcărilor respiratorii și cu un travaliu crescut dar totuși mai puțin costisitor în lucru mecanic și consum de O_2.

Dispneea prin *creșterea rezistențelor de frecare.* Rezistența de frecare este rezistența pe care o întîmpină aerul care curge prin trahee, bronhii, bronhiole. Valoarea este de 2 cm² H_2O/l aer/secundă. Rezistența de frecare crește dacă bronhiile mici sînt obstruate prin spasm și/sau secreții vîscoase. În asemenea situație curgerea laminară a aerului este transformată în curgerea turbionară și rezistența de frecare crește mult. Această creștere este mai mare

Scanned with OKEN Scanner

în expir care devine prelungit (dispneea expiratorie cu șuierătură), deoarece expirația este în mod normal act pasiv care devine activ. Se cheltuiește din energiá potențială înmagazinată de structurile elastice în timpul inspirului. În condiții patologice participă și energia furnizată de mușchii expiratori accesori. Bolile în care apare dispneea expiratorie, șuierătoare sînt: *bronșita cronică, astmul bronșic și emfizemul obstructiv.* Și în aceste împrejurări nu se face risipă multă de energie, deoarece costul travaliului ventilator, deși ridicat, este mai economic decît în situația în care bolnavul ar apela la polipnee, inspir scurt și expir scurt cu frecvență ridicată.

În concluzie, din noțiunile de biomecanică pulmonară, expuse succint, rezultă că dispneea este dictată de tipul rezistențelor pulmonare și valoarea travaliului ventilator impus de aceste rezistențe.

2. *Dispneea prin tulburarea echilibrului gazos*, adică a homeostaziei gazelor sangvine. Se știe că stimulii chimici care reglează activitatea ritmică a centrilor respiratori sînt reprezentați de presiunea parțială a gazelor din sînge: pO_2 și pCO_2. Oxigenul stimulează centrii respiratori prin chemoreceptorii sinocarotidieni și cardioaortici, iar de aici excitația ajunge la centrul respirator pe calea nervilor Hering și Ludwig aferenți glosofaringianului și vagului. De notat că CO_2 acționează direct asupra centrilor respiratori (C.R.) în funcție de concentrația gazului din sîngele care irigă acești centri. Hipoxia și hipercapnia sînt principalii stimuli respiratori cu acțiune directă sau indirectă asupra C.R. Dacă CO_2 depășește nivelul critic provoacă carbonarcoza. Acești stimuli reprezentați de pO_2 și pCO_2 ne explică dispneea din efortul fizic, de la altitudine, din anemii și cardiopatiile cianogene.

Relația Knipping explică corelația dintre stimulii gazoși, cantitatea de Hb, V.P. (ventilație pulmonară) și D.C. (debit cardiac) (tabel I).

Tabel nr. 1

Relația Knipping între parametrii menționați (Hb, V.P., D.C.) în diverse boli

Hemoglobină	Ventilație pulmonară	Debit cardiac	Boli
Hb ↓	V.P. ↑ polipnee de efort și repaus	D.C. ↑ hiperkinezie sufluri sistolice funcționale	anemie
Hb ↑	V.P. ↓ dispnee expiratorie de efort și repaus	D.C. ↑ sufluri sistolice funcționale hiperkinezie	cord pulmonar cronic
Hb ↓	V.P. ↑ polipnee de efort și repaus ortopnee	D.C. ↓ sufluri organice sufluri sistolice funcționale	insuficiența cardiacă

În anemii Hb scade, crește V.P. și D.C. realizînd sindromul hiperkinetic din anemii.

În boli pulmonare Hb crește, V.P. scade iar D.C. crește explicînd sindromul hiperkinetic din C.P.C., polipneea în efort.

În boli cardiace cu cianoză scade Hb, crește V.P. iar D.C. scade motivînd polipneea.

În bolile cardiace și pulmonare pO_2 și pCO_2 intervin în mod secundar în declanșarea dispneei, deoarece prin dispnee, care este un mecanism de

Scanned with OKEN Scanner

adaptare în funcție de travaliul ventilator, presiunea parțială a gazelor se menține mult timp constantă. Lucrul acesta este arătat de dozarea gazelor sangvine care se menține la valori normale mult timp. Gazele sangvine intervin în mod secundar în declanșarea dispneei cardiace în caz de accentuare a stazei pulmonare, de infecții pulmonare și pleurale care reduc ventilația și suprafața de schimb gazos. La pulmonari hipoxia și hipercapnia intervin în caz de agravare a obstrucției bronșice și în tipul II de C.P.C. cu pO_2 scăzut și pCO_2 crescut.

3. *Dispneea prin tulburarea activității ritmice* a C.R. din bulb și punte este organică și funcțională.

Dispneea cu substrat organic este o dispnee cu ritm neregulat disritmic, întîlnit în stări grave:

— comele prin accident vascular cerebral;

— comele metabolice: hepatică, renală, diabetică;

— comele toxiinfecțioase din meningite, meningoencefalite și septicemii;

— comele prin intoxicații grave, medicamentoase și alte substanțe chimice.

În aceste circumstanțe activitatea ritmică a centrilor respiratori este perturbată prin multe mecanisme: hipertensiune intracraniană, irigație deficitară a C.R. și substanței reticulate, acidoză metabolică, perturbări în activitatea sistemului dopaminergic, blocarea acestui sistem prin falși mediatori chimici. Se tulbură circuitele reverberante între centrii pontini și bulbari realizînd o activitate disritmică a C.R. În raport cu frecvența mișcărilor respiratorii apar și variații secundare în concentrația gazelor sangvine care participă în mod secundar la declanșarea dispneei. De ce? La bolnavii cu aceeași suferință gravă, întîlnim la unii dispnee de tip Küssmaul, la alții dispnee Cheynes Stokes ori Biot. Aceste tipuri de dispnee nu pot fi declanșate în mod prevalent de variațiile gazelor sangvine, ci numai de perturbările în activitatea centrilor respiratori, induse de factorii locali și metabolici menționați. Variațiile gazelor sangvine *se datoresc fazelor de polipnee — apnee* care apar și intervin în mod secundar în determinarea dispneei disritmice.

Dispneea de tip Cheyneș Stokes, ca semn de insuficiență cardiacă este foarte rar întîlnită și numai noaptea, la bătrîni care, pe lîngă cardiopatia ischemică cu semne de I.V.S., prezintă și semne de ateroscleroză cerebrală, cu deficit de irigație a C.R. Acest tip de dispnee este întîlnit noaptea în somn chiar la oameni sănătoși și mai ales la copii, fiind cunoscută sub numele de *dispnee Cossio*. Faza de polipnee alternează cu *apnee și oftat profund*. Cauza acestei dispnei nocturne rezidă în modificări ciclice, de scurtă durată, în activitatea C.R. bulbopontini.

Dispneea neurogenă are ca explicație o *perturbare funcțională* în activitatea ritmică a C.R. provocată de o serie de stimuli cu punct de plecare cortical. Se întîlnește la subiecții cu labilitate neurovegetativă și îmbracă două forme:

— *Dispneea cu suspin și oftat* unde bolnavul simte nevoia să respire adînc, avînd senzația că nu se satură de aer;

— *Dispneea cu hiperventilație* în care pentru scurte perioade de timp subiectul respiră des, plînge și poate să facă alcaloză, urmată de criză de tetanie (spasmofilie);

În asemenea împrejurări constatăm *triada nevrozei, insomnie, astenie* și *cenestopatii diverse*, iar la femei semnele sindromului premenstrual. Se știe că progesteronul stimulează activitatea centrilor respiratori.

Scanned with OKEN Scanner

Semnificația clinică a dispneei

Dispneea este un simptom cheie cu triplă importanță : *diagnostică*, și *terapeutică*.

Importanța diagnostică. Dispneea reprezintă cel mai precoce, mai fidel și mai important semn care trădează o insuficiență pulmonară sau cardiacă.

Importanța terapeutică. Dispneea reclamă un tratament precoce și diferențiat în raport cu boala și forma clinică, după cum urmează :

Dispneea inspiratorie din obstrucția laringo-traheală (edem Quincke, crup difteric, corpi străini, neoplasm laringian) beneficiază de tratament diferențiat cu hemisuccinat de hidrocortizon, intubație și la nevoie traheostomie, urmată de extracția corpului străin.

În dispneea expiratorie din bronșita cronică și astmul bronșic se combate obstrucția bronșică cu miofilină simplă, miofilină retard, aerosoli cu Berotec, cromoglicat de Na, hemisuccinat de hidrocortizon, oxigen iar infecția cu antibiotice de elecție de tip Biseptol, Tetraciclină, Ampicilină, Cefalosporine sau Gentamicină.

Dispneea din insuficiența cardiacă beneficiază de medicamente care scad presarcina, postsarcina și tonifică cordul și anume : diuretice, Lanatosid, Digoxin și oxigen. În astmul cardiac și edemul pulmonar acut, digitalicele și diureticele se administrează intravenos. Astăzi se apelează la perfuzii cu Nitroglicerină, dacă T.A. maximă este peste 100 mm Hg.

Semnificația prognostică

Dispneea însoțită de *sincope de efort sau de angor* are un prognostic rezervat și reclamă de urgență *tratamentul chirurgical* al stenozei aortice, miocardopatiei obstructive sau cardiopatiei cianogene. Acestea sînt bolile care provoacă aceste accidente grave, care pot duce la moarte. Stenoza mitrală, însoțită de crize repetate de edem pulmonar acut, reclamă comisurotomie și proteză valvulară.

Caracterele temporale ale dispneei

Medicul trebuie să cunoască tipul dispneei, modul de instalare, semnele de însoțire, factorii de risc și factorii care o ameliorează.

În ce privește **tipul de dispnee** deosebim :

— *polipneea sau tahipneea* cu frecvență ridicată și amplitudine mică (inspirul și expirul scurte și egale), provocate de bolile pulmonare restrictive și cardiovasculare care determină staza pulmonară, scade complianța, crește elastanța și travaliul ventilator ;

— *dispneea expiratorie*, cu expir prelungit însoțit de șuierătură din astmul bronșic, bronșita cronică, emfizemul obstructiv, cînd cresc rezistențele de frecare și travaliul ventilator ;

— *dispneea de tip inspirator*, cu inspir lung zgomotos, însoțit de tiraj și cornaj din obstrucția laringo-traheală provocată de edemul Quincke, crupul difteric, gripal, corpi străini și uneori de neoplasmul laringian.

Modul de instalare. Dispneea se poate instala brusc paroxistic, în forma acută iar în forma cronică lent și progresiv.

Dispneea acută sub formă de crize paroxistice recurente, de polipnee sau dispnee expiratorie se întîlnește în astmul cardiac, edemul pulmonar

Scanned with OKEN Scanner

acut, astmul bronșic și bronșita cronică acutizată. De asemenea, dispneea se instalează brusc și devine sufocantă în *pneumotoraxul cu ventil* cît și în *obstrucția laringo-traheală.*

Dispneea cronică se instalează treptat în raport cu gradul efortului fizic. Inițial apare în eforturi mari, apoi la eforturi moderate, pentru a deveni permanentă în repaus și se observă și cînd bolnavul vorbește. Este dispneea întîlnită în *valvulopatii, cardiopatie ischemică, cardiopatia congenitală* și în miocardopatii. Dispneea, ca element clinic este folosită de Asociația Americană de Cardiologie în stadializarea cardiacilor după cum urmează :

— stadiul I — bolnavi cu toleranță bună la efort mare ;

— stadiul II — bolnavi cu dispnee la efort mare, care depășește efortul cerut de ocupație ;

— stadiul III — bolnavi cu dispnee la efort moderat, cerut de ocupație și profesie ;

— stadiile IV și V — bolnavi cu dispnee permanentă prezentă și în repaus.

Semnele de acompaniament. Sînt semnele funcționale și obiective ale bolii pulmonare sau cardiace realizînd simptomele cheie pentru care bolnavul consultă medicul.

În dispneea de origine pulmonară, la examenul obiectiv descoperim :

— în obstrucția laringo-traheală : *tirajul și cornajul* traduse prin zgomotul inspirator și depresiunea părților mari supraclaviculare din fosa suprasternală și spațiile intercostale și epigastru ;

— în stadiul obstructiv ireversibil al bronșitei cronice constatăm *toracele emfizematos plin de raluri uscate, cianoza acrală* care apare în efort sau cu ocazia acutizărilor ;

— în criza de astm bronșic toracele este *fixat în inspir,* fiind plin de *raluri sibilante și ronflante,* tablou care se poate remite după administrarea de bronhodilatatoare ;

— dacă bronșita și astmul au ajuns în stadiul de C.P.C. compensat apar emfizemul obstructiv, *dispneea de efort și repaus* și *tahicardia permanentă.* În faza de C.P.C. decompensat se adaugă semnele insuficienței cardiace drepte.

În dispneea de origine cardiacă, la examenul obiectiv descoperim :

— semnele obiective ale *valvulopatiei reumatice, ale HTA visceralizate, cardiopatiei ischemice, cardiopatiei congenitale sau miocardopatiei primare sau secundare ;*

— semnele insuficienței cardiace stîngi : *cardiomegalie, galop și ale stazei venoase pulmonare traduse prin submatitate la bazele plămînilor, raluri subcrepitante, ortopnee și cianoză ;*

— semnele insuficienței cardiace drepte : *jugulare turgescente, hepatomegalie, edem* și *cianoza extremităților.*

Factorii de risc declanșatori, agravanți sînt diferiți în dispneea de origine pulmonară sau cardiacă.

Infecțiile intercurente, contactul cu alergeni, efortul, fumatul, variațiile atmosferice (frig, ceață, ploaie), poluarea atmosferei cu pulberi și gaze industriale, agravează bronșita cronică, astmul bronșic și declanșează dispneea.

La cardiaci, efortul, emoțiile, aportul mare de apă și sare, recidivele reumatice, infecțiile intercurente, întreruperea sau renunțarea la digitală și diuretice, tromboembolismul subacut sînt factori care declanșează și agravează dispneea. La femeile purtătoare de stenoză mitrală, retenția hidrosalină premenstruală declanșează adesea criza de edem pulmonar acut.

Scanned with OKEN Scanner

Factorii care ameliorează dispneea sînt de asemenea diferiți. Astfel în bronșita cronică dispneea este ameliorată de antibiotice și de Miofilina cu acțiune rapidă sau retard. În astmul bronșic beta stimulantele, Miofilina rapidă și H.H.C. pot cupa criza de astm sau ameliorează dispneea în starea astmatică și astmul cronicizat.

La cardiaci și cardiopulmonari, ortopneea, regimul hiposodat, diureticele și tonicardiacele ameliorează evident dispneea. De altfel, proba terapeutică diferențiază dispneea pulmonară de dispneea cardiacă. Miofilina rapidă poate ajuta și pulmonarul și cardiacul.

Boli cu dispnee acută sufocantă

Din această categorie fac parte *obstrucția laringo-traheală, astmul bronșic, astmul cardiac, edemul pulmonar acut și pneumotoraxul cu ventil.* Sînt urgențe medicale care trebuie cunoscute și recunoscute de orice medic, deoarece pun în pericol viața bolnavului.

Obstrucția laringotraheală

Etiologie: Este provocată de *infecții, corpi străini și tumori.* La copii și adolescenți este frecventă *laringita acută gripală, laringita acută provocată de Haemophilus influenzae sau de un edem Quincke.* La copii obstrucția este cauzată de inhalarea unui *obiect ascuțit, colțuros* (*boabe, monezi, nasturi, jucării mici*) care se opresc în laringe, unde poate rămîne fixat sau să cadă în trahee sau în caz fericit să fie expulzat prin efort de tuse. *Crupul difteric a* devenit excepțional, grație vaccinării obligatorii. *Edemul Quincke* localizat de obicei la față, buze poate interesa faringele și laringele. Este provocat de *înțepături de albine, viespi, medicamente sau alimente alergizante.*

La adulți obstrucția laringo-traheală este provocată de *polipoze laringiene, cancer laringian sau compresia prin tumori din regiunea cervicală* sau mediastinală. În aceste situații dispneea care se instalează progresiv este precedată de disfonie.

Tabloul clinic în obstrucția laringo-traheală este dominat de *dispneea acută inspiratorie, sufocantă.* Inspirul este *prelungit însoțit de un zgomot sforăitor, șuierător numit cornaj.* În timpul inspirului se observă *tirajul* care *este o depresiune a părților moi din regiunea cervicală, toracală și abdominală, sub acțiunea vidului intrapleural produs prin inspirație prelungită.* Copilul sau școlarul este *speriat, anxios.* Dacă nu se intervine, treptat se instalează *cianoza feței, buzelor, unghiilor, tirajul se estompează,* respirația devine *superficială și copilul poate să moară prin asfixie.*

Diagnosticul etiologic se stabilește în context clinic, debutul infecțios gripal, însoțit de răgușeală, pledînd pentru laringită gripală sau cu Haemophilus. Edemul feței, al pleoapelor, buzelor pledează pentru edemul Quincke. Pentru un corp străin, sînt suficiente informațiile oferite de cel în cauză sau de anturaj. În neoplasmul laringian, tusea seacă, vocea răgușită, bitonală, precede dispneea care se instalează treptat (mai rar brusc). Laringoscopia oferă informații concludente, dacă poate fi practicată.

Scanned with OKEN Scanner

Tratamentul este urgent și diferențiat. În obstrucția prin corp străin, dacă nu se poate apela la ajutorul ORL-istului se face *intubație sau traheostomie de urgență.*

În crupul gripal și *laringita acută edematoasă* se practică inhalația cu Alupent, Berotec, se administrează HHC (hemisuccinat de hidrocortizon) 50—150 mg i.v., Penicilină sau Eritromicină injectabil, pentru a preveni o pneumonie de aspirație. *În edemul Quincke* este salutar tratamentul cu H.H.C. și aerosoli. *În neoplasmul și polipoza laringiană* este timp suficient pentru intervenția chirurgicală și numai dacă bolnavul se neglijează se recurge la traheostomie sau intubație de urgență.

Astmul cardiac și edemul pulmonar acut sînt tratate la capitolele respective — boli pulmonare și boli cardiace.

PNEUMOTORAXUL (P.N.T.)

P.N.T. definește o stare morbidă cauzată de pătrunderea aerului în cavitatea pleurală și tradusă clinic prin durere și dispnee.

Etiopatogenie. Pătrunderea aerului în cavitatea pleurală este cauzată de un traumatism toracic, de ruptura unei bule de emfizem, ruptura pleurei viscerale sau unei bronșiole ulcerate, cu formarea unei fistule pleuropulmonare cu sau fără ventil. În raport cu aceste mecanisme se descriu următoarele tipuri anatomo-clinice de P.N. T.

— *P.N.T. traumatic,* generat de un traumatism toracic în care o coastă fracturată rupe pleura viscerală producînd o fistulă care permite pătrunderea aerului în cavitatea pleurală. Se poate însoți și de emfizem subcutanat ;

— *P.N.T. spontan* secundar apare ca o complicație a unei boli bronhopulmonare preexistente cum ar fi bronșita cronică, astmul bronșic, bronșiectazie, infarctul pulmonar, abcesul pulmonar sau tuberculoza pulmonară ;

— *P.N.T. spontan primitiv* cînd fistula pleuropulmonară apare la tineri pe un plămîn aparent sănătos. Este cauzat de o bulă de emfizem subpleural de natură congenitală, care se poate rupe spontan sau în efort fizic sau efort provocat de chinte de tuse.

Menționăm că în aceste forme clinice P.N.T. poate fi închis, deschis sau cu supapă :

P.N.T. închis, în care fistula se închide spontan prin retracția și colabarea pulmonului sub acțiunea presiunii pozitive intrapleurale iar aerul se resoarbe treptat în 2—3 săptămîni.

P.N.T. deschis, provocat de o fistulă largă care permite intrarea și ieșirea aerului pe cale bronhopulmonară, permițînd un echilibru între presiunile pleurale, pulmonare și atmosferică. Rar are tendință la cronicizare.

P.N.T. cu supapă sau ventil, formă în care fistula prezintă un mic lambou pleural cu rol de supapă care deschide fistula în timpul inspirului și o închide în expir. Este o boală gravă, deoarece permite acumularea aerului în cavitatea pleurală, duce la colabarea plămînului, deplasarea mediastinului determinînd tulburări cardiovasculare importante. Prin deplasarea și comprimarea vaselor mari și a inimii determină tahicardie, hipotensiune, cianoză, dispnee sufocantă și moarte dacă nu se intervine urgent.

P.N.T. se poate complica cu *hemotorax* prin ruptura vaselor sanguine pulmonare realizînd hemopneumotoraxul. În supurațiile pulmonare se complică cu *exsudatul pleural* situație în care vorbim de hidropneumotorax.

Scanned with OKEN Scanner

P.N.T. artificial sau terapeutic indus de medic prin introducerea de aer în cavitatea pleurală în scop terapeutic pentru a obține colapsul unei caverne tuberculoase. S-a folosit mult în trecut în tratamentul tbc cavitare.

Tabloul clinic. Debutul este brusc, la un subiect sănătos sau cu trecut de boală cronică pulmonară prin durere și dispnee. Este declanșat de un efort fizic, de chinte de tuse și mai rar în repaus. La simptomele principale se adaugă cianoza și palpitațiile.

Durerea sub formă de junghi este vie sau violentă, situată submamelonar și iradiază spre gît sau precordial.

Dispneea este de tip polipneic și însoțită de tuse. În P.N.T. cu ventil dispneea crește progresiv, devine sufocantă și este însoțită de cianoză, palpitații, hipotensiune, puls filiform. Poate duce la moarte prin asfixie, colaps sau stop cardiorespirator.

Semnele obiective sînt condiționate de tensiunea sub care se află aerul în cavitatea pleurală. La o presiune pozitivă moderată se constată hipersonoritate sau timpanism. În P.N.T. cu presiune pozitivă ridicată se constată submatitate sau matitate cu răsunet metalic. La auscultație, murmurul vezicular este dispărut, dar se percepe un suflu amforic. Epanșamentul pleural produce matitate la baza plămînului și poate fi dovedit prin puncție pleurală.

Clișeul toracic arată că spațiul pleural are o transparență crescută și zona respectivă este lipsită de orice urmă de desen pulmonar. Diafragma este coborîtă iar mediastinul și traheea deplasate de partea plămînului opus. Ecg relevă o tahicardie sinusală.

Diagnosticul diferențial. Din cauza durerii și dispneei, P.N.T. poate fi confundat cu infarctul miocardic. Dispneea pretează la confuzii cu astmul cardiac și edemul pulmonar acut. Criza de astm bronșic intră în discuție mai ales că astmul bronșic și bronșita cronică se pot complica cu P.N.T. Clișeul radiologic, ecg și examenul clinic permit un diagnostic de certitudine.

Evoluție, complicații, prognostic. În *P.N.T. cu fistulă largă,* evoluția este favorabilă spre vindecare. Tendința la recidive este observată în *P.N.T. idiopatic primitiv.* Prognosticul este rezervat în *P.N.T. secundar* care apare ca o complicație în bronșita cronică, astmul bronșic sau în C.P.C. În aceste situații apar tulburări cardio-respiratorii care pot duce la moarte prin asfixie, colaps, stop cardiovascular.

Tratamentul *În P.N.T. spontan primitiv* se recomandă repaus la pat 2—3 săptămîni timp în care aerul se resoarbe și plămînul se destinde, revenind treptat la poziția normală. Durerea se combate cu Algocalmin.

În P.N.T. sufocant, cu supapă, este necesară internarea în serviciul de chirurgie toracică și exuflația, cu ajutorul unui ac la care se fixează un tub, care se va cufunda într-un vas cu apă. Prin acest procedeu se asigură și închiderea fistulei. În caz de urgență se face exuflație, apelînd la un ac mai gros, prevăzut la nivelul mandrenului cu un deget de mănușă chirurgicală tăiat la capătul distal. Acest procedeu permite ieșirea aerului din plămîn, dar nu permite aspirarea aerului atmosferic.

În P.N.T. cronic cu fistulă largă este necesară rezolvarea fistulei pe cale chirurgicală.

Scanned with OKEN Scanner

BRONȘITA ACUTĂ (B.A.)

B.A. este prin definiție o inflamație acută, nespecifică, care interesează mucoasa căilor aeriene superioare, de calibru mare și mijlociu, traheea, bronhiile lobare și segmentare. Este deci o traheobronșită acută.

Etiopatogenie

Calea infecției bacteriene este deschisă de o infecție virală. După pătrunderea intracelulară a virusului (gripal, paragripal, sincițial, adenovirusuri) are loc distrugerea cililor și apariția de leziuni, sub formă de plaje, a mucoasei căilor aeriene. Pe acest fond are loc grefarea infecției bacteriene, care se face fie prin aspirația florei orofaringiene, fie prin coborîrea florei microbiene în traheea și bronhiile mari. Este vorba de o floră mixtă compusă din pneumococi, stafilococi, streptococi, Haemophilus influenzae și micrococul cataral.

Factorii de risc ai bronșitei acute sînt reprezentați de abuzul de tutun, atmosfera poluată cu praf de siliciu, praf de origine vegetală sau gaze toxice : CO, CO_2, bioxid de sulf, clor, amoniac, hidrocarburi. De asemenea frigul, subnutriția, alcoolismul, carențele proteice scad puterea de apărare locală și generală. Virusurile, tutunul, atmosfera poluată distrug aparatul mucociliar și capacitatea de secreție a IgA și IgG care asigură apărarea locală a mucoasei bronșice (vezi la capitolul pneumonii, mecanismele de apărare ale aparatului respirator).

Anatomie patologică

Examenul bronhoscopic făcut la acești bolnavi a arătat congestia mucoasei traheale, a bronhiilor mari lobare și subsegmentare. Pe alocuri prezintă mici ulcerații acoperite cu un exsudat seros sau purulent galben-verzui. Exsudatul seros explică prezența ralurilor umede produse prin barbotarea aerului la nivelul serozității iar secrețiile aderente vîscoase determină prin obstrucție curgerea turbulentă a aerului și apariția ralurilor ronflante și sibilante.

La microscop se observă ulcerații superficiale, cili distruși, infiltrația mucoasei și corionului cu polinucleare și limfocite.

Tablou clinic

În raport cu evoluția și procesul anatomopatologic, bronșita are două faze clinice, *faza uscată* cataral și *umedă* de coctiune.

În faza uscată, bolnavul prezintă tuse seacă, chintoasă și arsuri retrosternale. La aceste simptome din partea căilor aeriene se asociază simptome gene-

Bronșita acută : etiopatogenie, anatomie patologică, factori de risc

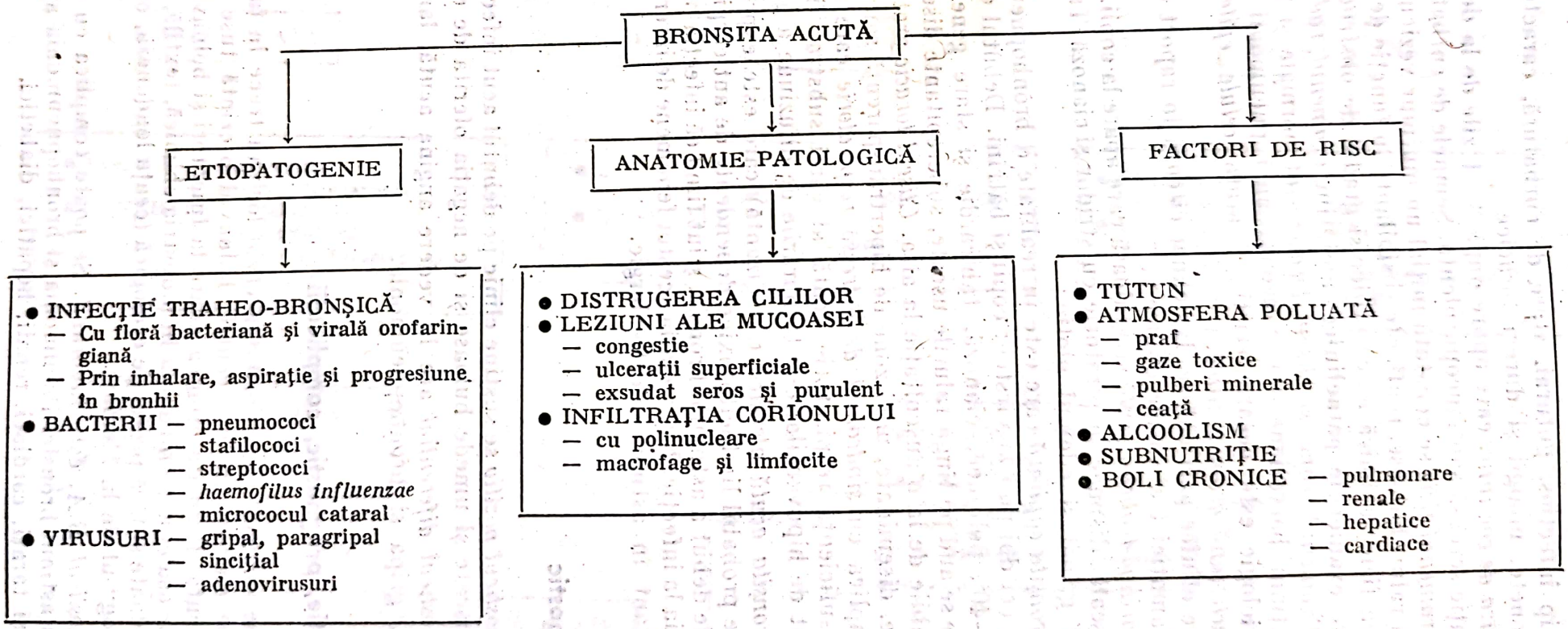

Scanned with OKEN Scanner

rale de tip infecțios, guturai, stare de curbatură, caracterizate prin febră, mici frisonete, mialgii și dureri toracice.

În faza de coctiune, care apare după 3—4 zile de la debut, apare tuse cu expectorație seroasă sau mucopurulentă. Semnele de curbatură dispar treptat.

La examenul fizic se constată inițial un murmur vezicular înăsprit la care se adaugă raluri buloase, ronflante și sibilante în funcție de calibrul bronhiilor și calitatea fizico-chimică a secrețiilor și gradul de obstrucție bronșică.

Dintre **examenele paraclinice** amintim *examenul radiologic* și *citobacteriologic. Examenul scopic și clișeul toracic* sînt normale și permit excluderea altei afecțiuni bacteriene sau prezența unei pneumonii virale. Examenul citobacteriologic este necaracteristic și arată *celule epiteliale, polinucleare și floră bacteriană gram pozitivă.*

Forme clinice particulare. Bruckner citează în raport cu vîrsta și extinderea inflamației trei forme clinice :

— *Laringo-traheita acută* striduloasă care apare la copii. Se caracterizează prin răgușeală, dispnee inspiratorie cu stridor și cianoză. Trebuie diferențiată de crupul gripal și edemul glotic ;

— *Bronșita capilară* care este în realitate o bronhopneumonie ce se întîlnește la cei doi poli ai vîrstei : copii și bătrîni. Debutul este acut cu febră mare 39—40°, polipnee, cianoză, tahicardie și stare generală alterată. La auscultație se aud pe lîngă ralurile usoate, subcrepitante diseminate sau în focare, instabile de la o auscultație la alta. *Clișeul toracic* arată multiple umbre neomogene, diseminate, mici zone de hipertransparență sau de atelectazie. Se poate complica cu *sindromul de detressă respiratorie* care nu este altceva decît o insuficiență respiratorie acută al cărei substrat fiziopatologic este reprezentat de hipoventilație și tulburările de difuziune a gazelor ;

— *Bronșita acută alergică* (alergizantă) care este expresia unei reacții hiperimune probabil limfocitotoxice dependente de anticorpi. Reprezintă modalitatea de debut a astmului bronșic, știut fiind că infecția predispune la alergie și alergia la infecție. Interrelația acestor fenomene de interdependență joacă rol important în astmul infecto-alergic.

Diagnostic

Diagnosticul pozitiv se susține clinic pe debutul acut infecțios, acompaniat de raluri uscate și umede buloase și de negația oferită de examenul scopic.

Diagnosticul diferențial are în vedere angina acută, laringita, pneumonia virală, gripa și bronhopneumonia.

Evoluție, prognostic, complicații

B.A. se vindecă în majoritatea cazurilor sau trece în faza cronică cînd trei luni pe an, doi ani consecutiv, bolnavul prezintă tuse cu expectorație mucopurulentă. Bronșita cronică apare la fumători și bolnavii expuși la pulberi de gaze așa cum se întîmplă în industria chimică, textilă, la mineri sau în centrele poluate și fără protecție ecologică (ceața londoneză, ceața de la Copșa Mică, „smog"-ul de la Mediaș).

Prognosticul B.A. este favorabil. Se poate complica cu pneumonii bacteriene, cu astmul bronșic. Pneumonia și bronhopneumonia apar la bolnavii debilitați și tarați, cardiaci, renali, hepatici, diabetici.

Scanned with OKEN Scanner

Bronșită acută : tablou clinic și diagnostic

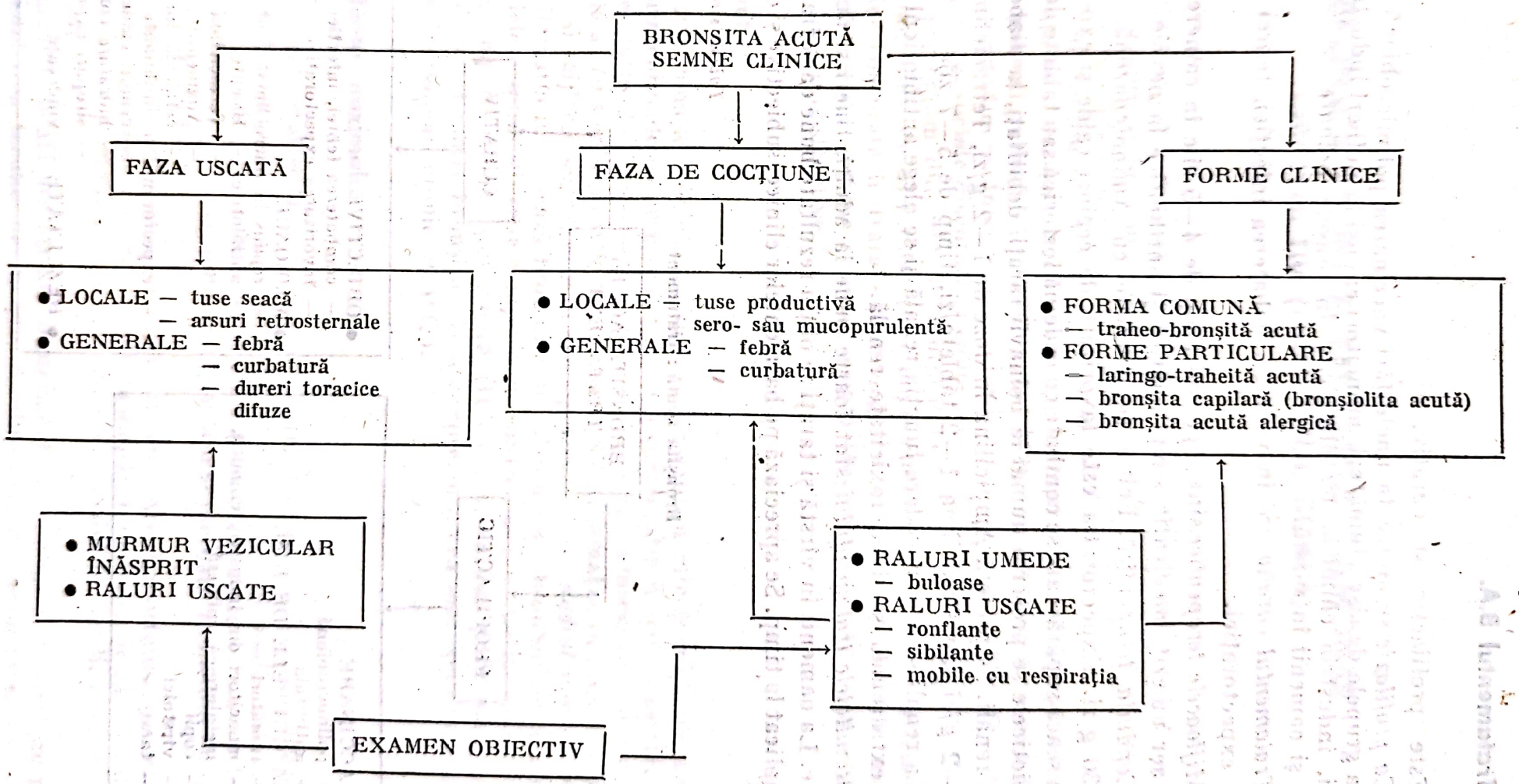

Scanned with OKEN Scanner

Tratamentul B.A.

Este profilactic și curativ.

Ca profilaxie se aplică în unele țări vaccinarea polimicrobiană și antivirală la grupele de risc : fumători, muncitori expuși la pulberi industriale (turnători, industria chimică, metalurgică). În orașele poluate se vaccinează copiii și oamenii în vîrstă.

Tratamentul curativ are în vedere combaterea infecției, febrei și favorizarea expectorației.

Mijloacele terapeutice sînt repausul timp de 4—5 zile în camere încălzite și cu aer umezit, medicația simptomatică și antibiotice la nevoie.

Conduita terapeutică. Febra se combate cu Aminofenazonă, 3 tablete de 0,30 g/zi. Expectorația este favorizată de ceaiuri calde și expectorante. Tusea seacă supărătoare se combate cu codeină fosforică sau tablete de codenal. Antibioticele se prescriu numai la bolnavii tarați, debilitați, la diabetici, cardiaci, renali. Se preferă Ampicilina în doze de 1—2 g/zi, Tetraciclina în doze de 1—2 g/zi sau Doxicilina 1—2 tablete/zi, timp de 5—7 zile.

La renali se are în vedere funcția renală și se alege antibioticul cu eliminare extrarenală și slabă toxicitate renală.

Rezultatele tratamentului sînt foarte bune la adulți, tineri și duc la vindecare. La oamenii în vîrstă și tarați se obțin rezultate bune dacă tratamentul este aplicat la timp. Se apreciază pe baza datelor clinice, subiective și obiective.

Tablou sinoptic nr. 7

Bronșita acută : tratament

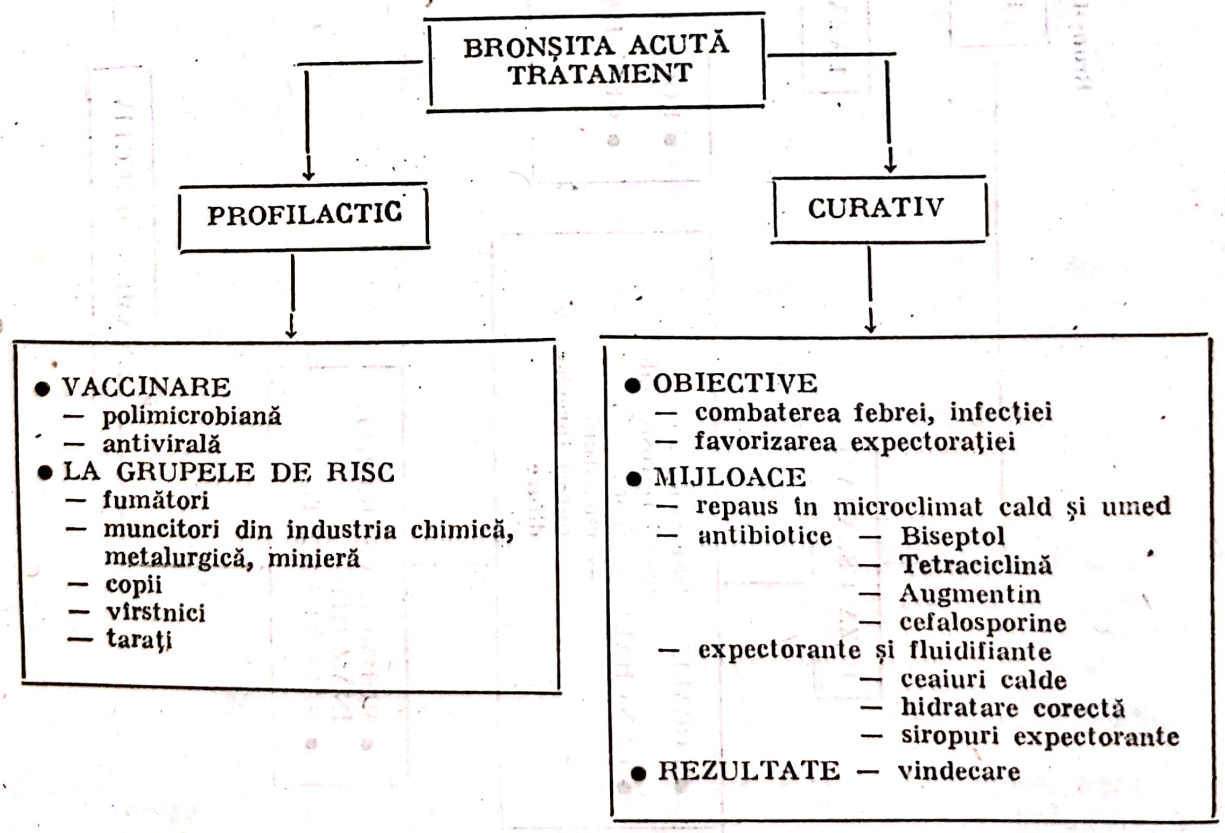

Scanned with OKEN Scanner

BRONȘITA CRONICĂ. EMFIZEMUL PULMONAR OBSTRUCTIV (EMFIZEMUL BOALĂ)

Bronșita cronică a devenit începînd cu anii 1960 o boală vedetă căreia i s-au dedicat simpozioane, mese rotunde și monografii. În studenție, am învățat numai cîteva rețete magistrale cu siropuri expectorante, pentru ca ulterior să ne confruntăm cu un volum mare de cunoștințe.

Incidența ei a crescut atît o dată cu industrializarea și *poluarea atmosferei* cu gaze și pulberi, cît și din cauza obiceiului ambelor sexe de a *fuma* mult, de la vîrste tinere. Întrucît este o boală frecventă și cu serioase complicații și implicații sociale discutată și cunoscută în mod diferit și inegal, ne-am gîndit s-o prezentăm didactic, în ajutorul medicului practician.

Nici noțiunea de B.P.C.O. (bronhopneumopatie cronică obstructivă) nu este bine conturată în tratate și monografii, deși experții O.M.S. au codificat logic această noțiune care reprezintă stadiul obstructiv ireversibil al unor bronhopatii obstructive.

Definiție

Este o inflamație cronică a bronhiilor de calibru mic și mijlociu, caracterizată prin episoade recurente de tuse cu expectorație mucopurulentă, care durează cel puțin 2—3 luni pe an, timp de 2—3 ani consecutiv. Are o evoluție stadială. *În stadiul neobstructiv* și *reversibil* inflamația interesează bronhiile mari și mijlocii segmentare și subsegmentare. *În stadiul obstructiv ireversibil*, inflamația interesează bronhiile de calibru mic, bronhiolele terminale și bronhiolele respiratorii și se complică cu emfizemul obstructiv, insuficiența pulmonară, hipertensiunea pulmonară (H.T.P.) și cordul pulmonar cronic (C.P.C). Din acest motiv bronșita cronică reprezintă cea mai frecventă cauză a cordului pulmonar cronic (C.P.C.).

Incidența maximală

După datele statistice 20% din populația care fumează și/sau lucrează în mediul industrial cu atmosferă poluată suferă de această boală. Este boala vîrstei adulte și 70% din bolnavi sînt bărbați care depășesc vîrsta de 40 de ani. De asemenea 25% din femeile care fumează și lucrează în mediul cu noxe industriale fac bronșită cronică.

Este o boală cu implicații socio-profesionale. Are importante consecințe financiare prin cheltuielile mari produse de numărul mare de zile absente de la program și costul asistenței medicale (concedii medicale, medicamente, zile de spitalizare).

În industrie boala are atribut profesional care obligă la măsuri de protecție, schimbarea locului de muncă, recalificare sau pensionare.

Scanned with OKEN Scanner



Fig. 5. Acin normal :
BT — bronhie terminală ; $B_{1,2,3}$ — bronhii respiratorii ; C — canal alveolar ; A — alveole.

Modificările histologice sînt *bronșice* și *alveolare și sînt diferite* în raport cu stadiul evolutiv. În stadiul neobstructiv inflamația interesează mucoasa bronhiilor cu perete cartilaginos — bronhii mijlocii și mari, segmentare, subsegmentare. Epiteliul cilindric este tumefiat, congestionat, hipertrofiat și cu cilii dispăruți pe alocuri. Glandele mucoase sînt hipertrofiate și secretă un mucus seros sau vîscos.

În stadiul obstructiv inflamația coboară la nivelul bronhiilor mici, bronhiolelor terminale, bronhiolelor respiratorii și ductelor alveolare, unde mucoasa prezintă leziuni importante (fig. 5). Pe alocuri se întîlnește hiperplazia, alternînd cu zone de atrofia mucoasei iar aparatul ciliar este dispărut, glandele caliciforme sînt hiperplaziate, secretă un mucus vîscos care obstruează lumenul. Corionul submucoasei este infiltrat cu polinucleare, macrofage și rare limfocite. Musculatura este hiperplaziată și contribuie la fenomenul obstructiv. Țesutul peribronșic suferă un proces de fibroză al cărui răsunet radiologic este desenul peribronhovascular accentuat.

Leziunile alveolare îmbracă histopatologic aspectul modificărilor întîlnite în emfizemul obstructiv. Emfizemul este definit anatomo-patologic ca o dilatație a ductelor alveolare și a sacilor alveolari, cu distensia sau distrugerea septurilor intraalveolare, elemente care alcătuiesc acinii pulmonari.

Se cunosc două tipuri anatomo-patologice și clinice de emfizem : emfizemul centrolobular sau de tip II (B.B.) și emfizemul panlobular sau panacinar de tip I (P.P.).

Emfizemul centrolobular de tip II se traduce prin dilatarea ductelor și sacilor alveolari din centrul acinului respectînd sacii alveolari de la periferia acinului. În zona centro-acinoasă se rup septurile perialveolare, se distrug o parte din capilare și se tulbură raportul ventilație/perfuzie. În zona centrală a unui acin, sacii alveolari sînt slab perfuzați și ventilați iar la periferie sacii alveolari sînt mai bine ventilați și perfuzați. Apare astfel fenomenul de *șunt arterio-venos* care explică disfuncția ventilatorie de distribuție și perfuzie. Acest tip de emfizem este localizat în lobii mijlocii și superiori și respectă lobii bazali (fig. 6).

Emfizemul panlobular, panacinar de tip I, este mult mai rar decît primul. Se caracterizează anatomopatologic prin dilatarea și distensia difuză, uniformă a unităților alveolare din centrul și periferia acinului. De reținut că septurile intraalveolare nu sînt distruse, ci numai întinse (destinse) și deci patul capi-

Scanned with OKEN Scanner

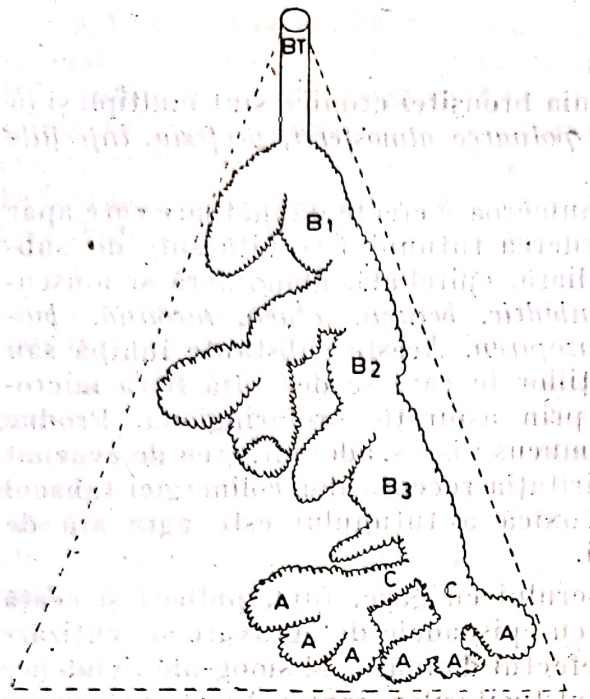

Fig. 6. Emfizem centrolobular: *BT — bronhie terminală; $B_{1, 2, 3}$ — bronhii respiratorii; C — canal alveolar; A — alveole.*

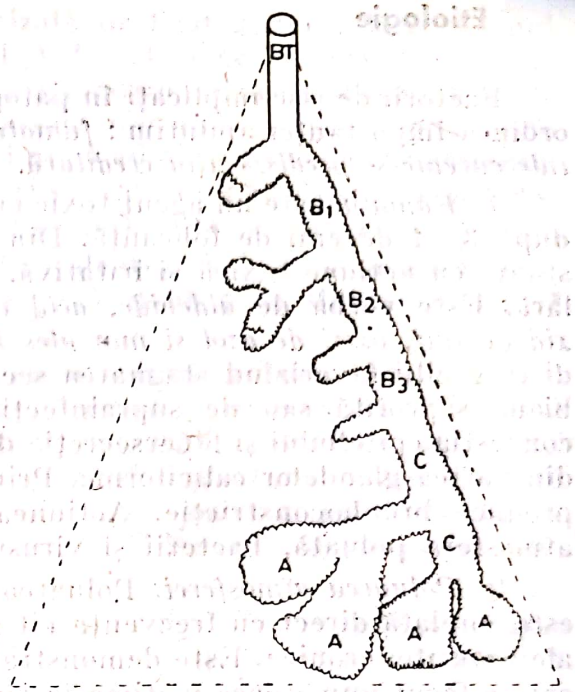

Fig. 7. Emfizem panlobular: *BT — bronhie terminală; $B_{1, 2, 3}$ — bronhii respiratorii; C — canal alveolar; A — alveole.*

lar-este păstrat și nu determină fenomenul de șunt arterio-venos. Este localizat cu precădere în lobii inferiori (fig. 7).

Emfizemul mixt înseamnă o combinație între cele două tipuri în care predomină emfizemul centrolobular. Histopatologic se constată zone de emfizem centrolobular, alternînd cu zone de emfizem panacinar. Fenomenul de șunt este prezent.

Consecințele fiziopatologice ale obstrucției bronșice sînt multiple și explică tulburarea de distribuție și hipoventilație, apariția emfizemului, H.T.P., H.V.D. și C.P.C. Ne explică totodată și tabloul clinic, semiologic al bolii.

Fiziopatologic obstrucția determină creșterea rezistențelor de frecare, fenomenul de capcană cu retenția aerului și creșterea V.R. (volumului rezidual) și distensia unităților alveolare. Spirometria de înaltă tehnicitate arată pe lîngă mărirea rezistențelor de frecare, scăderea elastanței, creșterea complianței și scăderea forței de recul elastic. Apare insuficiența pulmonară de distribuție urmată treptat de insuficiență pulmonară obstructivă prin hipoventilație globală. Consecința ei în timp este *hipoxia și/sau hipercapnia*, care la rîndul lor determină H.T.P. Acest moment fiziopatologic înseamnă obstacol pentru inima dreaptă care se va hipertrofia și dilata tonogen și miogen (H.V.D.). Este momentul instalării C.P.C.

Pe plan clinic obstrucția bronhiilor mijlocii și mici cu secreție vîscoasă, explică curgerea turbulentă a aerului și apariția ralurilor ronflante și sibilante și a expirului prelungit. Dacă secrețiile sînt seroase, prin amestecarea și barbotarea bulelor de aer apar ralurile buloase sau de calibru mijlociu sau mare ori subcrepitantele de calibru fin.

Scanned with OKEN Scanner

Etiologie

Factorii de risc implicați în patogenia bronșitei cronice sînt multipli și în ordinea importanței amintim : *fumatul, poluarea atmosferei, profesia, infecțiile intercurente și predispoziția ereditară.*

1. *Fumatul* este un agent toxic cu numeroase efecte dăunătoare care apar după 3—4 decenii de folosință. Din arderea tutunului rezultă sute de substanțe cu acțiune toxică și iritativă, ciliară, epitelială, glandulară și musculară. Este vorba de *aldehide, acid cianhidric, benzen, toluen, nicotină, bioxid de sulf, oxizi de azot și mai ales benzopiren.* Aceste substanțe inhibă sau distrug cilii favorizînd stagnarea secrețiilor în care se dezvoltă flora microbiană saprofită sau de suprainfecție prin aspirație orofaringiană. Produc congestia epiteliului și hipersecreția de mucus vîscos, aderent, greu de evacuat din partea glandelor caliciforme. Prin iritația receptorilor colinergici tabacul produce bronhoconstricție. Acțiunea toxică a tutunului este agravată de atmosfera poluată, bacterii și virusuri.

2. *Poluarea atmosferei.* Poluarea aerului cu gaze, fum, pulberi și ceață este corelată direct cu frecvența cît și cu episoadele de agravare și acutizare ale bronșitei cronice. Este demonstrat efectul dăunător al smog-ului londonez care a făcut numeroase victime în rîndul tușitorilor cronici. Acest experiment al naturii, ceața și poluarea cu toxice industriale, a obligat știința medicală la aprofundarea cunoștințelor privitoare la funcțiile plămînului și fiziopatologia bronșitei cronice, insuficienței pulmonare, H.T.P. și C.P.C. S-a dezvoltat totodată și aparatura de înaltă tehnicitate necesară explorării funcționale pulmonare. În același timp s-au impus și măsuri severe de protecție a muncii și mediului în zonele industriale. Cu timpul a apărut și mișcarea ecologistă.

3. *Profesia.* Muncitorii din industria chimică, a materialelor plastice, cauciucului sînt expuși la gaze : CO, CO_2, SO_2, NO_2 substanțe volatile provenite din acizii organici și izocianați. În industria metalurgică, în mine, în turnătorii, muncitorii sînt expuși la pulberi și gaze toxice. În centrele urbane și industrializate atmosfera este poluată cu gaze și pulberi minerale : praf de siliciu, cărbune, oxizi metalici — nichel, cupru, cobalt. La nivelul mucoasei bronșice aceste substanțe produc iritație, hipersecreție de mucus, stagnarea secrețiilor și dezvoltarea bacteriilor.

4. *Infecțiile intercurente* ale aparatului respirator cu bacterii, micoplasme, chlamydii, virusuri, agravează efectele toxice și iritative ale tutunului și aerului poluat, producînd leziuni ale epiteliului glandelor mucoase și corionului arătate la aspectele anatomo-patologice.

5. *Climatul rece și umed* favorizează infecțiile intercurente din anotimpul rece, toamna, iarna și primăvara, făcînd din bronșita cronică boala zonei temperate. *Ceața încărcată cu ioni pozitivi* reține gazele și pulberile rezultate în zonele urbane din arderea gazelor de eșapament și deșeurilor industriale.

6. *Toracele rigid* realizat de cifoscolioză și fibrotorax, prin creșterea rezistențelor elastice, favorizează hipoventilația, împiedică motilitatea și drenajul bronșic favorizînd infecțiile.

7. *Predispoziția ereditară.* S-a observat că bronșita cronică și emfizemul obstructiv se întîlnesc în multe familii, la care s-a constatat un deficit genetic de *alfa 1 antitripsina* (A 1A.T.).

Scanned with OKEN Scanner

A 1 A.T. este o glicoproteină sintetizată de ficat şi controlată la omul normal de 2 gene M.M. În mod normal A 1 A.T. face parte din sistemul P.I. (inhibitor de proteaze) care neutralizează enzimele proteolitice din sînge şi ţesuturi cum sînt: *tripsina, chemotripsina, elastazele, colagenazele.* Titrul ei este de 250 mg% şi creşte în infecţii şi după administrare de progesteron. Deficitul genetic este hetero şi hemozigot şi se transmite autosomal dominant. Se cunosc şi genele patologice Z şi S, care asigură această transmitere.

În *deficitul heterozigot* M.S. sau M.Z., valoarea A 1 A.T. variază între 50—150 mg%. În cel *homozigot* Z.Z. sau S.S. două gene sînt anormale şi valoarea este mult scăzută, sub 50 mg%.

Conform teoriei proteolitice a emfizemului, autorii suedezi au arătat că proteazele eliberate în cursul infecţiilor respiratorii de elementele de apărare nespecifică, neutrofilele şi macrofagele alveolare, nu mai sînt neutralizate în deficitul de A 1 A.T. Aceste proteaze produc liza ţesutului conjunctiv din interstiţiul pulmonar, distrug septurile alveolare uşurînd distensia sacilor alveolari şi apariţia emfizemului prin creşterea V.R.-ului. Scade astfel elastanţa, creşte complianţa şi scade forţa de recul elastic.

Ipoteza proteolitică a emfizemului a fost verificată de cercetătorii anglo-saxoni în experimente pe animale de laborator, fie prin instilare de papaină (protează vegetală) direct în trahee, fie prin aerosoli în atmosfera camerelor de experienţă.

Deficitul constituţional de IgAs care asigură apărarea locală a mucoaselor se constată la o treime din purtătorii de grup sangvin O I şi A II din care unii sînt secretori, alţii hiposecretori. IgAs de mucoasă este produsă de limfocitele B din ţesutul limfatic aflat în corion (sistemul B.A.L.T. — ţesut limfatic anexat bronhiilor). Două molecule de IgAs se leagă prin punţi disulfurice de o piesă intermediară produsă de celulele epiteliale şi apoi secretată la polul apical al acestora (este tot o glicoproteină numită piesă secretoare).

IgAs se fixează pe antigenele bacteriene sau virale şi le împiedică acţiunea lor toxiinflamatorie asupra celulelor cilindrice ciliate. După fixare pot fi uşor fagocitate de neutrofile şi macrofage. Producţia de IgAs este stimulată de tratamentul imunostimulator cu Bronhovaxom sau Bronhomunal şi hormonii sexuali feminini. Probabil, această constelaţie hormonală a femeii explică în parte şi incidenţa scăzută a bolii la femei.

Clinica bronşitei

Principalele simptome sînt: *tuse cu expectoraţie mucoasă sau mucopurulentă, raluri uscate şi umede, cianoza, dispneea şi emfizemul.* Subliniem că simptomele menţionate au anumite trăsături, în funcţie de stadiul evolutiv al bolii.

În stadiul neobstructiv şi reversibil de bronşită simplă, inflamaţia interesează bronhiile de calibru mare şi mijlociu cu diametrul între 4 şi 8 mm şi o suprafaţă totală de secţiune de 1 000 mm² (tab. nr. 8). Bolnavul prezintă de 2—3 ani episoade recurente de tuse cu expectoraţie mucoasă sau purulentă în anotimpul rece. La auscultaţie se percep raluri uscate, ronflante şi sibilante şi uneori raluri umede, buloase şi subcrepitante de calibru mijlociu şi mare. Sînt mobile cu tusea şi expectoraţia.

Scanned with OKEN Scanner

Tabel nr. 2

Numărul, calibrul, lungimea, suprafața arborelui bronșic și relația cu bronșita cronică

Denumire	Număr	Diametru mm	Lungime mm	Suprafață mm²	Stadiu
Trahee	1	20	120	250	În stadiul reversibil sînt afectate aceste teritorii bronșice
Bronhii primare	2	12	50	230	
Bronhii lobare	5	8	18	200	
Bronhii segmentare	19	6	8	200	
Bronhii intralobulare	3 200	4	12	600 – 1000	
Bronhii terminale	36 000	1,5	2	11 500	În stadiul ireversibil sînt afectate ramificațiile terminale bronșice
Bronhii respiratorii	260 000	0,5	1,2	55 000	
Conducte alveolare	4 000 000	0,4	0,8	650 000	

Spirometria arată valori normale ale V.R.I., V.R.E., V.E.M.S. și I.P.B. *Presiunea parțială a gazelor* este normală iar *cateterismul* arată valori normale ale tensiunii arteriale pulmonare în efort și repaus. Dacă în perioadele de acutizare V.E.M.S.-ul și I.P.B.-ul sînt ușor scăzute, acestea revin la normal după tratament. Nu sînt prezente semnele clinice, radiologice și spirografice ale emfizemului. Tratată corect, boala se poate vindeca sau stabiliza.

În stadiul obstructiv și ireversibil, infecția coboară la bronhiile mici, terminale cu diametrul între 0,5—1,5 mm și o suprafață de secțiune de 650 000 mm². Se înțelege că procesul este ireversibil și este însoțit de semnele emfizemului obstructiv cu deficite mari spirografice, tulburări în homeostazia gazelor și apariția H.T.P. Acest stadiu, și numai în baza criteriilor arătate mai sus, poate fi numit B.P.C.O. Această noțiune clinică și fiziopatologică întîlnită într-un anumit stadiu de evoluție al bronșitei cronice și astmului bronșic cronicizat, nu poate fi folosită la întîmplare. Din păcate, în practica de fiecare zi orice tablou bronhopulmonar cu raluri uscate este etichetat B.P.C.O. Experții O.M.S. au subliniat cu multă tărie că noțiunea de B.P.C.O. *nu este un îndemn la confuzie și comoditate.* A nu se confunda *sensul epidemiologic* al noțiunii de B.P.C.O. cu sensul *clinic stadial și fiziopatologic.* Epidemiologic noțiunea de B.P.C.O. este o noțiune de grup care cuprinde toate bolile care duc la obstrucția cronică a căilor aeriene. Identificarea lor se face pe seama unor chestionare standardizate folosite pentru depistarea lor în masă. Numai pe baza unor criterii clinice, radiologice, spirografice și gazometrice, pot fi selectați bronșiticii, astmaticii și unele supurații cronice care pot fi încadrate în B.P.C.O. Aceste criterii permit și stadializarea bolii și totodată tratamentul diferențiat.

Simptomele clinice ale stadiului obstructiv (B.P.C.O.) au alte trăsături și particularități. Tusea cu expectorație mucopurulentă *este permanentă* și accentuată în anotimpul rece cu ocazia infecțiilor intercurente. Uneori expectorația este redusă, deoarece secrețiile bronșice sînt vîscoase, aderente și agravează obstrucția și hipoventilația ducînd la insuficiență pulmonară acută (I.P.A.). În această situație bolnavii devin *cianotici și dispneici. Cianoza* este de tip central, datorită hiposaturației sîngelui venos în capilarele pulmo-

Scanned with OKEN Scanner

nare. Dispneea apare în timpul efortului, în repaus și se accentuează în perioadele de acutizare. Este o dispnee provocată prin creșterea travaliului respirator datorat creșterii rezistențelor de frecare și creșterii complianței. Hipoxia și hipercapnia intervin ca fenomene secundare. Este o dispnee expiratorie, șuierătoare și cu frecvență de peste 20 pe minut, nu bradipnee — așa cum au descris-o semiologii clasici.

Clinic apar semnele *emfizemului obstructiv*, emfizemul boală, diferit de alte tipuri de emfizem fără semnificație clinică, cum este emfizemul bulos, compensator sau emfizemul senil. Toracele este dilatat cu diametrul anteroposterior și bazele crescute, spațiile intercostale largi, fosele supraclaviculare pline sau scobite. Percuția relevă hipersonoritate, diafragmele sînt hipomobile și coborîte mai ales în emfizemul de tip I. O simplă spirogramă confirmă parametrii obstructivi care au determinat emfizemul. Astfel V.R. și C.F.R. sînt crescute iar V.E.M.S.-ul și I.P.B.-ul sînt scăzute. Din cauza obstrucției marcate scade V.R.I., V.R.E. în timp ce V.C. se menține la valori normale. Scăderea volumelor de rezervă ne explică și scăderea C.V. și totodată numirea nejustificată, în fața unui bronșitic cronic, de I.P. mixtă, predominent restrictivă. În utilizarea acestei terminologii nu se ține seama și de faptul că spirografele clasice nu determină V.R. și C.F.R. și datele spirografice trebuie interpretate în contextul clinic.

Cu ocazia infecțiilor intercurente acești bolnavi prezintă *și semne de agravare a I.P. obstructive*. Clinic bolnavul are dispnee expiratorie permanentă și cianoză accentuată, este acoperit de transpirații reci, lipicioase, este apatic, adinamic iar la oxigen, bronhodilatatoare și antibiotice ameliorarea se lasă așteptată. Dacă fenomenele clinice durează peste 5—7 zile, gazometria arată hipoxie cu hipercapnie. Acest tablou clinic poate fi numit *stare de rău bronșitic* și seamănă cu *starea de rău astmatic* cu care se confundă. Autorii anglo-saxoni subliniază pe drept cuvînt că aceste acutizări ale insuficienței pulmonare obstructive sînt recurente și reversibile pînă în momentul cînd apar semnele cordului pulmonar. De aici și dictonul : „trăiesc ca pulmonari și mor cardiaci".

Clasificarea emfizemului obstructiv. În baza unor criterii *clinice, radiologice, spirografice, de gazometrie* și *cateterism* a inimii drepte, anglo-saxonii descriu 2 tipuri de emfizem verificate și anatomopatologic : de tip I și de tip II.

În emfizemul de tip II, *clișeul radiologic* de față și profil stîng arată : *cupola diafragmatică* își păstrează poziția și curburile, *hipertransparența* se observă în lobii superiori și mijlocii iar desenul bronhovascular este accentuat hilobazal ; *silueta cardiacă* este lărgită în poziția A.P. și spațiul retrosternal lărgit sau pensat în L.S.

Spirograma relevă elementele de disfuncție ventilatorie obstructivă traduse prin V.R. și C.F.R. crescute, scade V.E.M.S.-ul și I.P.B. Rezistențele de frecare sînt crescute în repaus și cresc mult în efort. Presiunea de recul elastic, normală în repaus, este scăzută ușor în efort. Complianța crește iar elastanța scade.

Analiza gazelor sangvine arată PO_2 sub 70 mm Hg și PCO_2 peste 45 mm Hg în repaus, crește peste 50 mm Hg în efort și cu ocazia infecțiilor intercurente iar hipoxia se accentuează. *Acidoza respiratorie* este compensată mult timp de rinichi prin eliminarea de ioni de H și neoformarea de bicarbonați și pe seama schimbului cu sodiu din fosfații și sulfații dibazici.

Hematologic, hematocritul este peste 45% în repaus și peste 50% în cursul acutizărilor, situație care reclamă sîngerare. Studii recente arată că poli-

globulia este frecventă la pacienții care continuă să fumeze și au un nivel de carboxihemoglobină între 5—15%. Hipoxia determinată de hipoventilație explică creșterea hematiilor. Poliglobulia predispune la microembolii pulmonare și trebuie sancționată cu emisie de sînge și anticoagulante. Anemia se întîlnește la bronșiticii cu infecție bronșică marcată.

Cateterismul inimii drepte și arterelor pulmonare arată că H.T.P. secundară este moderat crescută în repaus și crește mult în efort.

Emfizemul panlobular, panacinos sau de tip I are alte trăsături distincte de ordin *clinic*, *spirografic*, *gazometric* și *de cateterism*.

Clinic trebuie reținut faptul că bolnavii au o istorie lungă de dispnee de efort și repaus în discordanță cu tusea rară și în cantitate redusă sau chiar absentă. Bolnavul are o respirație gîfîitoare la urcat pe scări, mers în pas viu și cu timpul devine permanentă, prezentă în repaus. Au inspirul pe nas și expirul pe gură cu buzele întredeschise, vizibile la o inspecție atentă. Acești gîfîitori cronici tușesc mult și expectorează puțin și rar. Deci ordinul simptomelor este dispneea cronică de efort urmată de tuse seacă.

Toracele în butoi prezintă adesea tirajul costal inferior sau bazal. Murmurul vezicular este înăsprit, *expirul scurt și amputat* și adesea nu se aude decît *inspirul* (fenomenul door stop). Stetacustica este săracă. Numai în caz de infecții intercurente apar raluri uscate și umede.

Spirometria aduce date similare în privința V.E.M.S.-ului și I.P.B.-ului. *Rezistențele de frecare* sînt normale în repaus, cresc ușor în efort. *Presiunea de recul elastic* este mult scăzută din cauza distensiei mari a sacilor alveolari. *Complianța* crește marcat iar *elastanța* scade proporțional.

Gazometria arată pentru mult timp o insuficiență hipoventilatorie cu hipoxie și normocapnie. În repaus presiunea parțială a gazelor sangvine este normală iar în efort apare hipoxia.

Hematologic. Hematocritul se menține în limite normale mult timp. Acești bolnavi fac poliglobulie foarte rar, cînd desigur hematocritul depășește 45—50% și necesită sîngerare.

Cateterismul inimii drepte arată o presiune în capilarele și artele pulmonare normale care crește ușor în efort și devine permanentă în stadiile terminale.

Episoadele de acutizare și agravare a I.P. apar tardiv, sînt grave și adesea fatale. Din acest motiv evoluează mai rar către cord pulmonar cronic.

Diagnosticul diferențial are în vedere emfizemul neobstructiv, care realizează trei forme clinice și anume : emfizemul bulos, compensator și senil.

Emfizemul bulos este secundar și idiopatic. *Cel secundar* apare ca o complicație a emfizemului obstructiv. Se caracterizează prin apariția subpleurală a unor bule unice sau multiple, de dimensiuni variabile, rezultate din distensia sacilor alveolari. *În emfizemul bulos idiopatic*, bulele subpleurale apar pe un plămîn sănătos, fiind rezultatul unor anomalii congenitale. Determină pneumotoraxul spontan idiopatic care uneori are tendință la recidive.

Emfizemul compensator se realizează prin distensia sacilor alveolari, care apare după rezecții pulmonare, segmentare sau lobare. Prin hiperdistensie, țesutul pulmonar restant ocupă spațiile rămase libere.

Emfizemul senil se întîlnește la bătrîni și este provocat de alterări distrofice ale țesutului conjunctiv și elastic din septurile interalveolare, din articulațiile costovertebrale și costosternale. Mai participă și cifoza dorsală care determină mărirea diametrului anteroposterior al cutiei toracice. Din aceste

Scanned with OKEN Scanner

motive plămînul și cutia toracică devin compliante. Toracele suferă modificări de formă și volum, luînd aspectul de torace în butoi (torace emfizematos). Spirometria arată numai creșterea V.R., fiindcă bronhiile sînt neobsturate.

Formele clinice particulare de bronșită și emfizem sînt două.

I. *Forma bronșitică*, bronhoreică, umedă, cu expectorație în anotimpul rece, cu acutizări repetate și agravare a I.P. cînd bolnavii devin cianotici. De aici și denumirea de „blue bloater" (forma B.B.) atît a bronșitei în stadiul ireversibil, cît și a C.P.C.

II. *Forma dispneizantă*, gîfîitoare „pink puffer" (forma P.P.) caracterizată prin dispnee expiratorie de efort și repaus, tuse seacă, cu agravare tardivă și adesea fatală a I.P. obstructive. În acest tip de emfizem deficitul în A 1 A.T. este prezent.

Din cele subliniate rezultă că există suficiente elemente oferite de criteriile clinice, radiologice, gazometrice, spirografice, de cateterism care fac diferențierea celor două tipuri de emfizem.

La dispoziția noastră o simplă grafie de față a toracelui stabilește prin poziția cupolei diafragmatice, a localizării transparenței pulmonare și volumul siluetei cardiace, tipul de emfizem.

Diagnosticul pozitiv

Diagnosticul se sprijină pe o istorie lungă de tuse cu expectorație recurentă în *tipul B.B.* și de dispnee expiratorie accentuată progresiv și cu expectorație minimă redusă în *tipul P.P.* Stadiul ireversibil de *B.P.C.O.* este precizat pe datele *clinice, radiologice, spirografice* și *gazometrice* care aduc informații cu privire la prezența emfizemului, a insuficienței pulmonare și H.T.P. secundare. Determinările se fac atît în repaus cît și în efort sau imediat după efort.

Diagnosticul diferențial

Are în vedere afecțiunile dispneizante și bronhoreice discutate mai jos.

1. *Astmul bronșic* se confundă cu bronșita cronică și invers, mai ales cînd folosim arbitrar termenul de B.P.C.O. În astm anamneza decide, deoarece scoate în evidență o perioadă lungă de *crize episodice de dispnee expiratorie* declanșată de factori alergizanți și nealergizanți. Frecvența crizelor trebuie stabilită anual, lunar și săptămînal. Expectorația este vîscoasă, aderentă, perlată și nu mucopurulentă. Ordinea simptomelor este inversată în bronșita cronică în raport cu astmul — *tuse cu expectorație și tardiv dispnee*, iar în astm *crize de sufocare* stabilite de ancheta alergologică.

Astmul bronșic cronicizat se confundă cu bronșita cronică aflată în stadiul obstructiv, iar aceasta din urmă cu *o stare astmatică*. Anamneza în aceste situații este suverană fiindcă poate greși sau stabili adevărul. Întrebarea este cine a fost mai întîi — *dispneea sau tusea cu expectorație*. Dispneea expiratorie în crize recurente este simptomul alarmant în astm și dispneea gîfîitoare în bronșita cronică tip P.P. cu emfizem panacinar. Tusea cu expectorație recurentă precede dispneea și cianoza din bronșita cronică, complicată cu semne

Scanned with OKEN Scanner

de insuficiență pulmonară obstructivă care îmbracă tabloul de *rău bronșitic*, etichetat adesea B.P.C.O. și confundat cu astmul.

2. *Bronșiectazia* este o supurație bronhopulmonară cronică, unde tusea *cu expectorație mucopurulentă, matinală și abundentă de peste 50—100 ml precede dispneea.* Examenul radiologic arată un desen bronhovascular accentuat în zonele hilobazale. Bronhoscopia arată dilatații, ectazii cilindrice, ampulare sau moniliforme. Dispneea de efort și repaus apare tardiv sau este condiționată de întinderea dilatațiilor bronhice. Bronhografia cu Lipiodol *nu se mai practică* fiind iritativă, Lipidolul stationînd mult timp în zonele dilatate.

3. *Plămînul polichistic infectat* este tot o supurație bronhoreică unde tusea cu expectorație purulentă și dispneea de efort sînt simptome dominante. Examenul radiologic este caracteristic și arată *numeroase imagini rotunde, inelare, poligonale*, unele cu nivel hidroaeric, realizînd așa numitul plămîn *„în fagure de miere"*.

Examenul *ecografic al pancreasului* este obligatoriu și pune în evidență uneori chistele pancreatice. Tot așa în cazul chistelor multiple renale trebuiesc căutate ecografic *chistele hepatice* care însoțesc uneori pe primele realizînd boala polichistică hepatorenală.

4. *Mucoviscidoza* este o boală genetică transmisă autosomal recesiv caracterizată prin secreții bronșice vîscoase, transpirații cutanate cu pierdere mare de sare și semne de insuficiență pancreatică exocrină, traduse prin diaree și/sau maldigestie. Hipersecreția glandelor bronșice duce la obstrucția bronșică și prin suprainfecție realizează tabloul de bronșită cronică.

5. *Pneumoconioza* se complică cu bronșita cronică din cauza fumatului și poluării atmosferei la locul de muncă. Tomografia pulmonară la diferite nivele descoperă nodulii silicotici și leziunile tuberculoase. Uneori se complică cu *poliartrita reumatoidă* realizînd boala C a p l a n, descrisă de acest autor la minerii din Anglia.

6. *C.P.C.* este o complicație redutabilă a bronșitei cronice, tabloul clinic avînd trăsături caracteristice stadiului compensat sau decompensat (vezi capitolul respectiv).

Evoluție, complicații și prognostic

Boala evoluează stadial și ajunsă în stadiul obstructiv ireversibil se complică cu emfizem, tulburări de ventilație și perfuzie, H.T.P., hipertrofie ventriculară dreaptă și C.P.C.

În forma bronhoreică productivă apar numeroase pusee de *insuficiență pulmonară*, tradusă prin dispnee expiratorie, cianoză și tuse cu expectorație redusă. Aceste acutizări sînt reversibile și grăbesc apariția C.P.C.

În forma dispneizantă, neproductivă, insuficiența pulmonară acută declanșată de infecțiile intercurente apare tardiv și este gravă și adesea fatală. Din acest motiv, așa cum s-a mai arătat bolnavii ajung rar în stadiul de C.P.C.

Complicațiile bronșitei cronice sînt *acute și cronice. Cele acute sînt infecțiile intercurente virale* care agravează I.P. Se adaugă *pneumoniile și bronhopneumoniile bacteriene.* Acestea pot declanșa encefalopatia respiratorie. ecută.

Pneumotoraxul prin ruperea unei bule de emfizem este tot o complicație

Scanned with OKEN Scanner

Complicațiile cronice sînt emfizemul obstructiv, H.T.P., H.V.D. și C.P.C. Pe fondul unei bronșite cronice tabagice poate să apară cancerul pulmonar.

Prognosticul este rezervat în formele complicate în caz de I.P. acutizată și cu fenomene de encefalopatie portală.

În stadiul neobstructiv bronșita se poate vindeca sau stabiliza prin renunțarea la fumat, schimbarea locului de muncă și tratarea susținută a infecției cu antibiotice și imunostimulatoare timp de 2—3 ani și mai ales în lunile reci ale anului.

Tratament

Tratamentul bronșitei cronice este profilactic și curativ. Tratamentul are **caracter profilactic** dacă este aplicat precoce în stadiul neobstructiv cînd renunțarea la fumat, schimbarea locului de muncă, a profesiei, vaccinare antigripală anuală și tratarea cu antibiotice timp de 2—3 ani, în lunile reci ale anului, reprezintă măsuri salutare și eficiente care pot vindeca boala. În mediul familial nu se mai fumează, se elimină deodorantele, spray-urile, lacurile de păr, unghii, se evită mirosurile de bucătărie.

Tratamentul curativ are ca obiective *combaterea infecției, renunțarea la fumat, combaterea poluării atmosferei în zonele urbane și industriale prin măsuri ecologice ferme.* În stadiul obstructiv trebuie făcut, înainte de aplicarea tratamentului, un *bilanț funcțional* pentru a stabili gradul obstructiv și tipul de emfizem și I.P. Acest bilanț implică efectuarea spirometriei statice și dinamice, gazometriei și eventual cateterismul. Probele funcționale trebuie făcute atît în repaus cît și după efort. Nu trebuie uitată grafia pulmonară pentru a trasa tipul de emfizem în raport de silueta cordului și a localizării hipertransparenței pulmonare.

Mijloacele de tratament sînt patogenice și simptomatice. Din prima categorie fac parte *antibioticele, bronhodilatatoarele, imunoterapia, Prednisonul și oxigenul.* Din a doua categorie amintim *expectorantele, hidratarea corectă, aportul de potasiu.* Nu trebuie uitate *gimnastica respiratorie, plimbările și antrenamentul la bicicleta ergometrică* practicate în fazele de acalmie.

Conduita terapeutică. Infecția se combate timp de 14—21 de zile cu Biseptol sau Tetraciclină și la nevoie Vibramicină, singure sau asociate cu Biseptol în doze cunoscute. Anglo-saxonii preferă Eritromicina sau cefalosporinele. La începutul toamnei fac *vaccinare antigripală* și apoi administrează antibiotice (Eritromicină sau cefalosporine) timp de 2—3 săptămîni, în fiecare lună de iarnă. *Imunostimularea* se face cu preparate orale sub formă de fiole sau drajeuri. Conțin mai multe tulpini de bacterii atenuate și liofilizate care stimulează sinteza de IgG și IgA, de mucoasă. Se pot administra *curativ* în asociere cu antibioticele sau *preventiv* la începutul toamnei. Ca preparate amintim Bronhovaxom și Bronhomunal drajeuri sau Amphovaccynul în fiole buvabile.

Bronhodilatatoarele folosite sînt metilxantinele, betastimulantele și anticolinergicele.

Miofilinul inhibă *fosfodiesteraza* și relaxează musculatura netedă. Se administrează oral, parenteral sau pe cale rectală în supozitoare. Miofilinul se prezintă sub formă de tablete de 100 mg; se administrează cîte 1 tb. de 3 ori pe zi și fiole de 240 mg (1 f. la 8 ore). Ca miofilin retard sub formă de tablete sau fiole, amintim Teotard, Retafilin, Solosin ș.a.

Scanned with OKEN Scanner

Beta-stimulante : Alupent, Astmopent, Berotec, Salbutamol sub formă de spray-uri se administrează *1—2 pufuri pe zi*, timp de 3—4 zile cu pauze de aceeași durată. Salbutamolul, tablete de 2 mg în doze de 2—3 tablete pe zi, se administrează timp de 1—2 săptămîni.

Dacă nu se obțin rezultate cu un antibiotic asociat cu Miofilina sau Salbutamolul, se poate recurge pentru 7—10 zile la *Prednison* în doză de 40—60—80 mg. Scădem doza în palier dacă începem cu 8—12 tablete pe zi și apoi stabilim o doză minimă dacă este nevoie. Se pot folosi și aerosoli cu Miofilină, 1/4 fiolă de Atropină asociat cu 1 fiolă Clorocid hemisuccinat. Se recomandă 5—7 ședințe, aplicate după ameliorarea tabloului clinic cu medicație curentă arătată mai sus, pentru consolidarea rezultatelor obținute.

Imunoterapia. Pentru stimularea sintezei de IgAs de mucoasă și IgG cu rol de anticorpi blocanți, se apelează la *Bronhovaxom, Bronhomunal,* Amphovaccyn. Formele galenice sînt capsule, drajeuri sau fiole care se administrează pe cale orală. Conțin tulpini liofilizate de bacterii, diverse tipuri de *streptococi, Haemophilus influenzae, Klebsiella pneumoniae, Naisseria catarralis*. Aceste preparate stimulează și activitatea limfocitelor T.

Doza în tratamentul profilactic este de 1 tabletă pe zi, timp de 14 zile pe lună în anotimpul rece.

În tratamentul curativ se pot da 1—2 capsule pe zi în asociație cu antibioticele. Fiolele buvabile se administrează cu sirop.

În starea de rău bronșitic cu fenomene de I.P. se recomandă internarea de urgență. Tratamentul constă în administrarea de *oxigenoterapie intermitentă, hidratarea corectă* cu 1,5—2 litri de ceai, la care se adaugă un aport de *1—3 g potasiu* administrat oral din soluția clorură de potasiu în 10/300 g apă de mentă și sirop 30 g sau compot de prune uscate (un pumn de prune uscate aduce 3 g de potasiu). Bolnavul primește 2—3 linguri pe zi. *Ca antibiotice* se preferă asociația de Ampicilină sau cefalosporina cu Gentamicină. Miofilina și Hemisuccinatul de hidrocortizon se dau în primele 2—3 zile în doze mari, Miofilina 1 fiolă la 8 ore iar Hemisuccinatul de hidrocortizon 100—250 mg la 6 ore, în microperfuzii sau injecții i.v.

Drenajul postural și fluidificarea secrețiilor cu ceaiuri calde sau expectorante care conțin iodură de potasiu 5/300 g sînt utile la bolnavii cu bronhoree sau tuse supărătoare ineficace din cauza secrețiilor vîscoase. Unii preferă Bromhexinul cîte 3—4 drajeuri pe zi. Pentru drenaj bolnavul adoptă poziția care îi asigură tusea și expectorația.

Gimnastica respiratorie și antrenamentele speciale la bicicleta ergometrică, ameliorează funcția pulmonară, măresc toleranța la efort și creează o stare de bine pentru bolnav. Sînt bine venite și plimbările de 2—3 km pe zi pentru *antrenarea funcțiilor cardiopulmonare* (ventilația plămînilor, motilitatea bronhiilor, mișcările diafragmei, adaptarea frecvenței respiratorii și cardiace la efort). Aceste *metode fizicale* sînt indicate la bolnavi spitalizați, în afara puseelor de acutizare și a infecțiilor intercurente din anotimpul rece (toamna și iarna) și numai pe vreme frumoasă atît în anotimpul cald cît și în anotimpul rece.

Rezultatele terapeutice sînt controlate și apreciate pe fapte clinice (ameliorarea netă a simptomelor) și prin determinări spirografice, gazometrice care se practică înainte de externare și la controale periodice. De asemenea se controlează în dinamică aspectul sputei, cantitatea și comportarea proteinelor de fază acută și a VSH.

Scanned with OKEN Scanner

Bronşita cronică : clinică şi tratament

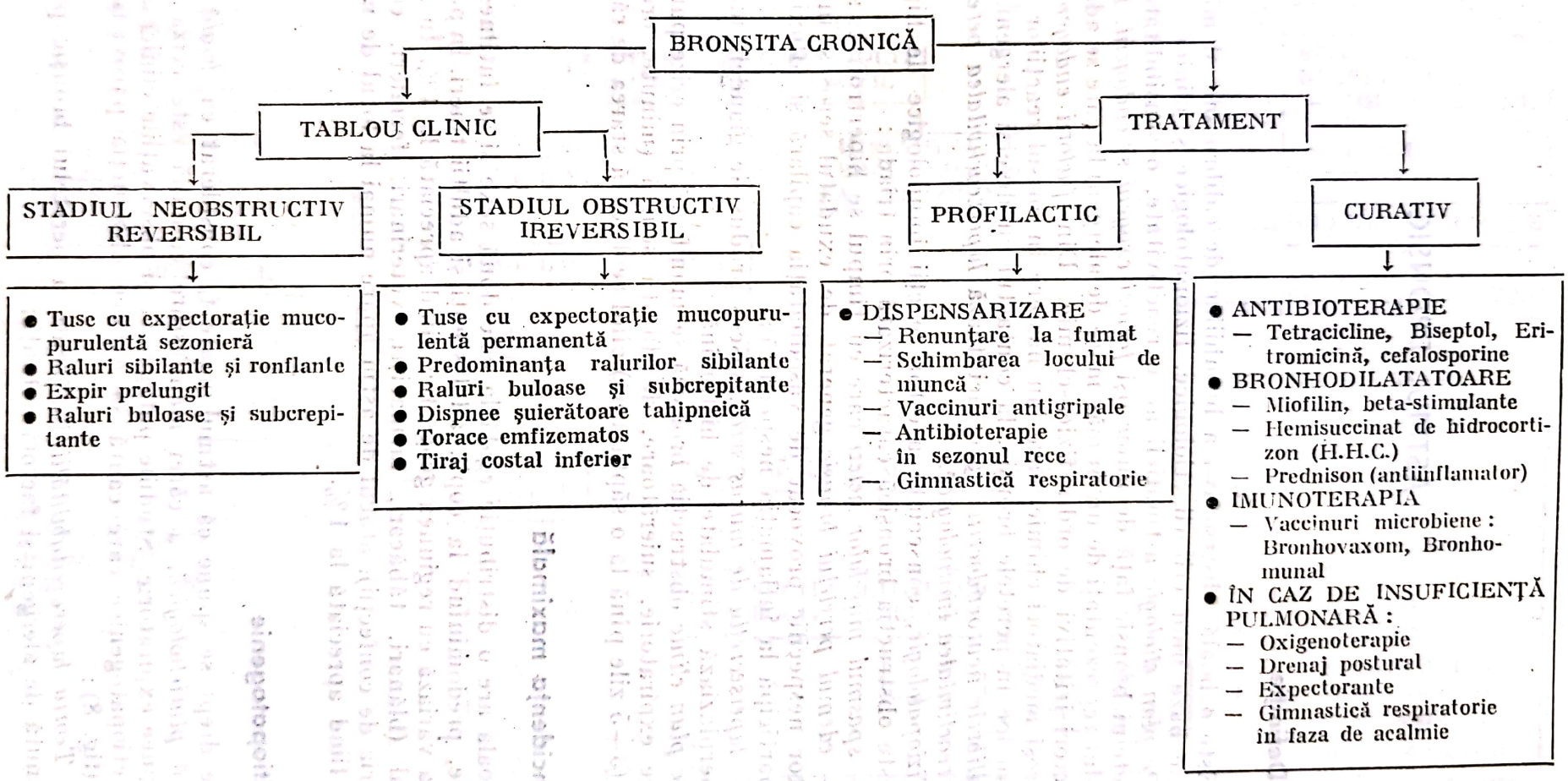

ASTMUL BRONȘIC

Definiție

Este o boală obstructivă a bronhiilor de calibru mic și mijlociu, definită pe baza unor criterii etiologice, fiziopatologice și clinice.

Pe plan etiologic astmaticii au o reactivitate, o sensibilitate exagerată a peretelui bronșic față de numeroși *factori exogeni* și *endogeni*. *Factorii exogeni* sînt reprezentați de un număr mare de alergeni la care se adaugă o serie de factori iritativi de ordin fizico-chimic. Din *factorii endogeni* fac parte numeroși mediatori chimici care iau naștere în cursul reacțiilor imunologice care au loc în peretele bronșic, la contactul cu diverși alergeni. Se adaugă *dezechilibrele neuroendocrine* care facilitează *hiperreactivitatea peretelui bronșic* cît și *reactivitatea imunologică*.

Fiziopatologic, consecința acestor reacții imunologice de hipersensibilizare este obstrucția bronșică caracterizată prin triada :

— *spasmul mușchilor netezi* care cu timpul se hipertrofiază ;

— *edemul peretelui bronșic* generat de exudatul seros și infiltratul inflamator nespecific provocat de vasodilatația capilară și afluxul de celule care participă la inflamația nespecifică ;

— *hipersecreția de mucus seros*, vîscos produs de glandele mucoase care se hiperplaziază stimulate de histamină.

Pe plan clinic obstrucția bronșică se manifestă prin crize paroxistice de dispnee expiratorie, șuierătoare, de durată scurtă (minute, ore) sau mai lungă (3—5 zile pînă la o săptămînă) cînd realizează starea de rău astmatic.

Incidența maximală

Boala are o distribuție egală la cele două sexe și se întîlnește la toate vîrstele, predominînd la copii, adolescenți și adulții tineri. În populație, incidența variază cu regiunea geografică fiind apreciată la 4%. În astmul profesional (blănari, tăbăcari, farmaciști, veterinari, fermieri, cosmeticieni, industria de confecții), atacul de astm apare numai la locul de muncă, incidența fiind apreciată la 1%.

Etiopatogenie

Pe drept se spune că astmul poate fi considerat ca *boală obstructivă bronșică plurietiologică*, a cărei manifestare comună este criza paroxistică de dispnee expiratorie. Studiile patogenice și observațiile clinice susțin două teorii etiopatogenice care caută să explice obstrucția paroxistică a bronhiilor (fig. 8) :

I. *Teoria hiperexcitabilității* înnăscute a peretelui bronșic provocată și întreținută de alergeni și factori iritanți ;

Scanned with OKEN Scanner

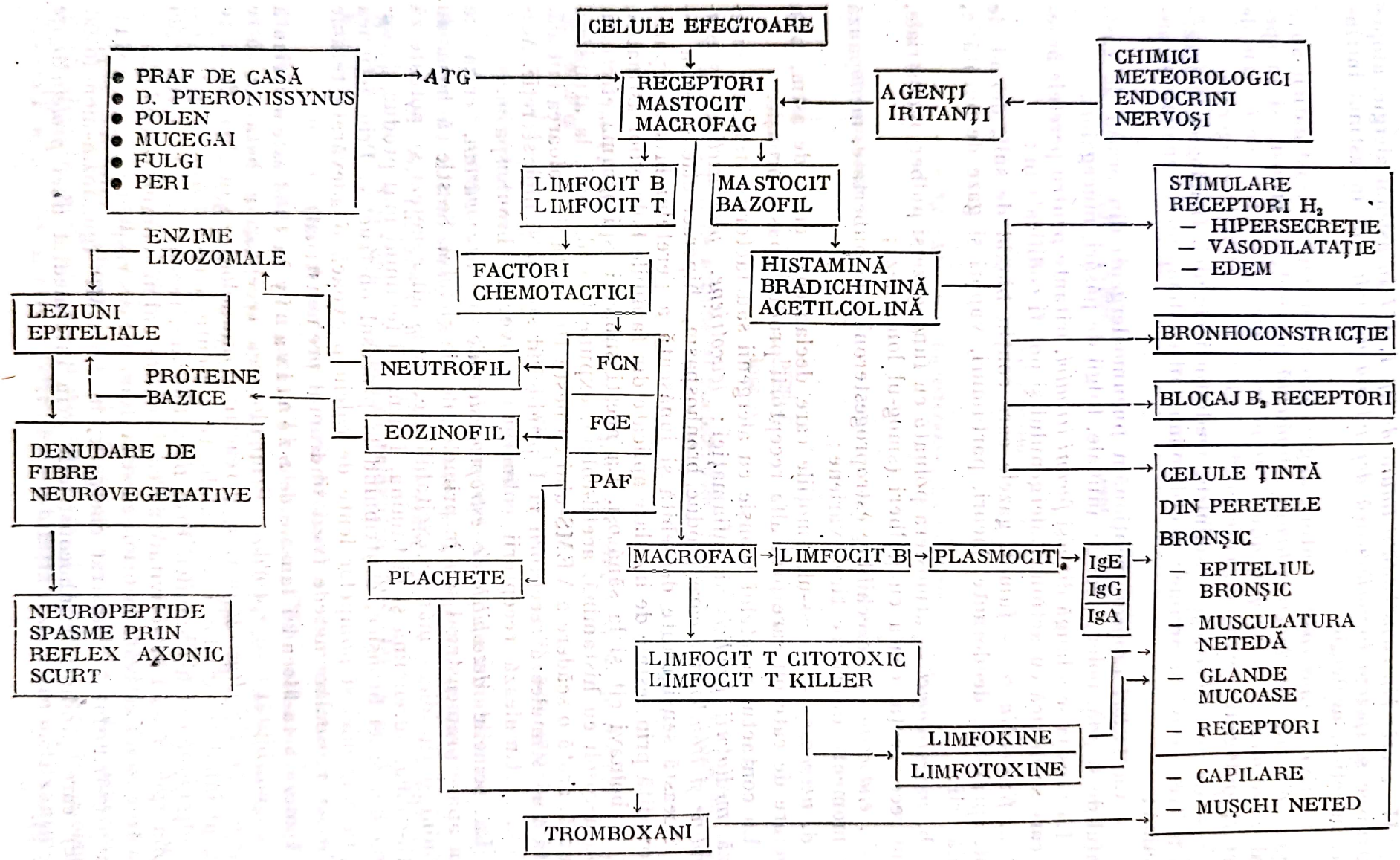

Fig. 8. Mecanisme patogenice în astmul bronșic.

Scanned with OKEN Scanner

II. *Teoria hipersensibilității imune de tip I, III* în astmul alergic, atopic extrinsec și *ipoteza limfocitotoxică dependentă de anticorpi* în astmul intrinsec, infecțios, nealergic.

Potrivit *primei ipoteze* autorii anglo-saxoni consideră că astmaticii au o hiperexcitabilitate, *hiperreactivitate înnăscută* a peretelui bronșic și în special *a receptorilor colinergici, alfa 1 simpatici și histaminici* față de o serie de factori endogeni și exogeni, care produc o bronhoconstricție exagerată.

— Ca *factori endogeni* amintim mediatorii chimici, fiziologici ai receptorilor respectivi și anume: acetil-colina, adrenalina, noradrenalina și histamină;

— Ca *factori exogeni* menționăm pneumoalergenii din praful de casă, praful de stradă, polen, peri de animale, fulgii de păsări, mucegaiuri.

La aceștia se adaugă diverși *factori iritativi*, iritante pentru peretele bronșic care se intrică cu acțiunea alergenului și pot fi codificați în:

a. *fizico-chimici* — fumul, gazele care conțin bioxid de sulf, dioxid de azot, spray-uri, deodorante, lacuri, parfumuri, vapori și gaze de bucătărie, spălătorii;

b. *meteorologici* — atmosfera poluată cu fum, gaze și pulberi industriale, aerul rece, ceața, ceața cu pulberi (smog-ul londonez);

c. *endocrini* — dezechilibre estroprogesteronice la pubertate, menopauză sau momente discrinice tireoovariene;

d. *nervoase* — stress-ul, emoțiile care declanșează criza de astm, prin eliberare de catecoli care prin alfa receptorii produc spasm bronșic.

La contactul peretelui bronșic cu alergenii sau factorii iritanți se eliberează *mediatorii lipidici* ai inflamației: *leucotriene, prostacicline, prostaglandine și tromboxani* care produc bronhospasm, hipersecreție și edem local. Această sensibilitate deosebită și înnăscută a peretelui bronșic a putut fi dovedită prin testele de inhalare aplicate din familiile bolnavilor astmatici, atît la bolnavi cît și la sănătoși. La acești subiecți, spirograma efectuată după aerosoli cu histamină, acetil-colină, expuneri la alergeni, la atmosferă poluată, arată o scădere a VEMS-ului cu peste 10% față de valoarea inițială. Histamina stimulează receptorii H 1 producînd spasm și hipersecreție. Acetil-colina stimulează receptorii colinergici provocînd bronhospasm.

La femeile *dezechilibrate estroprogesteronic și tireoovarian*, criza de astm apare premenstrual sau în primele zile ale ciclului. Se știe că hormonii feminini și tiroidieni măresc excitabilitatea mușchilor netezi și potențează acetil-colina, adrenalina și histamina. Hormonii feminini mai produc și congestia mucoasei bronșice, contribuind la procesul obstructiv. Prin acțiunea asupra calcemiei și pompelor lente de calciu provoacă o adevărată tetanie a fibrelor musculare netede (vezi sindromul premenstrual).

Ipoteza beta-blocadei lansate de Szentivaniy în 1968 este o variantă a hipersensibilității receptorilor. Prin blocarea receptorilor beta de către *mediatorii chimici eliberați* în timpul reacțiilor imunologice sau chiar de către alergeni inhalați, are loc o excitabilitate crescută a receptorilor colinergici, alfa adrenergici și histaminici. Prin beta blocadă, receptorii alfa adrenergici și colinergici rămași în activitate au ca mediator chimic comun *Guanil-ciclaza*. Această enzimă activată la primirea stimulului nervos respectiv, desface GTP (guanozin-trifosfatul), substrat energetic, în 3,5 GMP (guanozin-monofosfat ciclic) care produce bronhoconstricție prin intermediul unei *proteinkinaze* (fig. 9).

Scanned with OKEN Scanner

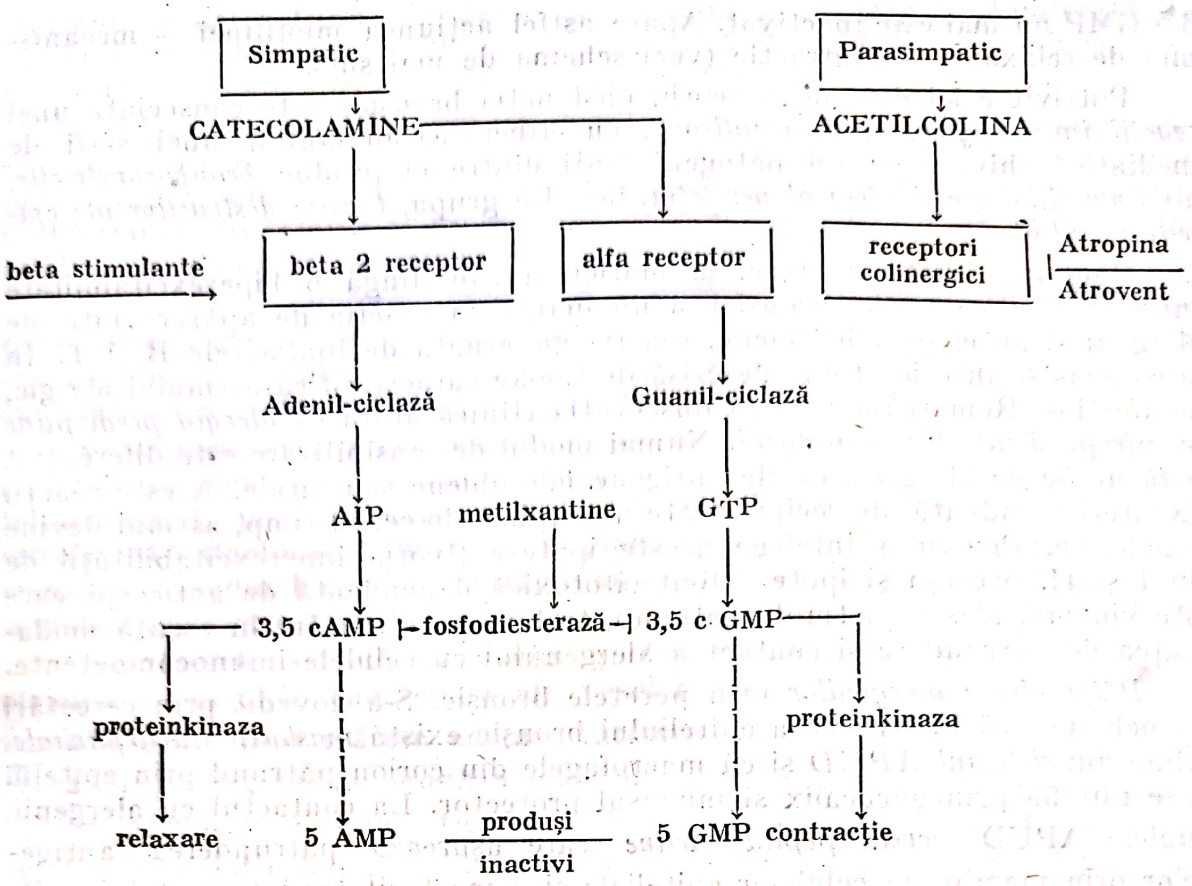

Fig. 9. Mecanismul de acțiune al nucleotidelor ciclice și fosfodiesterazei la nivelul receptorilor bronșici.

→ stimulare ——| blocare

Ca dovezi în sprijinul blocadei beta se aduc o serie de dovezi de *ordin farmacologic :*

— blocarea receptorilor beta cu Propranolol agravează bronhoconstricția sau declanșează o criză la un astmatic ;

— de asemenea stimularea beta receptorilor prin inhalare de Alupent, Astmopent, Salbutamol, Berotec are efecte bronhodilatatoare ;

— din contră, blocarea receptorilor colinergici cu anticolinergice de tip Atropină sau Atrovent favorizează relaxarea musculaturii și dezobstrucția bronșică.

Trebuie reținut că beta-receptorii bronșici au ca mediatori chimici *adenil-ciclaza*, enzimă care desface ATP-ul în 3,5 AMP (adenozin monofosfat ciclic) care joacă rolul celui de-al doilea mesager celular. Acest mesager molecular acționează pe fibra musculară cu miorelaxant. În acest sens pledează acțiunea benefică a drogurilor beta stimulante și a metilxantinelor. Acestea din urmă inhibă fosfodiesteraza care transformă 3,5 AMP în 5 AMP produs inactiv, prelungind astfel un timp relaxarea musculaturii bronșice prin menținerea unui nivel ridicat de 3,5 AMP în fibra musculară, mecanism care explică efectele moderate ale metilxantinelor. Fosfodiesteraza transformă și 3,5 GMP în produs inactiv 5 GMP. Prin inhibiția ei de către metilxantine nici

Scanned with OKEN Scanner

3,5 GMP nu mai este inactivat. Apare astfel acțiunea miofilinei — mecanismul de relaxare — contracție (vezi schema de mai sus).

Potrivit celei de-a doua teorii, obstrucția bronșică este consecința unei *reacții imunologice, antigen-anticorp,* cu eliberarea în lanț a unei serii de mediatori chimici cu rol patogen. Unii dintre ei produc *bronhoconstricție,* alții *vasodilatație și edem al peretelui,* iar altă grupă, *leziuni destructive ale epiteliului ciliat.*

Conform acestei ipoteze, astmaticii au, pe lîngă o hiperexcitabilitate înnăscută a receptorilor bronșici și un deficit în reacția de apărare față de alergeni și antigene microbiene, reacție guvernată de limfocitele B și T. În acest sens se înscrie atopia descrisă de Cooke caracteristică astmului alergic, neinfecțios. Remarcăm însă că observația clinică arată că *alergia predispune la infecție și infecția la alergeni.* Numai modul de sensibilizare este diferențiat și făcut fie de alergeni, fie de antigene microbiene sau virale. Aceste reacții de interdependență, de reciprocitate ne explică de ce, în timp, astmul devine polialergic. Pentru a înțelege aceste ipoteze (teoria hiperexcitabilității de tip I și II, precum și ipoteza limfocitotoxică dependentă de anticorpi care intervin mai ales în astmul neatopic), trebuie să discutăm în esență modalitatea de pătrundere și contact a alergenului cu celulele imunocompetente.

Pătrunderea alergenilor prin peretele bronșic. S-a dovedit prin cercetări histochimice că în structura epiteliului bronșic există *mastocite intraepiteliale,* celule din *sistemul APUD* și că macrofagele din corion pătrund prin epiteliu și se plimbă prin glicocalix și mucusul protector. La contactul cu alergenii, celulele APUD *secretă peptide active* care ușurează pătrunderea antigenelor prin membrana celulelor epiteliale și a mastocitelor intraepiteliale. De asemenea, *macrofagele mobile* pot capta direct antigenul și această proprietate a peretelui bronșic reprezintă un fenomen de hiperreactivitate înnăscută, deoarece numai persoanele atopice fac astm la contactul cu pneumoalergenii care sînt inhalați și de normali. Pe aceste căi, pneumoalergenele și antigenele virobacteriene iau contact cu macrofagul și prin intermediul acestuia cu limfocitele B și T antigen-reactive pe care le sensibilizează. În reacția macrofag — limfocit T 4 intervine *interleukina I,* iar în reacția LT_4, LT_8 *interleukina II,* secretată de T_4. Astfel se declanșează în mod încă necunoscut, fie *reacția de tip I,* fie *reacții mixte limfocitotoxice, dependente de anticorpi.*

În astmul atopic iau naștere anticorpi de tip IgE sau IgG care se fixează pe mastocitele și bazofilele din corionul peretelui bronșic. După acest contact, se eliberează *mediatorii chimici și monokine chemotactice.* Ca dovezi pentru această ipoteză menționăm creșterea IgE sau IgG în ser. Tot în direcția reacțiilor hiperimune dirijate de limfocitul B pledează și testele cutanate la diferiți alergeni. În reacția de tip I și III testele sînt pozitive la 30 minute, iar pentru reacția limfocitotoxică tardivă la 7 pînă la 12 ore. Aceste reacții se execută cu mono- sau polialergene furnizate de firma Bencard — Anglia.

În astmul neatopic infecto-alergic, anticorpii de tip IgG sau IgA se fixează pe celulele țintă, mastocite, bazofile și nefiind citotoxici, nu pot elibera mediatori chimici. Prin fixarea de antigene și anticorpi aceste celule devin non-self. Față de ele reacționează *limfocitele T citotoxice.* O dată cu atașarea lor are loc un proces de activare cu sau fără participare anticipată de com-

Scanned with OKEN Scanner

plement, urmarea fiind eliberarea de *limfokine și limfotoxine.* Indiferent de ipostaza imunologică, reacțiile imune, care se desfășoară în lanț, pot fi schematizate în două etape, umorală și respectiv celulară.

I. *Etapa umorală* de contact direct cu celelalte ținte prin fixarea de antigen-anticorp sau indirect prin antigen-anticorp-limfocite (se eliberează histamina, bradikinina și factori chemotactici de tip monokine, limfokine și limfotoxine). Histamina și bradikinina produc vasodilatație cu edem al peretelui, hipersecreție de mucus și spasm bronșic.

II. *În etapa celulară,* mono- și limfokinele, *mobilizează neutrofilele, eozinofilele, trombocitele* și *limfocitele sensibilizate* la nivelul peretelui bronșic. Aceste celule eliberează în lanț o serie de mediatori de natură proteică sau lipidică și enzime cu acțiune proteolitică.

Neutrofilele care fagocitează antigenele și anticorpii pun în libertate *enzime lizozomale și leucotriene.* Enzimele lizozomale produc leziuni ale epiteliului ciliat, iar leucotrienele accentuează bronhoconstricția. *Eozinofilele secretă PAF* (factorul mobilizator al plachetelor) și o serie de *proteine bazice și acide* care induc leziuni destructive ale peretelui bronșic și denudează terminațiile nervoase vegetative.

Trombocitele secretă *serotonină și tromboxani,* substanțe bronhoconstrictoare. Celulele endoteliale ale vaselor din corion produc *prostacicline vasodilatatoare* care măresc edemul interstițial. *Epiteliul ciliar lezat,* eliberează și *prostaglandine bronhoconstrictoare.* Mucoasa lezată expune terminațiile nervoase parasimpatice și simpatice la diverși mediatori chimici. Aceste terminații denuate eliberează neuropeptide care declanșează reflexe axonice locale bronhoconstrictoare.

Consecințele fiziopatologice ale fenomenelor imunologice. Aceste reacții complexe, *declanșate în lanț, pe cale celulară și umorală, explică obstrucția bronșică* prin spasm, edem și hipersecreție. *Explică tabloul clinic* al dispneei paroxistice expiratorii, șuierătoare. *Explică hipoventilația* și aspectele spirografice. *Explică cît de greu* pot fi influențate cu mijloacele terapeutice actuale aceste fenomene bronhoconstrictive și inflamatorii nespecifice.

În esență, în urma reacțiilor imune anormale, patologice se declanșează în lanț o serie de mediatori chimici care, conform schemei de mai jos explică fenomenele care au loc în bronhiile mici și mijlocii.

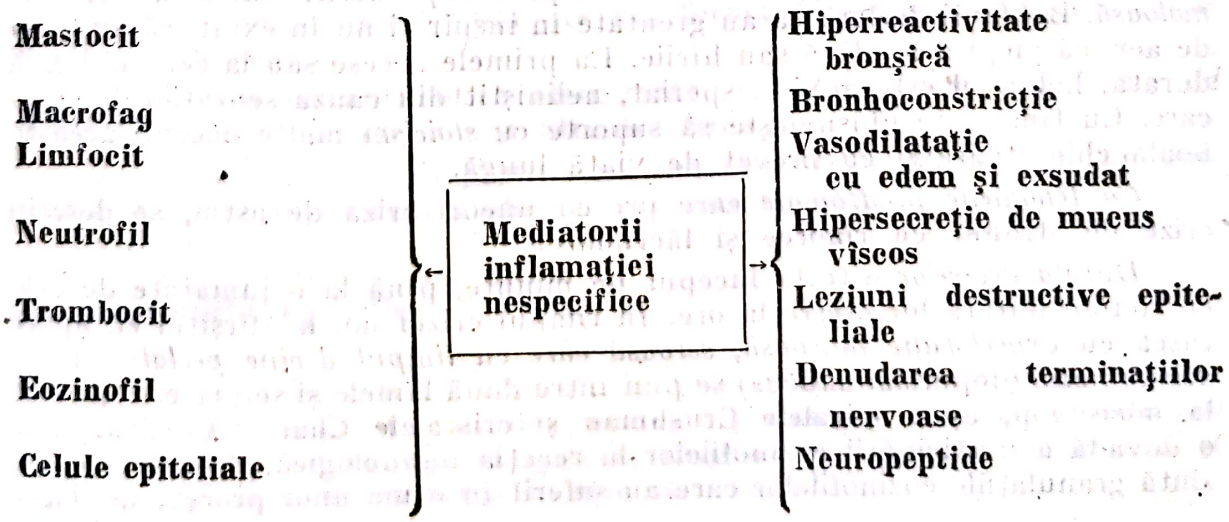

Clasificarea patogenică a astmului

Există mai multe clasificări etiologice, propuse de diverși autori. Astfel Rackeman clasifică astmul în *extrinsec și intrinsec*, Cooke în *neinfecțios* și *infecțios* iar Tuft în *alergic și nealergic*. Aceste clasificări nesatisfăcătoare, ca orice clasificare, au pe undeva următoarele trăsături particulare (tab. 3):

Tabel nr. 3

Aspecte comparative între astmul extrinsec și astmul intrinsec

Astmul extrinsec atopic, neinfecțios, alergic	Astmul infecțios, intrinsec, neatopic, nealergic
Debutul în copilărie sau la vîrsta adultă	Debutul la vîrsta adultă
Predispoziție familială pentru astm, febră de fîn, exeme, urticarie la 50%	Predispoziție numai la 20%
	Antecedente alergice la 10%
Provocat de pneumalergeni	Provocat adesea de infecții intercurente (antigene virobacteriene)
Teste cutanate pozitive	Teste cutanate negative
IgE crescute la 50% din bolnavi	IgE normal sau scăzut
Crize recurente de dispnee paroxistică	Crize frecvente cu dispnee continuă
Reacție de tip I și mai rar III față de pneumalergeni	Reacții limfocitotoxice dependente de anticorpi

Anatomie patologică

Elementele histopatologice caracteristice sînt: *hipertrofia* musculaturii netede, *mucoasa* edematiată cu cilii dispăruți, *membrana bazală* a epiteliului mult îngroșată și hipersecreția glandelor mucoase calciforme. În *lumenul bronhiolelor* se constată mucus vîscos sub formă de dopuri sau mulaje bronhice. În *submucoasă* există edem și un bogat infiltrat celular format din limfocite, plasmocite, mastocite, bazofile, macrofage, neutrofile și eozinofile. Pe alocuri mucoasa este ulcerată, distrusă sub acțiunea enzimelor lizozomale și proteinelor bazice și acide secretate de eozinofile. Au fost puse în evidență și terminațiile nervoase denudate.

Tablou clinic

Debutul este brusc, prin *crize de dispnee expiratorie, șuierătoare și zgomotoasă*. Bolnavii declară că au greutate în inspir și nu în expir, că au lipsă de aer, că pieptul le cîntă sau hîrîie. La primele accese sau la cele de lungă durată, bolnavul este anxios, speriat, neliniștit din cauza senzației de sufocare. Cu timpul se obișnuiește să suporte cu *stoicism* multe decenii această boală chinuitoare și cu brevet de viață lungă.

Ca fenomene prodromale care preced uneori criza de astm, se descriu crize de strănut cu rinoree și lăcrimare.

Durata acceselor este la început de minute, pînă la o jumătate de oră, cu timpul durata lor crește la ore. În timpul crizei sau la sfîrșitul ei, apare tusea cu *expectorație mucoasă, seroasă care cu timpul devine perlată*. Dacă aceste perle (dopuri de mucus) se pun între două lamele și se privesc imediat la microscop, apar spiralele Crushman și cristalele Charcot-Leyden. Sînt o dovadă a participării eozinofilelor la reacția imunologică, deoarece reprezintă granulațiile eozinofilelor care au suferit în urma unor procese de dege-

Scanned with OKEN Scanner

nerescență. Sputa poate deveni mucopurulentă atît în astmul extrinsec cronicizat cît și în astmul intrinsec infecto-alergic (sensibilizare față de antigene bacteriene sau virale).

Frecvența crizelor și factorii declanșatori. Anamneza trebuie să scoată în evidență cîte crize face bolnavul pe an, lună sau zi. În ce condiții apar aceste crize : dacă sînt declanșate de praful de casă, de stradă sau de factori iritanți (atmosferă poluată, premenstrual, emoții, parfumuri sau la locul de muncă). Cel mai prețios test este ca bolnavul să mănture în casă, să scuture lenjeria de pat, covoare, să mănture în curte, să miroasă flori, împrejurări în care face criza de astm.

Examenul obiectiv. În timpul crizei de astm, toracele este hipersonor, cu expir mult prelungit, plin de raluri uscate, ronflante și sibilante, care uneori se pot și palpa. Sibilantele care predomină în expir dau naștere la expirul șuierător care se aude la distanță. *După criză,* tabloul stetacustic dispare. Dacă se ascultă însă bolnavul în expir forțat, se pot auzi, mai ales în regiunile subclaviculare raluri ronflante și sibilante, care susțin diagnosticul unei crize care a trecut. *Cianoza acrală* exprimată la față : buze și pometi, se poate observa în *crizele prelungite sau în starea astmatică,* cu fenomene de insuficiență pulmonară obstructivă acută.

Starea astmatică numită și *stare de rău astmatic,* este o formă particulară de astm bronșic. Obstrucția bronșică durează zile sau săptămîni. Din acest motiv bolnavul prezintă dispnee continuă dar cu exacerbări periodice în timpul zilei sau noaptea. Tusea este chinuitoare, seacă sau slab productivă deoarece bronhiile sînt contractate și astupate cu secreție vîscoasă. Bolnavul este cianotic în ortopnee, acoperit de sudori reci, lipicioase, ca semn al deshidratării. Cordul este tahicardic, iar în inspir profund pulsul radial devine paradoxal. Bolnavul prezintă deci semnele I.P.O. acutizate care pot fi dovedite prin gazometrie.

În formele grave, de rău astmatic, bolnavul devine apatic, adinamic, somnolent și prezintă *flapping tremor.* Rareori este agitat, neliniștit. Este debutul silențios sau zgomotos al encefalopatiei respiratorii. În această situație, respirația devine superficială, bolnavul se cianozează intens, devine obnubilat și poate intra în comă. Patogenic, encefalopatia respiratorie este provocată prin efectele deprimante ale hipercapniei (carbonarcozei), hipoxiei și a acidozei asupra substanței reticulate și a scoarței cerebrale.

Factorii de risc declanșatori ai stării astmatice, relevați anamneză sînt următorii :

— infecțiile intercurente cu virusuri și *Haemophilus influenzae ;*

— abuzul de simpaticomimetice sub formă de aerosoli, mai ales Bronhodin și Alupent ;

— folosirea de antibiotice alergizante, injectabile sau sub formă de aerosoli, cum sînt Penicilina și Streptomicina ;

— administrarea intempestivă de sedative, tranchilizante la un astmatic în criză sau cu ocazia unei infecții intercurente.

Diagnosticul pozitiv

Este stabilit de dispnee expiratorie, șuierătoare, care intervine în crize paroxistice și de prezența ralurilor ronflante și sibilante. La diagnosticul clinic al astmului, se adaugă obligatoriu diagnosticul etiologic, funcțional și stadial, după cum se va arăta în cele ce urmează.

Scanned with OKEN Scanner

Diagnosticul etiologic

Se stabilește identificarea alergenului cu ajutorul anchetei alergologice a testelor cutanate care dau reacții pozitive, imediate sau întîrziate și prin cercetarea imunității celulare.

Terenul atopic este relevat de anamneza care arată o predispoziție ereditară pentru boli sensibilizante : urticarie, edem Quincke, rinită alergică, dermatită atopică existente la unii membrii din familie pe linie directă sau colaterală (părinți, frați, surori, unchi sau mătuși).

Ancheta alergologică evidențiază agentul cauzal : praful de casă, polenul, mucegaiurile, praful de Daphnie, atmosfera poluată (de pildă astmul de Tokio, Yokohama, New Orleans). Factorii iritativi ai peretelui bronșic, declanșatori de criză, sînt : fumul de tutun, substanțele volatile (spray-urile, deodorantele, diluanții chimici), aerul rece, efortul fizic, schimbările meteorologice. De asemenea așa cum s-a mai arătat, expunerea directă a bolnavului la alergeni este cel mai sigur test.

Testele cutanate, la diverși alergeni sînt pozitive la 30 minute sau în cazul reacției hiperergice la 6—8 ore.

Testele RAST și RIST pentru evidențierea anticorpilor IgE, dovedesc hipersensibilitatea la alergeni, titrul lor fiind crescut.

Testele de rozetare, procentul de limfocite T 4, T 8, raportul T 4/T 8, testul de inhibare a migrării leucocitare, pledează pentru o reacție de tip IV, sau o reacție limfocitotoxică dependentă de anticorpi.

În astmul intrinsec, infecto-alergic, s-au decelat anticorpi anti-fibră musculară netedă, testul rozetării limfocitelor T și testul transformării blastice pozitive, iar raportul T 4/T 8 modificat. Aceste teste pledează pentru o reacție limfocitotoxică dependentă de anticorpi. *Anamneza* descoperă infecția intercurentă virală sau bacteriană care precede criza de astm. Testele cutanate sînt negative.

Starea astmatică se întîlnește în astmul extrinsec cronicizat, în astmul intrinsec și la astmaticul trecut de 55 ani, cu ocazia infecțiilor intercurente.

Datele de laborator aduc multe elemente de diagnostic paraclinic. Spiralele Crushman și cristalele Charcot-Leyden reflectă eozinofilia și sînt sugestive pentru diagnostic, dar nu fac distincție între astmul extrinsec și intrinsec.

Examenul radiologic arată emfizemul pulmonar de tip centrolobular sau infiltrate hiliofuge care sugerează o infecție virală intercurentă. Pneumotoracele și pneumomediastinul sînt complicații provocate de ruperea unei bule emfizematoase situate subpleural. Uneori ne întîlnim cu aspectul emfizemului panlobular sau mixt.

Gazometria. Hipoxemia moderată și hipercapnia se întîlnesc în cursul crizelor acute. Hipoxemia și hipercapnia trădează o obstrucție severă în cursul unui atac prelungit, ori în starea astmatică, ori în stadiul obstructiv ireversibil al astmului cronicizat. Rezerva standard (concentrația plasmatică a CO_2) scade sub 24 mEq în acidoza respiratorie, care poate să complice starea astmatică.

Diagnosticul funcțional. Testele funcționale pulmonare, VEMS-ul, indicele de permeabilitate bronșică V.R., C.F.R. (capacitatea funcțională reziduală) C.V., sînt importante pentru aprecierea obstrucției și răspunsului la terapia bronhodilatatorie. În astmul bronșic *scade* VEMS-ul, indicele de permeabilitate bronșică, capacitatea vitală și *crește* V.R. și C.F.R. elemente care pledează pentru insuficiență pulmonară obstructivă (I.P.O.).

Scanned with OKEN Scanner

Diagnosticul diferențial

Se face cu dispneea expiratorie șuierătoare din *bronșita cronică în stadiul obstructiv* aflată în starea de rău bronșitic, situație în care numai anamneza, absența predispoziției ereditare și a terenului atopic sînt argumente care sprijină diagnosticul de bronșită cronică. Este denumită impropriu bronșită astmatiformă, din cauza dispneei expiratorii șuierătoare, accentuată în fazele de acutizare.

Astmul cardiac și *edemul pulmonar acut* intră în discuție, dar acestea apar noaptea, în efort, la bătrînii care suferă de cardiopatie ischemică și au semne de insuficiență ventriculară stîngă. Alteori *astmul cardiac* este declanșat de emoții, efort fizic la un valvular cu stenoză aortică, insuficiență aortică, hipertensiune arterială visceralizată sau criză hipertensivă. Dispneea este polipneică, la bazele plămînului apar subcrepitante, iar tusea este însoțită de expectorație spumoasă, rozată, cu striuri sangvinolente. În *edemul pulmonar acut* apar raluri crepitante și subcrepitante cu caracter de flux și reflux (flux în faza de invadare bronșică, reflux în faza de rezoluție, după aplicarea tratamentului). *În stenoza mitrală* la femei, edemul pulmonar acut apare de obicei premenstrual, după efort fizic sau emoții. Se descriu crize de dispnee acută sufocantă la femei care folosesc contraceptive și fac din acest motiv microembolii pulmonare recidivante. S-au mai descris crize de dispnee expiratorie în *poliarterita nodoasă*, în *sindromul carcinoid* și în *HTP idiopatică* (vezi capitolul respectiv). De asemenea la femeile tinere care suferă de *hipertensiune pulmonară primară* (H.T.P.) boala debutează cu crize de dispeee sufocantă însoțite de cianoză, ori urmate chiar de lipotimii sau sincope. Evoluția este progresivă și fatală în 2—3 ani și confuzia apare numai la debutul bolii.

Evoluție și complicații, prognostic

Astmul infantil are mari posibilități de vindecare și adesea dispare la pubertate. *Astmul adultului* se vindecă dacă se aplică precoce tratamentul hiposensibilizant, patogenic și se îndepărtează alergenul. Astfel, astmul este o boală cu *evoluție lungă spre cronicizare* cu apariția emfizemului obstructiv reversibil centrolobular sau panlobular, H.T.P. și C.P.C. *Complicațiile acute* sînt starea de rău astmatic, însoțită sau nu de encefalopatia respiratorie, pneumotoracele și pneumomediastinul spontan, provocate de ruperea unei bule de emfizem situată subpleural (vezi capitolul respectiv).

Tratament

Prognosticul este rezervat în starea astmatică și în cazul complicațiilor acute și cronice.

Tratamentul astmului bronșic este *profilactic* și *curativ*. Cel **profilactic** se referă la înlăturarea și evitarea alergenului (alergenilor), schimbarea locului de muncă, uneori a domiciliului, prevenirea crizelor paroxistice și a infecțiilor intercurente.

Tratamentul curativ este patogenic și simptomatic și se adresează crizelor pe astm cît și terenului, fondului astmatic (fig. 10).

Scanned with OKEN Scanner

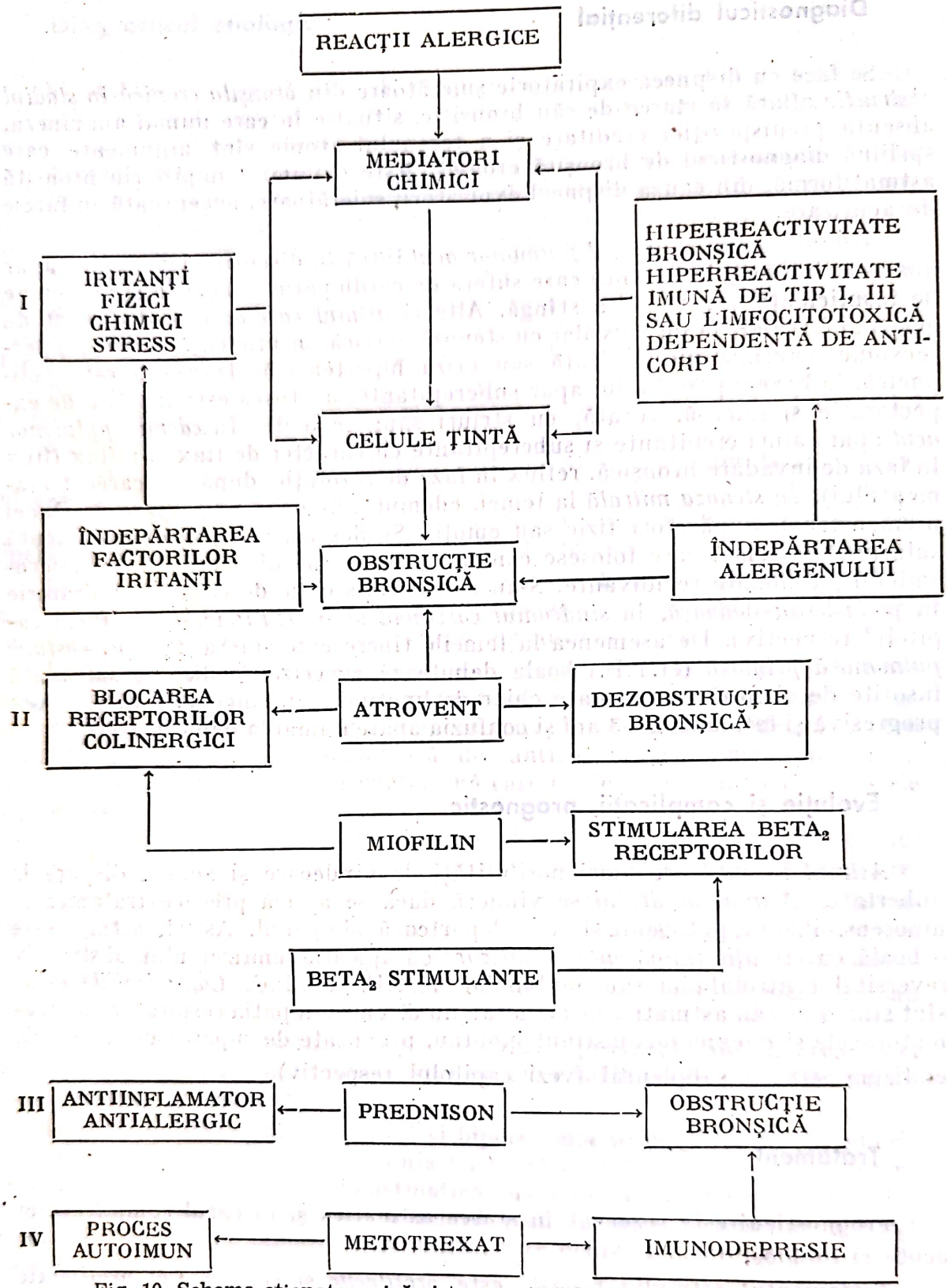

Fig. 10. Schema etiopatogenică și terapeutică în trepte în astmul bronșic.

Mijloacele de tratament sînt numeroase. Din medicamentele care se adresează crizei paroxistice fac parte : metilxantinele, betastimulantele, cortizonicele, atroventul, nedocromilul, oxigenul, hidratarea corectă și potasiul. Pentru prevenirea crizelor se folosesc îndelungat cromoglicatul de sodiu (Intal, Cromolyn) și Nifedipina.

Scanned with OKEN Scanner

Infecția se combate cu Biseptol și cu antibiotice : Tetraciclină, Vibramicină. Englezii preferă Eritromicina, Cefalosporinele, Gentamicina care sînt mai scumpe. Pentru *prevenirea infecțiilor* intercurente se practică vaccinarea antigripală și se administrează medicamentele imunostimulante care conțin multe tulpini microbiene liofilizate. Dintre ele amintim : Bronhovaxomul, Bronhomunalul și Amphovaccinul. Se găsesc sub formă de fiole, drajeuri sau capsule care conțin tulpini de haemophilus influenzae, *streptococcus pneumoniae*, streptococ viridans, streptococ piogen și *Neisseria cataralis.*

În astmul infecțios se practică atît imunostimularea cît și hiposensibilizarea cu vaccinuri standardizate din care amintim : Polidinul, Bronhodinul și Paspatul, ultimul fiind preparat de import.

În astmul alergic tratamentul hiposensibilizant apelează la preparate care conțin extracte apoase de alergeni cu acțiune semiretard sau retard. Sînt produse de diverse firme — Bencard, Merk, Leti Barcelona. *Conțin poli-* sau *monoalergeni.* Cei mai folosiți alergeni sînt praful de casă, praful de stradă, diverse polenuri, fulgi, peri de animale, mucegaiuri, microbi și veninuri de insecte.

În astmul premenstrual corectarea *terenului discrinic* se face în prima jumătate a ciclului cu *estrogeni,* iar în a doua jumătate a ciclului cu *progesteron.* Trebuie să dispunem de mijloace de laborator care să ne asigure o dozare exactă a estrogenilor și progesteronului în sînge pentru aplicarea tratamentului profilactic al crizelor. Ca preparate menționăm Methilprogesteron, tablete de 10 și 20 mg.

Distonia neurovegetativă se influențează prin psihoterapie, Nitrazepam sau Rudotel administrate în perioadele de acalmie.

Conduita terapeutică. Medicul și bolnavul trebuie să știe că tratarea astmului nu este simptomatică și limitată numai la *cuparea crizei acute* și la *tratamentul profilactic al crizelor.* Este un tratament de fond, și de lungă durată, care necesită *identificarea alergenului, tratamentul hiposensibilizant, imunostimulant, antiinfecțios și corectarea dezechilibrelor neuroendocrine.*

Tratamentul crizei de astm are ca obiective *combatarea obstrucției, tratamentul infecției și al insuficienței respiratorii.* Tratamentul trebuie individualizat în raport de gravitatea crizei, care poate fi *ușoară, moderată* sau *severă. Crizele ușoare* cu durata de 10—30 minute, se cupează cu Miofilin sau Eufilin în tablete de 100 mg de 3 ori pe zi. Miofilinul inhibă fosfodiesteraza și relaxează mușchii netezi contractați.

În crizele moderate care depășesc o jumătate de oră se preferă Miofilinul injectabil, în doză de 1—3 fiole/24 ore. Dacă atacul astmatic nu cedează la Miofilin dat i.v. se poate asocia administrarea per os de 1—3 tablete de betastimulante neselective de tip Bronhodilatin, Terbutalin și din cele selective : Salbutamol ori Fenoterol în doză de 1—3 tablete. *Acestea din urmă nu produc tahicardie și tremurături ale membrelor,* cum fac primele preparate. Durata unui astfel de tratament combinat este de 3—5 zile dacă nu se mai repetă criza.

Betastimulantele se pot da și sub formă de aerosoli, cîte 2—3 pufuri/zi, singure sau asociate cu Miofilin. *Nu se abuzează* de Alupent, Astmopent, Berotec, Salbutamol, preparate sub formă de aerosoli, deoarece dau obișnuință sau tahifilaxie. Cad în mare greșeală bolnavii care se „pompează" de 10—15 ori/zi. În mînuirea dozelor de Miofilin trebuie să avem în vedere dacă bolnavul are o pneumonie, suferință hepatică sau un ficat de stază. În asemenea situații metabolizarea Miofilinului de către sistemul M.F.O. hepatic *scade* și nivelul său plasmatic *crește* pînă la valori critice. Apar efecte nedorite, traduse printr-o stare de excitabilitate, insomnie, tremurături, tahicardie.

Scanned with OKEN Scanner

De aceea doza trebuie redusă la jumătate. De asemenea, metabolizarea Miofilinului scade dacă se foloseşte concomitent Tagametul, Zantacul sau contraceptivele orale. În schimb dozele trebuie *crescute* la fumători şi la cei care folosesc barbiturice, substanţe care s-au dovedit a fi inductori pozitivi ai enzimelor din sistemul hepatic M.F.O.

Atroventul este un derivat sintetic de atropină privat de efectele nedorite ale atropinei. Se foloseşte sub formă de tablete sau aerosoli, atît în tratamentul de atac, cît şi de întreţinere. Doza este de 2—3 tablete/zi.

În crizele severe de lungă durată şi în *stare de rău astmatic* se apelează la tratamentul i.v. cu Miofilin, Hemisuccinat de hidrocortizon (H.H.C), oxigen intermitent, hidratare şi aport de potasiu pe cale orală.

Se începe cu microperfuzie cu 1—2 fiole de Miofilin în 150 g glucoză 5%, dată în 30 minute. Apoi se montează o perfuzie lentă cu 1—2 fiole în 500 ml glucoză 5%. În acelaşi timp bolnavul primeşte oxigen intermitent, se hidratează corect cu 1,5—2 litri de ceai care are şi efecte fluidificante şi expectorante. Se dă potasiu din soluţia 5—6 g KCl la 300 g apă de mentă cîte 3 linguri/zi. Se pot da şi 2—3 tablete de 0,5 g KCl. Dacă bolnavul nu răspunde la acest tratament *după 2—3 zile* se trece la *terapia cu H.H.C.* asociat cu Miofilin sau Salbutamol. După anglo-saxoni doza iniţială de H.H.C. este de 500 mg în microperfuzie, urmată de administrarea la 6—8 ore a 250 mg HHC i.v. În 24 de ore se poate atinge doza de 1 g. Se pot folosi în raport de posibilităţi şi doze pe jumătate. La tratamentul de atac cu H.H.C. se asociază oxigen, hidratare şi potasiu. Doza de Miofilin este de 2—3 fiole pe zi iar de Salbutamol de 1—2 tablete sau 1—2 pufuri/zi.

Dacă după 72 de ore bolnavul este refractar (obstrucţia, dispneea nu cedează) se trece la terapie orală cu Prednison pentru 7—14 zile. Prima doză este de 1 mg/kg corp greutate, după care se reduce treptat pentru a ajunge la doza de 15 mg/zi. Sînt bolnavi care după 2 săptămîni de tratament nu se ameliorează şi trebuie continuat cu doză minimă eficientă de 2—3 tablete/zi, timp de 4—6 luni. În asemenea situaţii unii autori preferă tratamentul alternativ: o zi Prednison, o zi Cromolin pentru a preveni efectele nedorite ale corticoterapiei. De menţionat că Prednisonul nu inhibă eliberarea mediatorilor chimici din mastocite şi bazofile şi nu are acţiune antiinflamatorie nespecifică, restabileşte sensibilitatea betareceptorilor şi deprimă activitatea limfocitelor B şi T. Lucrări recente arată că Prednisonul inhibă fosfolipaza A 2 şi împiedică sinteza mediatorilor lipidici (leucotriene, prostaglandine, prostacicline şi tromboxani). *Inducţia negativă* se face prin stimularea unei glicoproteine cu greutate moleculară de 15 000 daltoni, numită *Macrocortină*.

Tratamentul infecţiei bronşice. Antibioticele se asociază în orice criză astmatică apărută în sezonul rece şi în tratamentul astmului infecţios (infecto-alergic). Dozele de Biseptol, Tetraciclină, cefalosporine, Ampicilină sînt arătate la bronşita cronică. Durata este de 14—21 de zile.

Tratamentul preventiv al crizelor de astm beneficiază de Cromoglicatul de sodiu (Cromolin, Intal), Ketotifen (Zaditen) singure sau asociate cu Nedocromilul.

Intalul se prezintă sub formă de capsule de 20 mg de cromoglicat de sodiu care se administrează cu ajutorul unui aparat special de inhalare. Doza de atac este de 3—4 capsule inhalate la intervale egale şi treptat se ajunge la 1 capsulă. Intalul împiedică cuplarea antigenului cu anticorpii, fixarea pe mastocite, eozinofile cît şi degranularea mastocitelor. Se crede că inhibă reflexele axonice locale şi scade tensiunea superficială a mucusului.

Scanned with OKEN Scanner

Ketotifenul (Zaditenul) tablete de 1 mg inhibă degranularea mastocitelor şi blochează receptorii H 1. Se administrează cîte 1/2 tablete de 2 ori/zi şi se creşte progresiv pînă la 1 tabletă. Are şi efecte sedative şi se recomandă precauţie la conducătorii auto.

Nedocromilul este un medicament de dată recentă care împiedică şi degranularea mastocitelor. Doza este de 1 tabletă/zi, preparatul reprezintă o asociere de Cromolin şi antiinflamator nespecific nesteroidic.

Dipropionatul de beclametazonă este un derivat cortizonic sub formă de aerosoli se foloseşte pentru consolidarea efectelor la cei care necesită tratament îndelungat cu Prednison. Se dau 1—3 pufuri/zi timp de 2—3 zile în alternanţă cu Prednisonul. Nu se foloseşte în criza de astm.

Nifedipina ca inhibitor de calciu poate aduce ameliorări dacă se foloseşte în afara crizei şi pe termen lung. Doza este de 1—2 drajeuri/zi.

Tratamentul de fond al astmului este de lungă durată şi necesită identificarea alergenului şi instituirea hiposensibilizării şi imunostimulării.

Hiposensibilizarea face apel la extracte apoase de alergeni. Cu toată diversitatea lor, modul de administrare este similar, în diluţii crescînde după o prealabilă testare a bolnavului. În caz de reacţie hiperergică se începe cu diluţii mari, care se scad treptat. Preparatul care conţine extract de *Diphterophagus pteronisimus* este monoalergenic. Întrucît toate preparatele pot da şoc anafilactic sau declanşa o criză de astm, înainte de injectare bolnavul primeşte o fiolă de Andrenalină 1‰ şi una de Feniramin sau Tavegyl.

Pentru *imunostimulare pe cale orală* putem folosi Bronhovaxomul sau Bronhomunal în drajeuri sau fiole buvabile de Amphovaccin. Doza în cura de întreţinere (în scop profilactic) este de 1 tabletă, capsulă sau fiolă/zi, timp de 2 săptămîni în sezonul rece. În cura de atac, doza este de 1—2 tablete, capsule sau fiole/zi în asociere cu un antibiotic, timp de 2—3 săptămîni în lunile reci ale anului.

Imunostimularea prin injectare cu vaccinuri microbiene (Bronhodin, Paspat) se începe tot cu testarea bolnavului. Imunostimularea cu Bronhodin se începe cu 0,2 ml din diluţia 1/10, crescînd progresiv la 0,3; 0,4 pînă la 1 ml. Ultima doză se repetă de 5 ori/săptămînă timp de 1—2 luni. Prin imunostimulare se urmăreşte fie creşterea IgAs care asigură apărarea mucoaselor, fie prin stimularea de IgC (anticorpi blocanţi). Se crede că prin competiţie creşterea IgG determină scăderea IgE în astmul alergic. Creşterea anticorpilor blocanţi tip IgG aduce beneficii şi în astmul infecţios (infecto-alergic).

Pentru corectarea terenului distonic neurovegetativ, psihoterapia reprezintă un obiectiv important. Se recomandă numai în afara crizelor cîte 1 tabletă de Bromoval, Extraveral sau Nitrazepam, seara la culcare.

Terenul discrinic ovarian se echilibrează la un tratament cu medroxiprogesteron, cîte 1—2 tablete de 10 mg în a doua jumătate a ciclului. Criteriul de orientare clinică este prezenţa sindromului premenstrual.

Rezultatele tratamentului profilactic şi curativ se apreciază în baza unor criterii clinice, spirografice, gazometrice. După tratamentul de atac şi fond se scad sau dispar crizele de astm, se ameliorează parametrii spirografici şi gazometrici. Bolnavii sînt dispensarizaţi şi urmăriţi pentru a preveni instalarea obstrucţiei ireversibile şi a C.P.C.-ului. La externarea bolnavului trebuie făcut un bilanţ funcţional, apelînd la spirometrie, gazometrie, ecg, grafie toracică de faţă şi dacă este posibil evaluarea elastanţei şi complianţei.

Scanned with OKEN Scanner

BRONȘIECTAZIA (B.)

Definiție

B. este o *dilatație permanentă a bronhiilor de calibru mijlociu și mic* care în timp suferă un proces de inflamație cronică. Dilatațiile bronșice permit stagnarea secrețiilor și suprainfecția.

Incidența și prevalența

B. în rîndul populației adulte este de 10—15‰ iar la copii 0/100 000 ;

Etiopatogenie

B. a fost descrisă de *L a e n n e c* în 1819 ca o *supurație cronică* care interesează bronhiile dilatate. Astăzi se știe că *dilatațiile* interesează *bronhiile segmentare și subsegmentare* cît și *bronhiile terminale.* Ca mecanisme de producere deosebim B. congenitale și B. cîștigate.

B. congenitale se datoresc mai multor deficite congenitale :

— deficiențe în dezvoltarea mugurilor bronhici care se dilată și nu mai dau naștere la alveole ;

— anomalii în formarea cartilagiilor și aparatului mucociliar care favorizează distensia peretelui bronșic și infecția lui.

— deficitul genetic de alfa 1 antitripsină cît și deficitul de IgA și IgG, responsabile de infecții bronșice repetate.

B. este însoțită și de alte anomalii congenitale. De pildă în *sindromul Mounier-Kuhn* (1932), se asociază la B. sinuzita frontomaxilară și dopuri epidermice în conductul auditiv (sindromul oto-rino-bronșic) iar *în sindromul Kartagener* (1933) situs inversus și polipoza nazală. *Mucoviscidoza* este o boală genetică transmisă recesiv care se însoțește de B.

În B. cîștigată (dobîndită) intervin mai multe mecanisme de producere :

— *procese inflamatorii* care distrug peretele musculo-elastic al bronhiilor și permit dilatarea lor sub acțiunea presiunii din timpul inspirației și expirației, așa cum se întîmplă în bronșita cronică sau astmul bronșic cronicizat ;

— *tracțiuni externe* asupra peretelui bronșic exercitate de procese fibroase cum sînt pahipleuritele bazale, fibrozele pulmonare ;

— *stenoze bronșice* (prin corpi străini) care favorizează staza secrețiilor și infecția care duce la distrugerea peretelui musculo-elastic.

Anatomie patologică

Țesutul musculo-elastic și cartilaginos este distrus și înlocuit printr-un țesut fibros cu rezistență elastică scăzută din care cauză poate fi ușor dilatat în timpul efortului respirator. Corionul este îngroșat și infiltrat cu mono-

Scanned with OKEN Scanner

și polinucleare. Epiteliul este distrus și înlocuit cu o metaplazie mucipară responsabilă de hipersecreția abundentă de mucus care ușurează supurația cronică.

Dilatațiile bronhiilor sînt cilindrice, moniliforme (cilindrice și cu pereți neregulați), sacciforme și ampulare. Dilatațiile *cilindrice și moniliforme* condiționează inflamații moderate, în vreme ce *dilatațiile ampulare și saculare* sînt responsabile de *supurația cronică.*

Dilatațiile secundare unor procese tuberculoase sînt localizate în segmentele bazale, în lobul mijlociu, în lingulă, lobul Fowler și în segmentul anterior al lobului superior.

Tablou clinic

Debutul este insidios prin episoade de tuse cu expectorație seroasă și mai rar hemoptizia precede tusea și expectorația. Debutul insidios este precedat adesea de diverse *afecțiuni respiratorii :* traheobronșite, pneumonii virotice, gripe, pleurezie, astm bronșic ori tuse convulsivă care trebuiesc relevate de anamneză.

În perioada de stare a bolii apare tuse cu expectorație mucopurulentă. *Tusea* apare dimineața la schimbarea poziției în pat. Este declanșată de contactul secrețiilor, mobilizate prin schimbarea poziției, cu zonele tușigene. Tusea care persistă toată ziua sugerează o localizare în lobul superior iar cea care persistă noaptea, o localizare în lobul inferior. *Expectorația* este simptomul dominant și caracteristic. Dimineața bolnavul expectorează o cantitate mare de spută, care variază între 50—500 ml/zi. Se spune că bolnavul își face „toaleta bronhiilor". Sputa recoltată într-un vas sedimentează în trei sau patru straturi : seros, mucos, muco-purulent și purulent la fundul vasului. Este fetidă în dilatațiile sacciforme și ampulare și infectată cu anaerobi.

Hemoptizia poate să apară la debut sau pe parcursul bolii și trebuie diferențiată de tuberculoză și neoplasmul bronșic.

Dispneea de efort și repaus apare în B. extinsă, localizată în mai multe segmente sau lobi.

Semnele fizice depind atît de localizarea și întinderea dilatațiilor la nivelul lobului pulmonar cît și de procesul care a condiționat apariția B. De obicei semnele stetacustice sînt reduse la cîteva raluri buloase și în contrast cu frecvența tusei și cantitatea mare de spută. În caz de fibroză pulmonară sau simfiză pleurală putem constata submatitate, cu diminuarea murmurului vezicular. În dilatațiile ampulare și saculare ne putem întîlni cu respirația suflantă, suflu cavitar sau raluri buloase.

Examene de laborator

În perioadele de acutizare, *viteza de sedimentare* a hematiilor este crescută, *proteinele de fază acută* prezente iar leucograma arată o *leucocitoză cu neutrofilie.* Examenul sputei arată *polinucleare* cu granulații toxice, cristale de acizi grași, și leucină, iar *coloratia Gram,* bacterii pozitive și negative.

Examenul radiologic oferă informații necaracteristice traduse prin accentuarea desenului peribronșic, simfize pleurale, condensări fibroase localizate sau difuze.

Scanned with OKEN Scanner

Bronhoscopia apreciază starea peretelui bronşic, permite recoltarea de secreţii pentru cultură şi antibiogramă care totuşi nu oferă indicaţii precise.

Bronhografia cu lipiodol arată forma, sediul şi extinderea B., şi oferă aspecte variate sub formă de „cuib de rîndunică", „ciorchine de strugure", „fund de sac ori şirag de mărgele". Se indică mai rar astăzi deoarece substanţa iodată stagnează mult timp şi favorizează infecţia cronică.

Forme clinice particulare

În raport cu *tabloul clinic* s-au descris *forme latente, manifeste, acutizate;* în funcţie de *etiologie* forme *congenitale* şi *cîştigate* iar în raport *de localizare: forme bazale, superioare, unilaterale, extinse, bilaterale.*

Pe plan clinic importante sînt trei forme particulare: forma supurativă cronică, forma cu pneumonii repetate şi forma cu hemoptizii recurente, recidivante.

Forma supurată este forma clasică descrisă mai sus care evoluează cu tuse şi expectoraţie abundentă.

Forma cu pneumonii repetate afectează întotdeauna acelaşi segment sau lob şi evoluează cu semnele clinice, fizice şi radiologice ale condensatului pneumonic. În intervalul dintre pneumonii, unii bolnavi pot prezenta semne de bronşită cronică neobstructivă traduse prin tuse cu expectoraţie moderată.

Hemoptiziile recurente din B. sînt moderate sau abundente şi apar deseori în lipsa oricărui semn de infecţie bronşică. Sînt provocate prin ruperea micilor anevrisme apărute prin dezvoltarea anastomozelor între venele pulmonare şi venele bronşice la nivelul unor pereţi al căror corion prezintă capilare mult dilatate. În timpul efortului de tuse aceste microanevrisme se rup şi sîngerează.

Diagnosticul clinic

Este stabilit de *tusea cu expectoraţie abundentă* şi *confirmat de bronhoscopie,* eventual bronhografie. Este *sugerat* şi de *pneumonii recidivate* în acelaşi segment sau lob, sau de *hemoptizii recurente cu BK negativ.*

Diagnostic etiologic

Trebuie să precizeze dacă este congenitală sau secundară unei bronşite cronice, tuberculoze pulmonare complicată cu fibroză ori pahipleurită întinsă.

Diagnostic diferenţial

Are în vedere tuberculoza pulmonară în cazul localizării apicale a B. şi de asemenea abcesul pulmonar, chisturile aeriene sau hidatice infectate, cancerul bronşic ulcerat şi infectat, în celelalte localizări topografice.

Scanned with OKEN Scanner

Evoluție, complicații și prognostic

Evoluția este recurentă și cu acutizări febrile. **Complicațiile** sînt codificate în locale și la distanță. Dintre cele *locale* amintim : hemoptizii repetate, pneumonii acute, abcese pulmonare, pleurezii purulente și C.P.C. Complicațiile *la distanță* sînt rare și reprezentate de abcese hepatice, cerebrale, renale și amiloidoză.

Prognosticul este favorabil în B. cu dilatații cilindrice și *rezervat* în formele saculare și ampulare care duc la supurație cronică însoțită de complicații.

Tratament

Tratamentul B. este profilactic, paleativ și curativ. *Tratamentul profilactic* se referă la tratatea corectă a infecțiilor acute pulmonare la copii, școlari și adolescenți. Chimioprofilaxia tuberculozei previne B. produse prin sechele fibroase inerente acestei boli. Corpii străini sînt eliminați prin bronhoscopie sau pe cale chirurgicală.

Tratamentul medical este paleativ și are ca scop tratarea infecției, asigurarea drenajului bronșic și prevenirea complicațiilor.

Combaterea infecției se face cu Penicilină în doze mari de 12—16 milioane U/zi, în perfuzie, pînă la reducerea evidentă a cantității de spută. În formele febrile se asociază Penicilina (10—12 milioane) sau Ampicilină (4—6 g) cu o cefalosporină (4—6 g) sau cu Gentamicină în doză de 240 mg/zi. Cu eficacitate bună se poate asocia Ampicilina (4—6 g/zi) cu Biseptolul (2 g/zi). Se mai poate folosi asociația Doxicilină 200 mg/zi, cu 2 g/zi de Biseptol. În B. cu sputa fetidă un rezultat bun se poate obține prin asocierea la un antibiotic (Penicilină, Gentamicină, Doxicilină), de 2 g/zi de Metronidazol oral sau injectabil.

Fluidificarea secrețiilor se face prin hidratare corectă cu ceai și adaos de 1—3 g KCl. *Drenajul* postural constă în așezarea bolnavului în poziția care-i asigură tusea și expectorația : *pe spate* în localizările anterioare ; *în decubit ventral* în localizările posterioare sau ușor *aplecat în jos* în localizările inferioare. *Culcat pe dreapta* în localizarea stîngă și invers în localizarea dreaptă. În aceste poziții stă 20 minute de trei ori pe zi.

Tratamentul complicațiilor. Hemoptizia ușoară și moderată (pînă la 500 ml) se tratează prin repaus la pat, perfuzie cu vasopresină și antibiotice. În hemoptiziile mari (peste 500 ml) se aplică aceleași măsuri plus transfuzie de sînge izo grup, izo Rh. În hemoptiziile recurente sau mari necontrolate se indică tratament chirurgical. *Insuficiența pulmonară* restrictivă necesită repaus, sîngerare în caz de poliglobulie, oxigenoterapie intermitentă, antibiotice și diuretice în caz de C.P.C.

Tratamentul curativ aparține *chirurgiei toracice* și constă în exereza teritoriului bronșiectazic. *Complicațiile postoperatorii* sînt empiemul și fistulele bronhopleurale. *Rezultatele tratamentului medical* sînt paleative și apreciate prin reducerea marcată a cantității de spută și prevenirea complicațiilor. Numai exereza chirurgicală poate aduce vindecarea și este indicată în bronșiectaziile localizate interesînd unul sau două segmente pulmonare stabilite prin tomografie computerizată.

Scanned with OKEN Scanner

Bronşiectazia : etiopatogenie, tablou clinic, tratament

BRONŞIECTAZIA

ETIOPATOGENIE

- Dilataţii permanente ale bronhiilor cu stagnare de secreţii şi suprainfecţie
  — sînt dilatate bronhiile segmentare, subsegmentare şi terminale
- B. congenitală recunoaşte
  — deficienţe în dezvoltarea mugurilor bronşici care se dilată fără să dea naştere la alveole
  — anomalii în dezvoltarea cartilajelor bronşice şi aparatului mucociliar
  — deficit genetic de alfa-antitripsină, IgA, de mucoasă, responsabile de distensia şi infecţia bronşică
  — asocierea cu alte anomalii congenitale : polipoză nazală, sinuzita situs inversus şi mucoviscidoză
- B. cîştigate : tracţiuni externe asupra peretelui bronşic, infecţii repetate, pulsiuni interne asupra peretelui în efortul de tuse, stenoze bronşice
- Dilataţiile sînt cilindrice, saculare şi ampulare

TABLOU CLINIC

- Debut lent insidios prin tuse cu expectoraţie în cantitate mare după infecţii intercurente
  — tuse nocturnă sau diurnă în raport cu localizarea în lobii superiori sau inferiori
  — cu timpul expectoraţie abundentă nocturnă sau matinală
  — tuse însoţită de hemoptizii mici, repetate
  — în formele extinse dispnee şi cianoză la efort şi cu ocazia infecţiilor intercurente
- Stetacustic — raluri umede, buloase şi raluri uscate
- Diagnostic paraclinic : bronhoscopie şi Rx
- Forme clinice particulare în raport cu topografia

TRATAMENT

- Obiective — combaterea infecţiei, drenajul bronşic, prevenirea şi tratarea complicaţiilor
- Mijloace terapeutice : antibiotice, fluidifiante de secreţii, drenaj postural, hemostatice perfuzii cu vasopresină, transfuzii
- Conduita terapeutică
  — infecţia — Penicilină, Ampicilină sau cefalosporine, Gentamicină sau Doxicilină + Biseptol
  — fluidificarea prin hidratare corectă + KCl
  — drenaj postural
  — hemoptizia — repaus, vit. K, perfuzie cu glypresină sau transfuzie de sînge
  — în caz de I.C. dreaptă şi insuficienţă pulmonară oxigen, Digoxin, diuretic
- Chirurgical în B. localizate la unul sau două segmente pulmonare stabilite cu ajutorul scanner-ului

Scanned with OKEN Scanner

FIBROZA CHISTICĂ PULMONARĂ (FIBROZA CHISTICĂ)

Definiție

F.C. sau mucoviscidoza pulmonară este o *boală ereditară, transmisă autosomal recesiv* și caracterizată printr-o hipersecreție a glandelor mucoase din tractul traheobronșic.

Etiopatogenie

Boala se datorește unor anomalii în genele din brațul lung al cromozomului 7. Aceste gene controlează dezvoltarea normală a glandelor exocrine din bronhii, pancreas, intestin și căile biliare. La nivelul acestor glande se produce hipersecreție de mucus care favorizează infecțiile cu enterobacterii. La nivelul glandelor sudoripare are loc o pierdere mare de NaCl și K prin transpirație.

Incidență

După statisticile americane, boala se întîlnește la populația albă cu o frecvență de 1 la 2 000 de nașteri. Este mult mai rară la negrii din America, frecvența fiind de 1 la 17 000 de nașteri. Boala se poate manifesta de la naștere și numai 50% din bolnavi supraviețuiesc peste 25 ani.

Tablou clinic

La nivelul *tractului respirator* bolnavii prezintă polipi, sinuzită și mai ales semne de bronșită cronică sau bronșiectazie. La nivelul bronhiilor lobare segmentare are loc o hipertrofie a glandelor mucoase însoțită de o hipersecreție de mucus vîscos și aderent. Acest mucus reprezintă un mediu prielnic de cultură pentru stafilococul auriu, Haemophilus influenzae și Pseudomonas aeruginosa. Mai rar are loc o suprainfecție cu Legionella și Coli. Enzimele proteolitice produse de bacterii și mediatorii chimici eliberați de neutrofile favorizează ca *infecția bronșică* să coboare la bronhiile subsegmentare și terminale realizînd un tablou de bronșită cronică.

Subiectiv bolnavii prezintă *tuse cu expectorație mucoasă* iar la examenul fizic *raluri ronflante, sibilante* și *subcrepitante*. În sezonul rece fac repetate intercurențe. Datorită efortului de tuse apar dilatații bronșice unde stagnează secrețiile.

Scanned with OKEN Scanner

Cu timpul apare o fibroză peribronșică. Obstrucția bronșică determină hipoventilație, hipoxie și instalarea hipertensiunii pulmonare. *Finalul este cordul pulmonar cronic.*

Diagnosticul pozitiv

Manifestările respiratorii sînt asociate cu *insuficiență pancreatică exocrină, maldigestie, malabsorbție* și *anomalii genitale* (dezvoltarea organelor sexuale, potență, fertilitate).

Este necesară pentru diagnostic grafia pulmonară de față, spirometria, cultura din spută și antibiograma. Se cercetează secreția pancreatică și intestinală prin testul de cerulină, testele de malabsorbție și intră în discuție iontoforeza la pilocarpină (vezi fibroza chistică pancreatică).

Diagnostic diferențial, evoluție, prognostic, complicații

Intră în discuție bronșita cronică, bronșiectazia.

Prognosticul este rezervat, deoarece 50% din bolnavi mor în perioada copilăriei și adolescenței iar restul pot atinge vîrsta de 25 ani și foarte puțini depășesc 30 de ani.

Tratament

Respectă principiile, mijloacele și *conduita terapeutică* menționate la bronșita cronică. *Expectorantele, drenajul postural, gimnastica respiratorie* sînt mijloace care aduc beneficii. Controlul *infecției bacteriene* se face prin asociere de Ampicilină sau Kanamicină cu o cefalosporină din generația a III-a.

Hipoxia și hipercapnia se combat prin oxigenoterapie intermitentă iar acidoza respiratorie prin bicarbonat. În stadiul de C.P.C. bolnavul beneficiază de diuretice și tonicardiace.

Scanned with OKEN Scanner

PNEUMONII (P.)

Definiție

Sînt inflamații acute ale parenchimului pulmonar care interesează alveolele pulmonare, bronhiolele respiratorii sau țesutul interstițial. *Pneumoniile* (P) provocate de *streptococcus pneumoniae* sînt alveolite exsudative fibrinoase care realizează un condensat cu evoluție stadială.

Bronhopneumoniile sînt bronhioloalveolite catarale supurate provocate de o varietate de microbi: stafilococ, streptococ, *Haemophilus influenzae* și enterobacterii *(E. coli, Proteus, Klebsiella* și enterococul). Clinic bronhopneumoniile sînt forme particulare de pneumonii.

Pneumoniile virale sînt realizate de infiltrate interstițiale provocate de micoplasme, chlamydii și o mare varietate de virusuri.

PNEUMONII BACTERIENE

Etiopatogenie

Cele mai multe pneumonii bacteriene sînt provocate prin *inhalația* microbilor prezenți în aer sau prin *aspirația* microbilor prezenți în nazo- și orofaringe. Mai rar sînt determinate prin însămînțarea alveolelor pe cale hematogenă, așa cum se întîmplă în pneumoniile care apar după intervenții chirurgicale pe abdomen sau prin diseminarea microbilor de la un furuncul, abces sau osteomielită. P. bacteriene sînt cauzate în 80—90% din cazuri de Streptoccocus pneumoniae și în rest de alte bacterii.

Flora nazo-orofaringiană este formată de microbi aerobi și anaerobi. *Flora aerobă* populează obișnuit orofaringele și este reprezentată de Streptococcus pneumoniae, Staphilococcus aureus, Haemophilus influenzae și Neisseria meningitis.

Sputa arată în *pneumonia pneumococică* (P.P.) numeroase neutrofile și diplococi lanceolați gram pozitivi; în *P. stafilococică* multe leucocite, coci gram pozitivi dispuși în grămezi; în P. cu *Neisseria meningitidis*, sputa arată mulți diplococi gram pozitivi, situați în citoplasma neutrofilelor; în *P. cu Haemophilus influenzae*, sputa arată numeroase leucocite care conțin în citoplasama lor bacili gram negativi de diferite mărimi.

Flora anaerobă este alcătuită din *Klebsiella, Proteus, Coli* care populează rar orofaringele. Se întîlnește la bolnavii spitalizați, la bolnavii intubați sau cu traheostomie și la bolnavii tarați cum sînt alcoolicii, hepaticii, renalii, cardiacii și diabeticii.

Scanned with OKEN Scanner

Aceste bacterii pot însămînța parenchimul pulmonar cînd sînt deficitare mecanismele de apărare bronhopulmonare, și anume :

1. *Aparatul mucociliar* asigură îndepărtarea o dată cu sputa a microbilor aspirați. Prin mișcări helicoidale ale cililor, mucusul încărcat cu microbi este îndreptat către zonele tușigene și eliminat prin reflexul de tuse. La alcoolici, fumători, bolnavi tarați și bronșitici cronici, mișcările ciliare cît și reflexul de tuse sînt diminuate. Flora aspirată se înmulțește și infectează bronhiolele terminale și alveolele.

2. *Imunoglobulinele* de mucoasă constituie un alt mecanism de apărare al mucoasei bronhice. IgA sînt prezente în mare concentrație în mucoasa faringo-traheo-bronșică. Această imunoglobulină oferă protecție deoarece aglutinează bacteriile care sînt eliminate prin mișcările cililor și reflexul de tuse.

IgG sînt prezente în mucoasa bronhiilor lobare segmentare, subsegmentare și bronhiolelor terminale. Asigură apărarea antibacteriană prin aglutinare ușurînd opsonizarea și fixarea complementului seric. Prin fixarea C_3 se eliberează factori chemotactici pentru neutrofile și macrofage, care cu ajutorul enzimelor lizozomale distrug microbii. Sinteza de IgA și IgG este scăzută la persoanele de grup sangvin A II și OI și de asemenea la alcoolici și tarați.

3. *Macrofagele alveolare* sînt celule mobile care străbat epiteliul alveolar și asigură prin fagocitoză distrugerea microbilor ajunși la acest nivel. Cînd virulența microbilor este mare și terenul tarat, capacitatea lor de apărare este depășită.

4. *Limfocitele și subpopulațiile limfocitare* coordonează apărarea umorală și celulară. Sub acțiunea interleukinei I eliberată de macrofage, LT_4 stimulează producția de anticorpi, potențînd apărarea umorală. Aceste celule fac parte din sistemul BALT (țesut limfatic anexat bronhiilor) situat în corion și submucoasa peretelui bronșic.

În P. cu *Streptococcus pneumoniae* infecția este produsă de 14 tipuri de pneumococi, cu mare frecvență fiind tipul 1, 2 și 3.

În P. pneumococică se instalează o stare de imunitate incompletă, pe fondul căreia reinfecția cu alte tipuri de pneumococ, poate produce o reacție inflamatorie. Așa se explică de ce P. segmentară se întîlnește la adultul tînăr cu o anumită putere de reacție imunitară, în vreme ce bronhopneumonia apare la copii, bătrîni și tarați a căror imunitate este redusă sau pierdută. Factorii predispozanți care scad puterea de apărare nespecifică și specifică sînt alcoolul, fumatul, terenul tarat, frigul și imunodeficiențele înnăscute sau cîștigate.

Anatomie patologică

Procesul inflamator de la nivelul alveolelor unui segment sau lob evoluează în patru faze care ne explică și stetacustica P.

În prima fază, exsudativă, apare un exsudat fibrinos care alipește pereții alveolari. În timpul inspirului prin deplisarea acestor pereți apare crepitantul de inducere. Pereții alveolari sînt îngroșați și hiperemiați. În faza a doua, *de hepatizație roșie*, apar în ochiurile rețelei de fibrină globule roșii și leucocite. Plămînul este de culoare roșie-brună ca ficatul și este indurat. *În faza de hepatizație cenușie*, plămînul este tot indurat și de culoare mai cenușie. Leucocitele lizează hematiile și fagocitează pneumococi. În ambele faze plă-

Scanned with OKEN Scanner

Pneumonii bacteriene : etiopatogenie

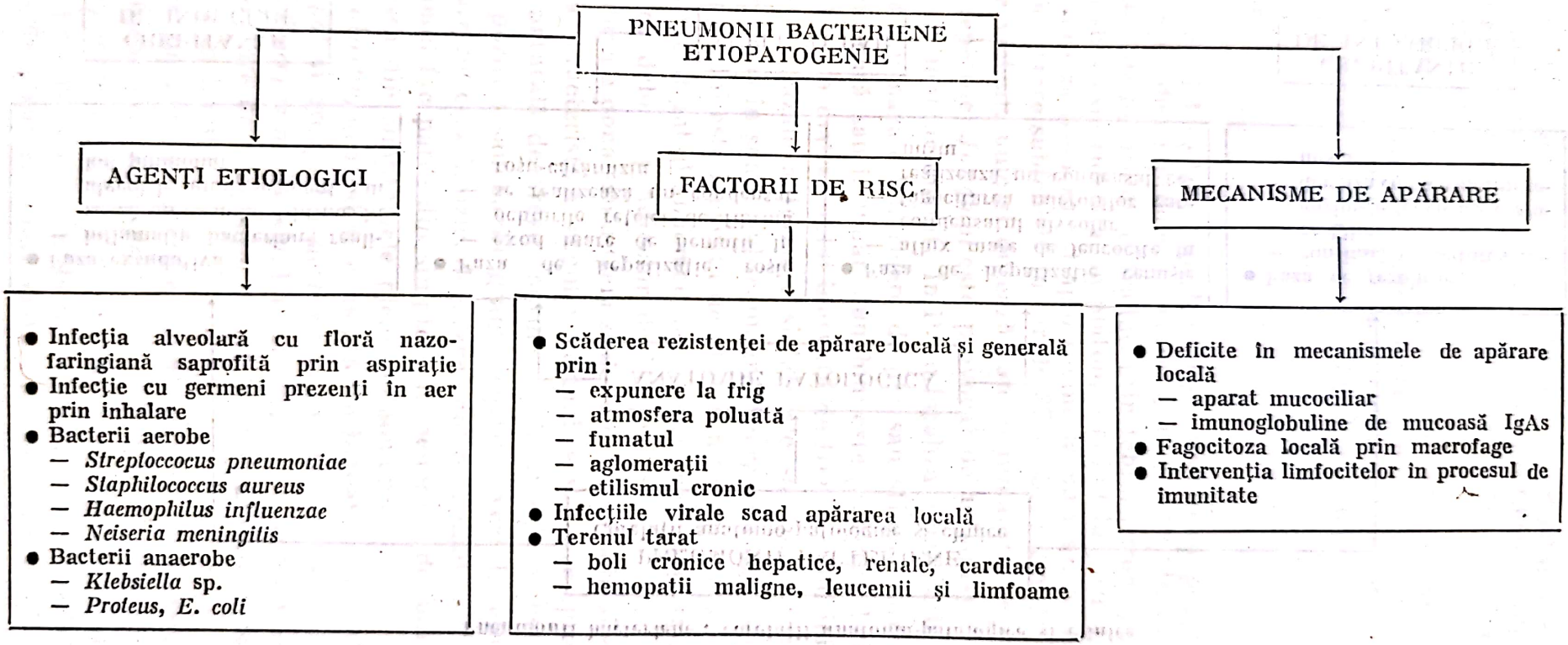

Scanned with OKEN Scanner

Pneumonii bacteriene : corelații anatomo-patologice și clinice

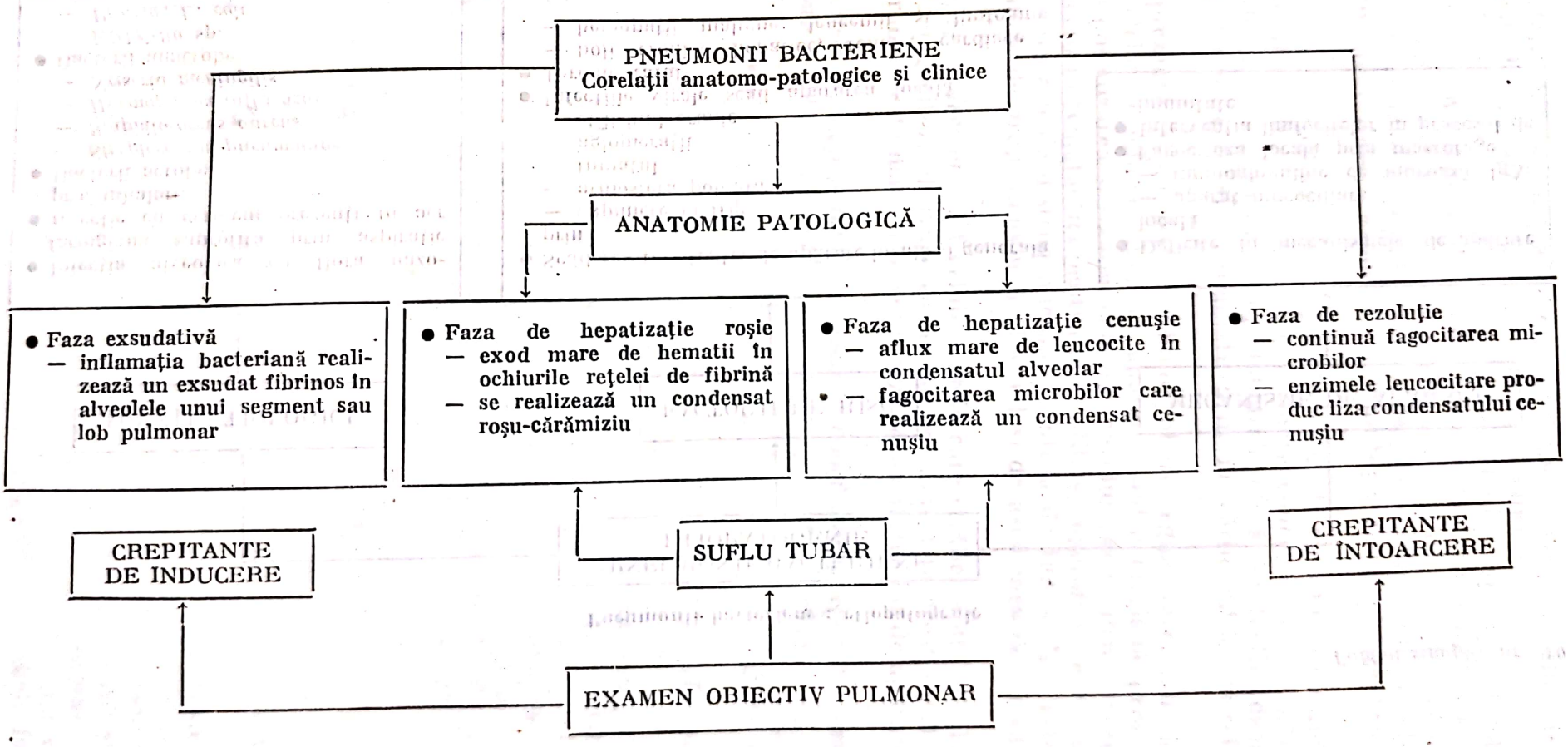

Scanned with OKEN Scanner

mînul fiind condensat se produce suflul tubar, iar crepitantele dispar. *În faza de rezoluție* enzimele lizozomale leucocitare lizează fibrina și distrug pneumococii. În inspir pereții alveolari pot fi deplisați și apar crepitantele de întoarcere care anunță vindecarea.

Dacă nu se instituie la timp un tratament adecvat, terenul are o slabă capacitate de apărare, hepatizația cenușie poate trece în hepatizație galbenă. Se distrug pereții alveolari și țesutul pulmonar distrus este înlocuit cu puroi. Este perioada de abcedare și transformare în abces pulmonar.

Tablou clinic

P. pneumococică debutează acut, brutal cu simptome generale de tip infecție acută, însoțite de simptome subiective și obiective pleuro-pulmonare.

Simptomele de infecție acută se traduc prin febră, frison, junghi și tuse cu expectorație. Febra este ridicată, în platou, oscilînd în jurul cifrei de 39°. Febra în platou durează 3—5 zile și apoi revine la normal. Numai bărbații și tarații pot avea o stare subfebrilă în jur de 37,4—37,5 grade.

Frisonul este violent, unic și durează cam o jumătate de oră. Mai rar apare frisonul în repetiție. *Junghiul* este provocat de inflamația pleurei din zona segmentului ori lobului afectat. În P. cu localizare bazală în segmentele paracardiac drept sau bazale anterioare drepte sau stîngi, durerea iradiază în fosa supraclaviculară sau în umăr. Junghiul este provocat de iritația pleurei din zona centrală a diafragmului inervată de frenic. Cînd inflamația interesează segmentele bazale anterioare și laterale sau posterioare, durerea iradiază în abdomen ori în spate, subscapular. Pleura diafragmatică din zona periferică a diafragmului este inervată de ultimii nervi intercostali care inervează peretele anterolateral al abdomenului și peritoneul parietal. Așa se explică pneumonia cu debut apendicular de la tineri.

Tusea apare după a doua sau a treia zi de la debutul bolii și este însoțită adesea de o spută caracteristică, ruginie, cărămizie sau hemoptoică. Este o biopsie alveolară naturală deoarece conține celule alveolare, hematii, leucocite și coci gram pozitivi sau bacili gram negativi (vezi la etiopatogenie). Sputa are o culoare roșie-cărămizie, deoarece conține hematii și hemoglobină.

Febra și frisonul fac parte din simptomele generale de ordin infecțios iar junghiul și tusea din simptomele pleuropulmonare.

La examenul obiectiv, general se constată un bolnav *febril, astenic, adinamic care zace în pat* și are *pielea fierbinte* și *faciesul vulturos*. Este *dispneic* și prezintă deseori *herpes nazolabial*. La alcoolici și la bătrîni se poate observa delirul sau o stare de prostrație astfel încît datele anamnestice pot fi obținute numai de la familie.

Semnele fizice pulmonare sînt ale condensatului pulmonar, traduse la percuție și auscultație prin *matitate, raluri crepitante de inducere, suflu tubar* și apoi *raluri crepitante de întoarcere*. Matitatea (submatitatea) din P. lobului inferior se percepe numai la baza toracelui, *lăsînd axila liberă*, fapt care o deosebește de pleurezie unde matitatea *urcă spre axilă*.

Scanned with OKEN Scanner

Semnele fizice — matitate, submatitate, crepitante și suflu tubar sînt localizate în raport cu lobul afectat. Astfel în *P. lobului inferior*, matitatea, suflul tubar și ralurile se află la baza toracelui ; în *P. lobului mediu*, matitatea, suflul tubular și ralurile se descoperă în axilă sau paracardiac, iar în *P. lobului superior* matitatea, suflul tubar şi ralurile crepitante, se percep în spațiul interscapulo-vertebral, în fosele subclaviculare ori în vîrful axilei.

Semnele cardiovasculare sînt importante deoarece boala se află la plămîn și *pericolul este la nivelul cordului și vaselor.* Bolnavii pot face colaps cînd tensiunea arterială scade și pulsul devine filiform. În formele grave pot prezenta *semne de miocardită acută, toxiinfecțioasă,* traduse prin *tahicardie* sau *ritm de galop, dispnee* și *cianoză.*

În mod obișnuit din partea cordului se constată tahicardie iar pulsul este în jur de 100—110 bătăi/minut. Scăderea febrei și prezența unui puls filiform și a unor zgomote tahicardice, asurzite indică un prognostic sever și anunță colapsul.

Semne de laborator

Semnele de infecție sînt : VSH care este moderată sau mult crescută și hemoleucograma care arată o *leucocitoză* care oscilează între 10 000 și 20 000 elemente pe mm³. În formula leucocitară predomină polinuclearele, unele conțin granulații mari care reprezintă lizozomi care ajută la fagocitoza microbilor. *La bătrîni,* leucopenia comportă un prognostic sever.

Fig. 11. Pneumonie lob mediu (colecția conf. dr. A. Bondari).

În *ser și urină scad sodiul și clorul* care sînt transferate la nivelul procesului pneumonic. Din cauza scăderii clorurilor poate să apară retenția de azot la care contribuie și colapsul.

Hipoxia sangvină se datorește perfuziei cu sînge a zonei pneumonice, zonă neventilată care favorizează apariția șuntului dreapta-stînga și explică dispneea.

Examenul bacteriologic al sputei a fost arătat mai sus la etiopatogenie.

Examenul radiologic al cutiei toracice confirmă existența și localizarea topografică a P. (fie segmentită, fie lobită). Acest examen este absolut necesar în *formele centrale* în care lipsesc semnele fizice auscultatorii. În clișeul de față apare o *opacitate triunghiulară cu vîrful spre hil și baza la peretele costal* (fig. 11). Clișeul de profil este necesar pentru a stabili localizarea exactă a P. (fig. 12, 13).

Scanned with OKEN Scanner

Fig. 12. Pneumonie lob mediu — profil (colecția conf. dr. A. Bondari).

Fig. 13. Pneumonie tipică — segment axilar lob superior drept (colecția conf. dr. A. Bondari).

Forme clinice

În afară de forma clasică, în raport cu vîrsta, terenul, capacitatea de apărare și agentul etiologic se descriu mai multe *forme clinice particulare.*

P. bătrînilor se caracterizează prin discreția semnelor generale și pulmonare. Bolnavul devine apatic, adinamic, febra nu depășește 37,5. Este deshidratat, are limba uscată, pulsul slab și poate muri în colaps, dacă nu se intervine rapid.

P. alcoolicilor este zgomotoasă și alarmantă prin prezența tulburărilor neuropsihice. Bolnavul prezintă delir, halucinații, tremurături și agitație. Dacă nu se aplică medicația cu antibiotice la timp moare în colaps.

Bronhopneumonia (B.P.) nu mai este individualizată azi ca o boală diferită, fiind socotită o formă particulară, *gravă* de P. în funcție de *agentul microbian și terenul pe care evoluează.* Boala se întîlnește mai ales la *copii, bătrîni și tarați,* la care starea de imunitate este redusă. Infecția bronhoalveolară este generată de streptococul auriu, *Haemophillus influenzae* și mai rar de orice tip de pneumococi.

Debutul nu este brutal, ci mai puțin zgomotos. *Febra* crește în 2—3 zile, este neregulată, *frisoanele sînt repetate* iar starea generală se *alterează treptat.* Semnele fizice descoperite sînt *ralurile crepitante, subcrepitante* amestecate cu *raluri uscate,* toate *diseminate* și *schimbătoare de la o zi la alta. Nu pot fi puse în evidență zone de submatitate sau matitate* și *nu se percepe suflul tubar.*

Scanned with OKEN Scanner

În bronhopneumonie *examenul radiologic* descoperă opacități nodulare neomogene, de mărimi și intensitate diferită, cu margini difuze care suferă modificări de la o zi la alta. Imaginile nodulare reprezintă infiltrate bronhoalveolare în diverse stadii de evoluție : unele în stadiu exsudativ, altele supurate sau pe cale de rezoluție.

În P. stafilococică în focarele nodulare apar zone transparente cu caracter chistic numite pneumatocele. Cînd sînt situate în vecinătatea pleurei viscerale se pot sparge ducînd la pneumotorax.

În P. cu stafilococ și Haemophillus influenzae apar adesea exsudate pleurale vizibile radiologic și ecografic. Clinic se constată submatitate sau matitate în raport de cantitatea de lichid, iar la auscultație se atenuează sau dispar semnele condensatului.

În P. cu microbi anaerobi febra și alterarea stării generale se instalează treptat iar sputa este mucopurulentă. Examenul microscopic al sputei arată neutrofile și microbi gram negativi. Filmul toracic arată opacități neomogene localizate cu predilecție în segmentul posterior al lobului superior sau în segmentul superior al lobului inferior.

O altă formă particulară este *P. recurentă* a lobului mediu, care poate ascunde un *neoplasm bronșic*. În fața unui fumător înveterat cu P. repetate se impun imperios bronhoscopia, examenul citoexfoliativ al sputei, aspiratului bronșic cît și examenul bioptic.

Diagnostic pozitiv

Diagnosticul pozitiv se bazează pe semnele *generale de infecție, semnele fizice pulmonare* și *este confirmat de examenul radiologic și bacteriologic* al *sputei*. Pentru a susține un diagnostic de certitudine se impune enumerarea precisă a acestor date.

Diagnostic diferențial

Ridică probleme în formele particulare de P. Avem în vedere *P. virale, pleurezii, abcesul pulmonar* și *neoplasmul pulmonar* cît și *P. tuberculoasă, infarctul pulmonar* și *atelectazia* prin obstrucție bronșică *realizată de cancerul pulmonar*.

Diagnosticul diferențial cu *boli extrapulmonare* are în vedere *pielonefrita acută* care merge cu febră și durere toraco-lombară și tulburări de micțiune. *P. bazală cu debut apendicular* se poate confunda cu *apendicită acută* din cauza inervației comune a pleurei și peritoneului parietal.

Se subliniază cînd aplicăm *raționamentul deductiv* argumentele clinice și paraclinice care pledează pro și contra unei P. bacteriene sau susțin altă maladie (vezi capitolele respective).

Evoluție, complicații și prognostic

Sub tratamentul cu antibiotice, evoluția clasică caracterizată prin criza pneumonică a fost radical modificată. Febra, starea generală sînt influențate în bine timp de 4—5 zile, iar simptomele stetacustice dispar în 7—10 zile. Simptomele sînt influențate în bine numai peste 10 zile în formele particulare de P.

Scanned with OKEN Scanner

Pneumonii bacteriene : diagnostic clinic și complicații

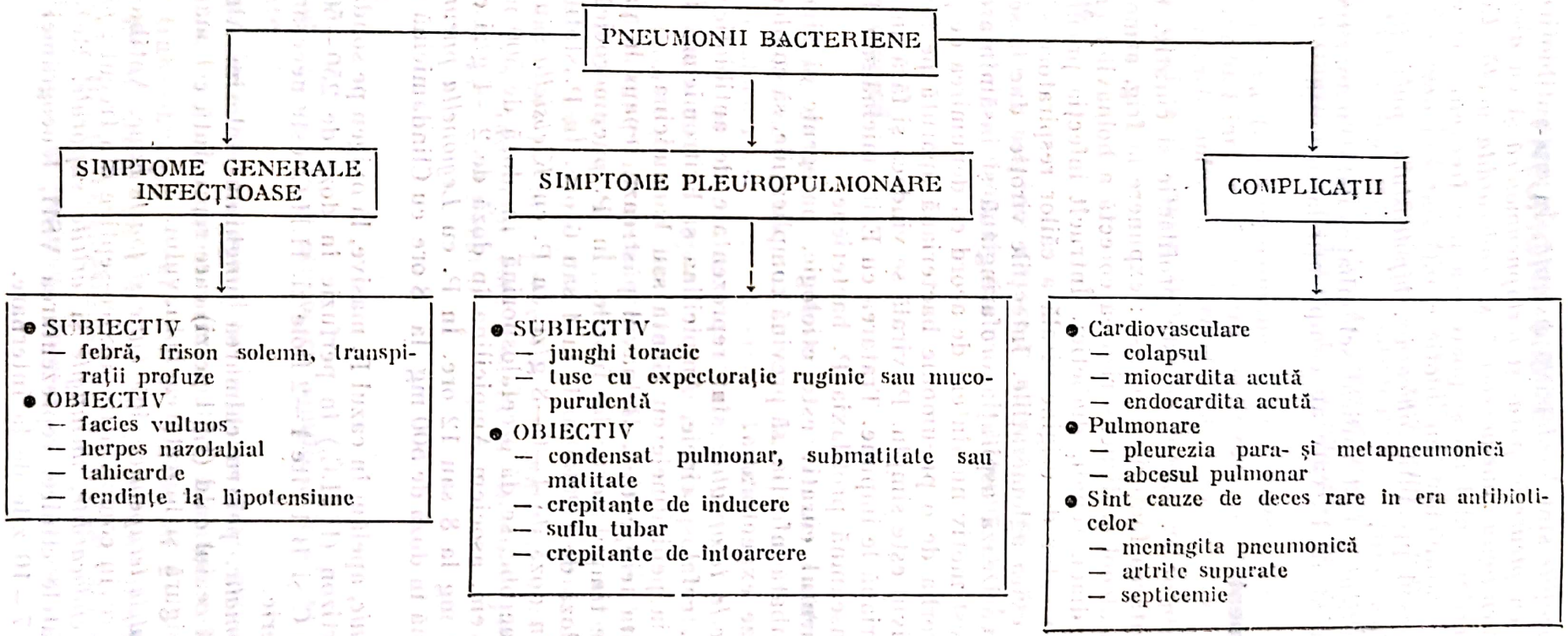

Scanned with OKEN Scanner

Complicațiile sînt *locale* și *la distanță*. În era antibioticelor ne mai întîlnim totuși cu *pleurezia para- și metapneumonică* și cu *abcedarea*, iar la distanță cu *meningita pneumococică și endocardita acută*. *Colapsul* reprezintă pericolul periferic al bolii și poate cea mai frecventă complicație întîlnită astăzi cînd tratamentul antibiotic a întîrziat sau doza este insuficientă. În colaps bolnavul prezintă *tahicardie, hipotensiune, puls filiform, cianoză periferică și oligoanurie*.

Prognosticul a fost radical schimbat o dată cu apariția Penicilinei. Este totuși rezervat în P. care au complicații la distanță.

Tratament

Tratamentul P. bacteriene este profilactic și curativ. Cel **profilactic** se referă la evitarea factorilor de risc : expunere la frig, atmosfera poluată, renunțarea la alcool și dispensarizarea corectă a bolnavilor cronici : bronșitici, hepatici, cardiaci, renali, diabetici. Întrucît infecția pneumonică este favorizată de un catar de origine virală a căilor respiratorii superioare, grupele de risc vor evita aglomerațiile. Infecțiile virotice duc la scăderea puterii de apărare, favorizează aspirația orofaringiană și însămînțarea alveolelor.

Din acest motiv nu sîntem de acord cu denumirea de pneumonie mixtă, cînd este vorba de o pneumonie bacteriană apărută pe fond de pneumonie virală. Motivul este simplu, P. virală se vindecă și fără antibiotice, în vreme ce P. bacteriană le impune. Tratarea cu Eritromicină sau Tetraciclină a unei P. virale înseamnă profilaxia P. bacteriene.

Tratamentul curativ este etiologic, patogenic și simptomatic. Urmărește să combată infecția, să prevină complicațiile, să combată junghiul, febra și să ușureze expectorația.

Mijloacele terapeutice sînt reprezentate de antibiotice. De elecție sînt penicilinele, cefalosporinele, Ampicilina și Eritromicina. În P. cu anaerobi se pot asocia penicilinele cu Genta sau kanamicina.

Conduita terapeutică. Bolnavul păstrează repaus la pat cu dietă lactozaharată pe timpul perioadei febrile. În P. pneumococică primește Penicilina G în doză de 1 200 000 U la 4 sau 6 ore. În P. stafilococică apelăm la Oxacilină în doză de 4—6—8 g/zi. În P. cu *Klebsiella* sau *Haemophillus* sau bacterii anaerobe, se dă o cefalosporină în doză de 500 mg la 6 sau 8 ore. Dacă nu avem, asociem Ampicilina în doză de 2—4 g/zi cu Gentamicină în doză de 80 mg la 8 sau 12 ore. În P. cu *Legionella pneumophila* asociem o cefalosporină în doză de 500 mg la 8 ore cu Clindamicină în doză de 300 mg la 6 ore.

Patogenic, apelăm în cazul P. masive, la oxigen pe sondă, la Hemisuccinat de hidrocortizon (H.H.C.) în perfuzie în doză de 250—500 mg/zi. Asociem și vitamina C și B 1 cîte 1—2 fiole/zi. H.H.C. este necesar combaterii colapsului periferic.

Simptomatic, pentru calmarea junghiului folosim Algocalminul, iar ca expectorant ceaiul cald (1,5 l pe zi) care reprezintă cel mai bun expectorant deoarece asigură și hidratarea bolnavului.

Rezultatele terapeutice sînt *bune și foarte bune*. Antibioticele asigură vindecarea și previn complicațiile toxico-septice din trecut : *pleurezii, pericardite, miocardite, endocardite, meningite* și *artrite supurate*. Rezultatele sînt apreciate pe datele clinice, reprezentarea VSH, leucogramei și controlului radiologic la 7—10 zile de la internare.

Scanned with OKEN Scanner

PNEUMONII VIRALE

P. virale sînt infecții ale parenchimului interstițial provocate de o multitudine de virusuri cu tropism respirator : *myxovirusurile* (gripal A 1, A 2, Hong Kong B și C), *paramyxovirusurile* (paragripale A, B), *virusul sincitial respirator*, *adenovirusurile* (grupa 1, 2, 3 și 4), *enterovirusurile* (coxsackie A și B, *virusurile ECHO* cu tipurile 1—32). La acestea se adaugă *Chlamydiile* și *micoplasmele*.

P. virale au cîteva trăsături comune : *sînt transmisibile, rezistente la tratamentul cu Penicilină* iar pe plan clinic *realizează un contrast* între aspectul *radiologic, semnele pulmonare discrete și semnele generale de infecție virală*. Aceste trăsături le deosebesc fundamental de P. bacteriene.

Epidemiologie

Sînt boli epidemice cu răspîndire mare în anotimpul rece, în colectivități (școli, internate, cazărmi) și în marile aglomerații urbane, avînd o mare contagiozitate.

Anatomie patologică

Leziunile provocate de virusuri *interesează bronhiile și interstițiul pulmonar. Epiteliul bronhiilor* de calibru mic și mijlociu este tumefiat, edemațiat cu cilii distruși, pe alocuri necrozat. Interstițiul pulmonar este edemațiat și infiltrat cu macrofage care conțin corpusculi elementari (virusuri) și limfocite. *Alveolele* sînt edemațiate, congestionate și conțin o serozitate în care se află macrofage, limfocite și rare polinucleare. *În jurul bronhiilor segmentare*, subsegmentare și al bronhiolelor respiratorii se află un *infiltrat cu macrofage și limfocite. Mucoasa bronhiilor este congestionată*, cu cilii și mucoasa necrozată pe alocuri, fapt ce explică pe plan clinic catarul bronșic.

Pleura participă foarte rar prin prezența unei cantități mici de exsudat fibrinos al cărui răsunet radiologic este obstrucția sinusului pleural costodiafragmatic și clinic prin „ral-frecătură".

Tablou clinic

Cu toată varietatea agenților etiologici, simptomele P. virale sînt de obicei asemănătoare.

Debutul este insidios și mai rar brutal cu simptome de tip gripal. Bolnavul prezintă o *stare de curbatură* tradusă prin mialgii, artralgii, febră și catar rino-faringian sau traheo-bronșic. Febra crește treptat în 2—3 zile la 38°, sau chiar brusc la 39° în formele cu debut brutal. *Febra* este însoțită de mici frisonete și scade în 7—10 zile. Tusea este uscată, supărătoare și neproductivă. *Dispneea*, junghiul, cianoza și herpesul lipsesc, prezența lor semnalînd o P. bacteriană.

Scanned with OKEN Scanner

La examenul fizic se constată un *murmur vezicular înăsprit*, cîteva *raluri uscate* și *rare subcrepitante la baza toracelui.*

Forme clinice particulare. În raport cu etiologia ne reține atenția P. ornitozică (P.O.) și P. rickesttsiană (P.R.) sau febră Q. (febră de Queensland).

În P.O. provocată de Chlamydia columbi și psittaci, debutul este brusc, pseudogripal cu febră, cefalee, mialgii, artralgii și tuse uscată, chinuitoare. *Examenul fizic* este sărac, redus la un murmur vezicular înăsprit și cîteva raluri subcrepitante la baza plămînului. În formele severe cu prognostic rezervat apar manifestări nervoase. Bolnavul este apatic, adinamic, sau din contră prezintă o stare de agitație, neliniște și comă. Uneori bolnavii prezintă grețuri și vărsături, leucopenie și un exantem format din pete roz, realizînd forma tifoidă a P.O. (se confundă cu febra tifoidă). *Examenul radiologic* arată opacități liniare hilifuge, sau infiltrate nodulare difuze, neomogene și neregulate.

P.R. (febra Q) provocată de Coxiella burneti debutează brusc cu stare de curbatură însoțită de cefalee, febră și frisoane. Febra este neregulată și prelungită pentru 1—2 săptămîni, fiind însoțite de tuse uscată, dureri toracice și stare de astenie marcată. În *formele severe apar tulburări nervoase*, ca neliniște, stupoare, delir și comă. Uneori *întîlnim hepatomegalie, subicter.* Spre deosebire de alte rickettsioze exantemul lipsește.

Examenul radiologic este mult mai important pentru diagnostic decît analizele de laborator. Se caracterizează prin prezența unui infiltrat hiliofug sub formă de „mătură", de „evantai". Aceste umbre lineare se întind de la hili spre baze, uni sau bilateral. Reflectă infiltratul inflamator peribronșic, periseptal și perivascular. Mai rar ne întîlnim cu umbre neomogene, de slabă intensitate, rău delimitate, cu aspect reticular sau de sticlă mată.

Examene de laborator

Numărul eritrocitelor este normal sau scăzut, prezența unei leucocitoze de peste 10 000 sugerează o P. bacteriană. *Formula leucocitară* arată în faza de convalescență o limfomonocitoză relativă. VSH este crescută dar rar depășește 50 mm/oră.

Examenul sputei arată prezența unui număr redus de leucocite și floră banală.

Pentru diagnosticul etiologic se apelează la *reacții serologice* cum sînt reacțiile de aglutinare, de fixare și neutralizare a complementului. Pentru a putea fi luate în considerație titrul lor trebuie să fie crescut de 4—5 ori. Testele serologice se fac în paralel pe două probe de ser sangvin recoltate la interval de 12 zile.

Crioglobulinele sînt prezente la 50% cu P cu *Mycoplasma pneumoniae* (agentul Eaton). *Izolarea agentului patogen* se face prin tehnici speciale, prin culturi pe țesuturi sau prin inoculare la cobai.

Ancheta epidemiologică este necesară și utilă în ornitoză și febra Q. *În ornitoză* infectarea omului se face prin inhalarea prafului contaminat cu *excremente de păsări, ovine, caprine, bovine care conțin virusuri.* Se întîlnește des la *crescătorii de papagali* și *la personalul din fermele avicole și crescătorii de animale.*

Scanned with OKEN Scanner

În febra Q. infectarea se face fie prin inhalarea prafului care conține *excremente ae căpușe*, fie prin ingestia de *lapte crud* sau *manipularea de piei care provin de la animale infectate.*

Diagnostic pozitiv

Se bazează pe *curbatura* de tip gripal, tusea seacă și *contrastul* între semnele *fizice pulmonare* minore și *examenul radiologic.* Diagnosticul etiologic are la bază *creșterea titrului reacțiilor de aglutinare, fixare a complementului seric* (R.F.C.). *Ancheta epidemiologică* se impune în cazul P. cu mycoplasme, ornitozei și febrei Q.

Diagnostic diferențial

P. virale trebuie deosebite de *P. bacteriene* unde stetacustica bogată și examenul radiologic caracteristic impun diagnosticul. Se mai are în vedere *tuberculoza pulmonară* care se localizează la vîrfuri, IDR la PPD este pozitivă și examenul radiologic arată infiltratul tuberculos sau o cavitate subclaviculară. Nu uităm nici *neoplasmul pulmonar* care începe în hil prin tuse persistentă, hemoptizie, fenomene paraneoplazice. Examenul bronhoscopic cu biopsie și aspirat bronșic pentru examen citoexfoliativ asigură diagnosticul.

Evoluție, complicații și prognostic

P. virale sînt benigne, făcînd excepție formele grave de gripă, ornitoză și febră Q. care pot fi letale la 10—20% din bolnavi. În general, evoluția și prognosticul sînt favorabile. P. virale se pot complica prin suprainfecție bacteriană și conduce la P. bacteriană. P. cu mycoplasme se pot *complica* cu *anemie hemolitică* cu *anticorpi la rece și fenomene Raynaud.* În convalescență se cercetează *testul Coombs* care poate fi pozitiv.

Ornitoza și febra Q. se pot complica cu o tromboflebită, pancreatită și orhiepididimită.

Tratament

Este profilactic și curativ. **Profilaxia specifică** este posibilă numai în cazul gripei și adenovirusurilor; se face cu vaccinuri specifice. **Tratamentul curativ** este patogenic și simptomatic. Se combate febra cu Aspirină, Indocid în doză de 3 tablete/zi. Se asigură o bună hidratare cu ceaiuri calde asigurînd un repaus la pat pentru 7—10 zile.

P. virale *nu sînt sensibile la antibiotice*; se aplică totuși pentru a *preveni suprainfecțiile*, tratament cu Tetraciclină în doză de 4 g/zi sau Eritromicină în doză de 2 g/zi. În formele severe (gripală, ornitoză, psitacoză, febra Q.), se poate asocia Prednisonul ca antiinflamator în doză de 30—60 mg/zi, timp de 7—12 zile.

Rezultatele terapeutice sînt bune. Acest tratament contribuie și la prevenirea complicațiilor. Sînt apreciate pe criterii clinice iar imaginea radiologică poate persista cîteva luni.

Scanned with OKEN Scanner

Tablou sinoptic nr. 13

Pneumonii virale : etiopatogenie, leziuni anatomice, clinică și tratament

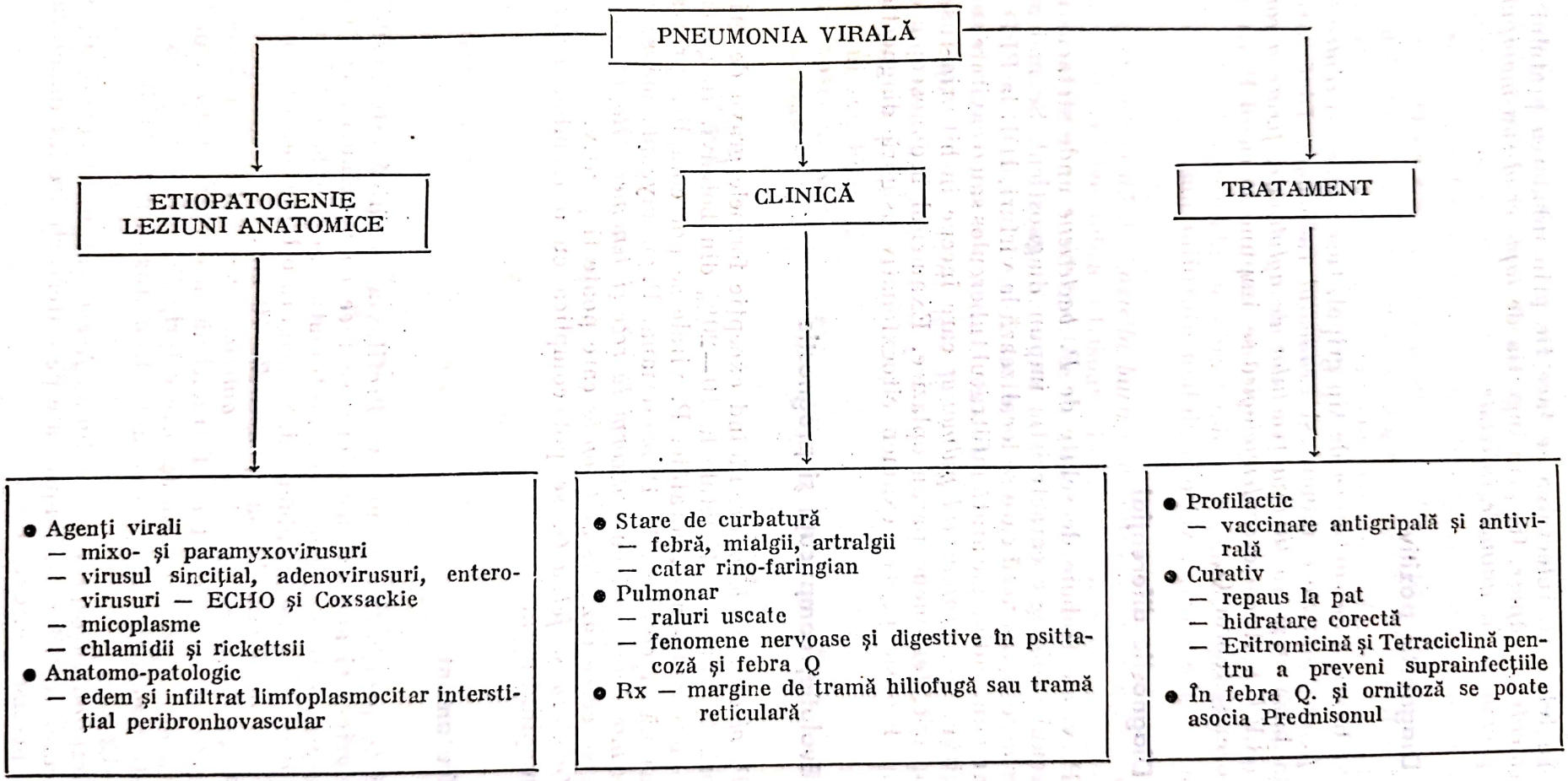

Scanned with OKEN Scanner

BOLILE PLEUREI

Pleura poate fi afectată în cursul a numeroase boli, pe care le menționăm în ordinea incidenței maximale:

— *boli pulmonare și mediastinale*: tuberculoza pulmonară, pneumonii bacteriene, cancer bronhopulmonar, limfoame maligne cu debut mediastino-pleuro-pulmonar, infarctul pulmonar și obstrucții ale canalului toracic;

— *boli de colagen* — lupusul eritematos diseminat, poliartrita reumatoidă, reumatismul articular acut;

— *boli virale:* pneumonii virale, pleurodinia cu virus Coxsackie;

— *boli cardiovasculare:* hidrotoraxul din insuficiența cardiacă;

— *boli ale organelor subdiafragmatice:* abces subfrenic, ciroza hepatică, neoplasm hepatic, pancreatita acută, sindrom Demons-Meigs, neoplasm de mare tuberozitate gastrică.

— *Hipoalbuminemia* din ciroză și sindromul nefrotic determină hidrotorax;

— *Mezoteliomul pleural* este un cancer primitiv pleural.

În cadrul acestor boli se realizează pleurezii cu *exsudate* ori *transsudate* (insuficiența cardiacă, ciroza hepatică, sindromul nefrotic), revărsatul lichidian ocupînd marea cavitate pleurală dreaptă sau stîngă.

Fiziopatologie

Pleura viscerală și parietală formează o membrană continuă care închide un spațiu virtual în care se află o mică cantitate de lichid. Această lamă fluidă asigură prin adezivitate solidaritatea celor două foițe pleurale cît și alunecarea lor în timpul mișcărilor respiratorii.

Lichidul pleural este *filtrat* la nivelul capilarelor din pleura parietală și *reabsorbit* la nivelul capilarelor din pleura viscerală. Capilarele pleurei parietale aparțin *marii circulații* unde presiunea hidrostatică (P.H.) este de 30 mmHg iar capilarele pleurei viscerale aparțin *micii circulații* unde P.H. este de 11 mmHg. Datorită unei diferențe de presiune de 19 mmHg, acest lichid este dinamic, se mișcă dintr-un sector în altul.

Transsudatul survine cînd apar tulburări în P.H. și presiunea coloid-osmotică (P.C.O.). Astfel în *insuficiența cardiacă* crește P.H. în circulația sistemică cît și în mica circulație datorită stazei pulmonare. Lichidul se filtrează și nu se mai resoarbe. În *hipoalbuminemia* din ciroze și sindromul nefrotic scăzînd P.C.O. lichidul filtrat în pleura parietală nu mai poate fi resorbit în pleura viscerală și apare transsudatul.

În procesele *inflamatorii și neoplazice* se produc importante perturbări la *permeabilitatea capilarelor* de ambele părți ale pleurei, fapt ce explică apariția exsudatului pleural.

Scanned with OKEN Scanner

Limfaticele diafragmatice și ale pleurei bazale drenează proteinele. Așa se explică apariția exsudatului sau transudatului în ciroza și carcinomul hepatic.

Limfaticele pleurei viscerale au rol în drenajul lichidului filtrat în canalul toracic. În caz de obstrucția canalului toracic și limfaticelor pulmonare (carcinom bronhogen și limfom malign) apare chilotoraxul. Lichidul pleural este lăptos și conține între 1—4 g % grăsimi.

PLEURITA USCATĂ

Este o inflamație caracterizată prin prezența unui exsudat fibrinos la nivelul foițelor pleurale fără să fie însoțită de un revărsat lichidian.

Etiologic. Pleurita uscată este provocată de virusul Coxsackie sau apare ca simptom care însoțește o boală pulmonară : pneumonie bacteriană, abces pulmonar, infarct pulmonar ori bronșiectazie. De asemenea poate să preceadă apariția unei pleurezii exsudative tuberculoase.

PLEURODINIA (BOALA DIN BORNHOLM)

Este provocată de virusul Coxsackie, virus cu tropism muscular și pe seroase (pleurală, meningeală, pericardică). Boala debutează acut gripal, cu febră și dureri mari musculare la nivelul cutiei toracice și abdomenului. Din acest motiv a fost numită de marinarii din Bornholm și „gripa diavolului". La examenul fizic se constată o frecătură pleurală sau pleuro-pericardică. Datorită hipertoniei mușchilor abdominali, bolnavii prezintă o falsă apărare musculară care poate să ducă la intervenții nejustificate. Examenul radiologic poate arăta o diminuare a excursiilor diafragmului sau opacifierea sinusului costodiafragmatic.

Diagnostic pozitiv

Se stabilește pe date clinice și epidemiologice, boala avînd apariție endemică. Diagnosticul de certitudine este oferit de reacția de fixare a complementului seric și de titrul ridicat al anticorpilor specifici în ser, în perioada convalescenței.

Tratament

Este simptomatic și patogenic. Necesită repaus la pat, hidratare cu ceaiuri calde. Durerile se combat cu Algocalmin iar infecția virală cu Indocid, Tetraciclină și la nevoie Prednison în doză de 30—40 mg/zi. Prednisonul este indicat în formele complicate cu pericardită, meningoencefalită și orhiepididimită.

Scanned with OKEN Scanner

PLEUREZIA TUBERCULOASĂ

Este o inflamaţie specifică, însoţită de revărsat lichidian şi determinată de bacilul Koch. La noi I. N a n u M u s c e l a fost cel care a pus în evidenţă bacilul Koch în lichidul pleural.

Etiopatogenie

Pleurezia serofibrinoasă tuberculoasă (P.S.T.) apare la orice vîrstă dar mai ales la tineri între 15 şi 35 ani cu incidenţă egală pe vîrste. Factorii de risc sînt frigul, contactul şi terenul tuberculos sau tarat (diabet zaharat).

P.S.T. apare în cele trei momente de evoluţie a tuberculozei. Cel mai des apare *în faza primară (primoinfecţia)* ca o reacţie hiperergică a seroasei pleurale la însămînţarea cu b.K. Contaminarea are loc probabil prin limfaticele pleurei interscizurale drepte care au legături cu ganglionii hilari ce fac parte din complexul primar tuberculos. Acest mecanism ar explica localizarea frecventă a P.S.T. în cavitatea pleurală dreaptă. *În faza secundară* pleura este infectată prin diseminare hematogenă a b.K. cînd poate să realizeze poliserozite, meningite sau pericardite. Foarte rar apare *în stadiul unei tuberculoze pulmonare declarate*, însămînţarea avînd loc prin contiguitate sau prin vasele limfatice pulmonare.

Anatomie patologică

P.S.T. afectează în ordine : cavitatea pleurală dreaptă (60%) apoi stînga (38%) şi mai rar (2%) ambele cavităţi. Foiţele pleurale sînt congestionate, acoperite cu depozite de fibrină. Prezintă pe suprafaţă tuberculi miliari sau mai mari formaţi dintr-un centru necrotic în jurul căruia se află celulele epiteloide şi un bogat infiltrat limfocitar.

Tablou clinic

Debutul P.S.T. este *lent*, insidios cu fenomene de impregnaţie bacilară : astenie, adinamie, scăderea în greutate, inapetenţă, stare subfebrilă şi transpiraţii nocturne. Mai rar debutul este *brusc* cu febră mare, frisoane şi dureri toracice. Durerea de la baza toracelui dispare o dată cu acumularea lichidului pleural.

În perioada de stare, bolnavul este astenic, transpirat, se plînge de tuse seacă şi dispnee de efort. Cînd cantitatea de lichid este foarte mare şi colabează plămînul, dispneea este prezentă şi în repaus.

La examenul local se constată prezenţa sindromului lichidian. Mişcările respiratorii sînt diminuate iar vibraţiile vocale şi murmurul vezicular diminuate, sau absente, de partea hemitoracelui bolnav. La percuţie aflăm o submatitate la bază sau o matitate lemnoasă care urcă spre axilă, caracter care

Scanned with OKEN Scanner

Fig. 14. A — Pleurezie masivă stîngă cu deplasare de mediastin (colecție conf. dr. A. Bondari) ;

o deosebește de matitatea din pneumonia bazală. La limita superioară a matității se poate auzi un suflu pleuretic dulce, voalat, cu tonalitate ridicată în expir. Cînd pleurezia ocupă pleura stîngă și volumul lichidului depășește 750 ml, dispare spațiul Traube.

Cînd lichidul este în cantitate mare provoacă colabarea plămînului spre hil, reduce capacitatea sa de expansiune inspiratorie, împinge mediastinul spre partea sănătoasă, reduce capacitatea respiratorie și determină dispneea de efort și repaus. În asemenea situații se indică evacuarea unui litru de lichid în scop terapeutic.

Examenul radiologic arată o opacitate omogenă, densă care ocupă baza toracelui, a cărei limită superioară desenează curba Damoiseau. În pleureziile masive tot hemitoracele bolnav este opac iar mediastinul împins în partea opusă. Radiografia poate să pună în evidență infiltratul subclavicular sau calcificări ganglionare hilare (fig. 14 A).

Examenul lichidului pleural face diferențierea între un exsudat și transsudat. Lichidul obținut prin puncție este serocitrin, limpede sau sero-hemoragic. Caracterele biochimice și citologice rezultă din tabelul nr. 4.

Tabel nr. 4

Parametrii biologici, chimici, citologici și imunologici în exsudatele pleurale

Parametrii biologici	Exsudat	Transsudat
Densitate	> 1 018	< 1 018
Proteine	> 3 g ‰	< 3 g ‰
Rivalta	++	–
Glucoză	< 50 mg %	50 mg %
LDH	> 200 U.I.	< 200 U.I.
Raport LDH pleural/ LDH seric	> 0,6	< 0,6
Amilaze	prezent în P. din pancreatita acută	
Examen citologic	În raport cu cauza : limfocite, neutrofile, celule neoplazice	rare celule endoteliale, rare limfocite
Factori antinucleari Waaler Rose Complement C_3C_4	prezent ↘ pozitiv → În colagenoze scăzut ↗	

Scanned with OKEN Scanner

Examenul citologic din sedimentul lichidului pleural dă indicații relative asupra naturii bolii. În *P.S.T.* se constată numeroase limfocite, în *P. purulente* un număr mare de neutrofile cu nucleu picnotic degenerat ; în *P. din RAA* celule endoteliale cu citoplasmă acidofilă. Eozinofilele în număr mare apar în *P. din boala Hodgkin, în sindromul Löffler, poliarterita nodoasă.*

În 50% din *P. neoplazice* se pun în evidență celule caracteristice care pot fi confundate cu celulele endoteliale care au stat mult în cavitatea pleurală.

Hematiile în număr mare (peste 10 000/mm³) se găsesc în neoplasm și infarcte pulmonare.

Examenul bacteriologic al lichidului pleural, executat direct pe frotiu și prin culturi este obligatoriu în orice lichid puriform. În P.S.T. se evidențiază b.K. prin cultură pe mediul Löwenstein, prin colorație Ziehl-Nielsen ori prin inoculare în glanda mamară la cobai.

Biopsia pleurală dirijată aduce informații în P. tuberculoasă și neoplazică.

I.D.R. la P.P.D. este pozitivă sau intens pozitivă, dar un test negativ nu exclude tuberculoza.

Analizele curente de laborator. Hemograma arată la începutul bolii o leucocitoză moderată cu neutrofilie, pentru ca în convalescență să fie înlocuită cu limfomonocitoză. VSH este moderat sau mult crescută, iar proteinele de fază acută sînt prezente.

Forme clinice particulare. Topografic ne întîlnim destul de rar cu pleurezii limitate, localizate datorită unui proces de cloazonare sau unor bride preexistente. Examenul radiologic precizează topografia lor.

P. parietală dă o matitate suspendată cu diminuarea vibrațiilor și murmurului vezicular. Examenul radiologic arată o opacitate omogenă de formă elipsoidă în contact cu peretele costal.

P. interlobară. Deoarece pleura interscizurală nu are contact cu pleura parietală, acestea nu dau dureri, deși clasic s-a descris durerea în eșarfă. Examenul fizic arată o matitate suspendată în partea mijlocie a axilei și anterior situată la peretele costal. Examenul radiologic de profil arată o imagine fuziformă, omogenă, bine delimitată, cu traiect oblic dinapoi-înainte și de sus în jos. Diagnosticul diferențial se face cu atelectazia lobului mediu, unde opacitatea are vîrful în hil.

P. diafragmatică este însoțită de dureri cu caracter frenic, datorită iritației pleurei din zona centrală a diafragmei inervate de nervul frenic. Durerea iradiază de-a lungul sternului în fosa supraclaviculară, la baza gîtului sau în umăr. Examenul ecografic le diferențiază de durerile provocate de abcesul subfrenic, unde poate exista o colecție pleurală de simpatie. Examenul radiologic arată o umbră semilunară deasupra hemidiafragmului respectiv. La stînga se descoperă mai ușor, deoarece umbra este separată de aerul din plămîn și camera cu aer a stomacului.

P. mediastinală ocupă partea supra- sau infrahilară, fie anterioară, fie posterioară a pleurei mediastinale. Evoluează cu dureri retrosternale și semne de iritație sau compresie mediastinală. Astfel bolnavii pot prezenta disfonie, tuse seacă, lătrătoare, disfagie, grețuri și vărsături. Examenul radiologic stabilește diagnosticul pe baza unor umbre în „bandă", în „ceas de nisip", în „echer". Alteori avem de-a face cu umbre triunghiulare cu vîrful în hil și baza la diafragm sau cu baza spre gît și vîrful spre hil. Umbrele sînt situate juxta-mediastinal sau juxta-vertebral. Diagnosticul diferențial se face cu procesele inflamatorii și tumorale ale mediastinului.

P. de simpatie este întîlnită în boli ale organelor subdiafragmatice cum sînt: *cancerul hepatic, cancerul de mare tuberozitate gastrică, abcesul subfrenic, abcesul hepatic, abcesul splenic și sarcomul splenic.*

Scanned with OKEN Scanner

Pleurezia tuberculoasă : etiopatogenie, tablou clinic, diagnostic pozitiv şi diferenţial

PLEUREZIA TUBERCULOASĂ

ETIOPATOGENIE

- Inflamaţie specifică a pleurei însoţită de exsudat
- Infectarea pleurei are loc în faza
  - primară a t.b.c. pe cale limfatică
  - secundară pe cale hematogenă
  - rar în faza terţiară pe cale limfatică sau contiguitate
  - pleura prezintă tuberculi miliari

TABLOU CLINIC

- Debut acut sau lent insidios
  - junghi toracic
  - semne de impregnare bacilară
- Sindrom lichidian
  - matitate, submatitate
  - murmur vezicular diminuat sau dispărut
  - suflu pleuretic
  - în colecţii mari are loc deplasarea mediastinului
- Forme clinice particulare
  - pleurezia parietală închistată
  - pleurezia interlobară
  - pleurezia diafragmatică
  - pleurezia mediastinală

DIAGNOSTIC POZITIV ŞI DIFERENŢIAL

- Examen lichid pleural
  - constante biochimice
  - examen citologic
  - inoculare la cobai
- Examen ecografic
  - decelează chiar 10 ml lichid în sinusul costo-diafragmatic
- Examen radiologic
  - opacitate omogenă
  - curbă Damoiseau
- *Diagnostic diferenţial*
  - Pleurezii — purulente
    — neoplazice
    — para- şi meta- pneumonice
    — boli de colagen
    — enzimatice
  - Mezoteliomul pleural
  - Transsudate pleurale
    — insuficienţa cardiacă
    — sindrom nefrotic
    — ciroză hepatică
  - Chilotorax şi pseudochilotorax
  - Hemotorax

Scanned with OKEN Scanner

Diagnosticul pozitiv

Se stabileşte pe baza simptomelor de impregnaţie bacilară şi a sindromului lichidian apărute la un bolnav care a avut un contact tuberculos; confirmarea este dată de examenul radiologic, examenul biochimic al lichidului de puncţie, de biopsia pleurală, depistarea b.K. în lichid, IDR la PPD intens pozitivă şi inocularea în glandele mamare la cobai (dezvoltă o matitate TBC în 2 săptămîni).

Diagnosticul diferenţial are în vedere pleurezia purulentă, pleurezia neoplazică, pleurezia para- şi metapneumonică şi transsudatele pleurale.

P. purulentă (empiemul pleural). Este secundară unui focar septic pulmonar, subdiafragmatic sau la distanţă. Astfel pneumonia, bronhopenumonia, abcesul pulmonar, infarctul pulmonar infectat şi cancerul bronhopulmonar infectat se complică cu pleurezii purulente. De asemenea supuraţiile subfrenice, septicemiile, osteomielita şi focarele septice de la nas, gît şi urechi pot determina pe cale hematogenă P. purulentă. Debutul este brusc, cu semne de infecţie bacteriană acută traduse prin: febră mare, stare generală alterată toxico-septică, junghi toracic şi frisoane în repetiţie. La puncţia pleurală se extrage lichid puriform sau purulent care în infecţiile cu bacili coli este urît mirositor. Însămînţarea pe medii de cultură identifică agentul patogen şi sensibilitatea la antibiotice.

P. neoplazică se întîlneşte între 50 şi 70 ani şi revărsatul pleural este însoţit de semnele impregnaţiei tumorale: tripla astenie, deficit ponderal marcat, durere tenace şi dispnee progresivă.

Lichidul pleural este serocitrin, serohemoragic sau hemoragic net, cu caracter de exsudat. *Examenul citologic* pune în evidenţă hematii, limfocite, granulocite şi celule cu caracter malign, cu nuclei mari, monstruoşi şi citoplasmă redusă, aşezate sub formă de „ciorchine de strugure".

În P. neoplazică secundară cancerul bronşic, bronhoscopia cu biopsie dirijată permite diagnosticul sigur şi precizează tipul histologic. P. neoplazică mai poate fi întîlnită în limfomul Hodgkin şi nonhodgkin şi în leucemiile acute. Biopsia ganglionară, medulară şi hemoleucograma aduc diagnosticul de certitudine.

Mezoteliomul (endoteliomul) pleural. Este o tumoră malignă, foarte rar întîlnită, determinată de degenerarea malignă a celulelor mezoteliale care intră în structura pleurei viscerale. Debutul este lent, insidios cu semne de impregnaţie tumorală, dureri toracice persistente şi apariţia unui exsudat pleural serofibrinos sau serohemoragic. Pleuroscopia descoperă o pleură lucioasă avînd pe suprafaţă muguri predominanţi, conopidiformi. Biopsia pleurală stabileşte diagnosticul de certitudine. O particularitate a cancerului primitiv pleural este extinderea rapidă la seroasa pericardică, la pleura de partea opusă şi peritoneu (fig. 14, B).

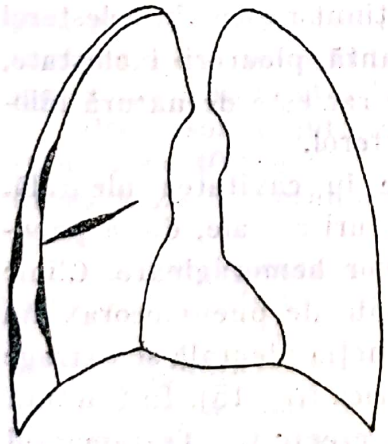

Fig. 14. B — Pleurezie neoplazică.

Sindromul Demons-Meigs constă în existenţa unui fibrom ovarian care secretă cantităţi mari de estrogeni şi progesteron care facilitează retenţia de lichide în seroasa pleurală, peritoneală şi pericardică. Este o tumoră hidratantă care reali-

Scanned with OKEN Scanner

zează clinic tabloul unei poliserozite. Ecograful evidențiază tumora ovariană și prezența lichidului la nivelul seroaselor. Este un transsudat care regresează după extirparea tumorii ovariene (proba terapeutică a tumorii benigne).

Colecțiile pleurale întîlnite în lupusul eritematos diseminat, în poliartrita reumatoidă, reumatismul articular acut sînt tratate la capitolele respective.

În pancreatita acută sub acțiunea enzimelor pancreatice apare un exsudat fibrinos la baza pulmonului drept, bogat în amilaze. Descoperirea rapidă a revărsatului pleural se face cu ajutorul ecografului, care aduce informații cu privire la modificările pancreasului.

ALTE BOLI ALE PLEUREI

Printre transsudatele pleurale amintim: hidrotoraxul, chilotoraxul, pseudochilotoraxul și hemotoraxul.

1. *Hidrotoraxul* este un transsudat lichidian serocitrin, provocat de creșterea presiunii hidrostatice sau scăderea presiunii coloid-osmotice în vasele pleurale.

În insuficiența cardiacă congestivă hidrotoraxul are la bază creșterea presiunii hidrostatice în vasele sistemice și ale micii circulații. Este însoțită de semnele unei leziuni valvulare, cardiopatii ischemice în fibrilația atrială, de hepatomegalie, edeme și, eventual, ascită.

În ciroză, în sindromul nefrotic, datorită hipoalbuminemiei, scade presiunea coloid-osmotică și lichidul pleural filtrat de pleura parietală, nu mai poate fi resorbit de pleura viscerală. Mai poate fi întîlnit în *mixedem,* în *denutriția gravă din stări carențiale* sau din *sindroamele de malabsorbție* și are la bază tot hipoalbuminemia.

2. *Chilotoraxul* rezultă din acumularea de limfă în cavitatea pleurală. Conține grăsimi în cantitate de 1—4 g %. Recunoaștem drept cauze tumorile mediastinale care comprimă sau invadează canalul toracic, un cancer bronșic cu limfangită secundară și mai rar limfangiomiomatoză congenitală.

3. *Pseudochilotoraxul* este un revărsat cu un conținut ridicat în colesterol și nu conține grăsimi. Apare în P. tuberculoasă trenantă, pleurezii închistate, în boli de colagen cu interesare pulmonară și foarte rar este de natură idiopatică. În sedimentul pleural apar cristale de colesterol.

4. *Hemotoraxul* constă în revărsarea de sînge în cavitatea pleurală. Este provocat de ruperea vaselor pleurale după fracturi costale, după pneumotoraxul spontan și apare mai rar în cadrul bolilor hemoragipare. Clinic bolnavul prezintă semnele traumatismului toracic sau ale pneumotoraxului la care se adaugă sindromul pleural și anemie. La puncția pleurală se extrage sînge curat iar clișeul toracic arată o imagine hidroaerică (fig. 15). În fractura costală închisă însoțită de hemotorax se pot palpa crepitații. Tratamentul aparține chirurgiei toracice.

Scanned with OKEN Scanner

Fig. 15. Hidropneumotorax (hemotorax puncționat) (colecția conf. dr. A. Bondari).

Evoluție, complicații și prognostic

P.S.T. are o evoluție benignă spre vindecare dacă se aplică la timp tratamentul cu tuberculostatice. Prognosticul este deci favorabil. În unele cazuri se vindecă cu defect prin apariția de simfize costo-diafragmatice, pahipleurite întinse cu fibrotorax consecutiv. Alteori, pahipleuritele se pot calcifica cînd apar pe radiografie sub forma unor noduli amorfi cu contur dințat, stelat sau ca niște placarde sub formă de scut sau platoșe. Pahipleuritele întinse însoțite de hidrotorax duc la insuficiență pulmonară restrictivă și în perspectivă la C.P.C.

Tratamentul P.S.T.

Este profilactic și curativ. Tratamentul *profilactic* are în vedere chimioprofilaxia antituberculoasă a grupelor de risc. Tratamentul *curativ* are în vedere aplicarea tuberculostaticelor majore pentru obținerea vindecării, evitarea sechelelor pleurale și a unei extinderi extrapulmonare.

Mijloacele terapeutice sînt reprezentate de măsurile igieno-dietetice, medicația tuberculostatică, antiinflamatoare nespecifice (Prednison) și simptomatice (Algocalmin, Fasconal, Codenal) și gimnastica respiratorie.

Conduita terapeutică se recomandă internare cu repaus la pat de 3—4 săptămîni, pînă cînd bolnavul devine afebril. Alimentația va fi variată, bogată în proteine cu înaltă valoare biologică și vitamine, aportul caloric fiind de 3 300 calorii. După 6 luni de repaus bolnavul își reia activitatea.

Se apelează la 3 tuberculostatice majore în schema 7/7 timp de 3 luni apoi 2 tuberculostatice în schema 2/7 timp de 6 luni. Dintre tuberculostaticele majore folosim în cura de atac Izoniazida 300 mg/zi, Sinerdol 600 mg/zi sau Etambutol 25 mg/kg corp/zi.

Prednisonul ajută resorbția exsudatului și previne sechelele pleurale. Se dă în doză de 40 mg/zi, doză care se scade treptat la 10—15 mg. Corticoterapia durează 2—3 săptămîni și se tamponează cu alcaline pentru protecție gastrică.

Junghiul pleural se combate cu Algocalmin, Fasconal sau Aspirină 2—3 tablete/zi, timp de 4—5 zile. Tusea se combate cu Codenal în doză de 3 tablete/zi.

Kinetoterapia constă în exerciții de gimnastică respiratorie cu durata de 5—6 minute de 3 ori pe zi. Constă în mișcări respiratorii profunde cu accent pe diafragmă, atît în inspir cît și în expir profund.

Rezultatele terapeutice sînt excelente asigurînd vindecarea și se apreciază prin urmărirea în dinamică a parametrilor clinici și paraclinici arătați la diagnostic. Controlul radiologic se face la externare și după 3—6 luni.

Scanned with OKEN Scanner

Tablou sinoptic nr. 13

Bolile pleurei — etiologie

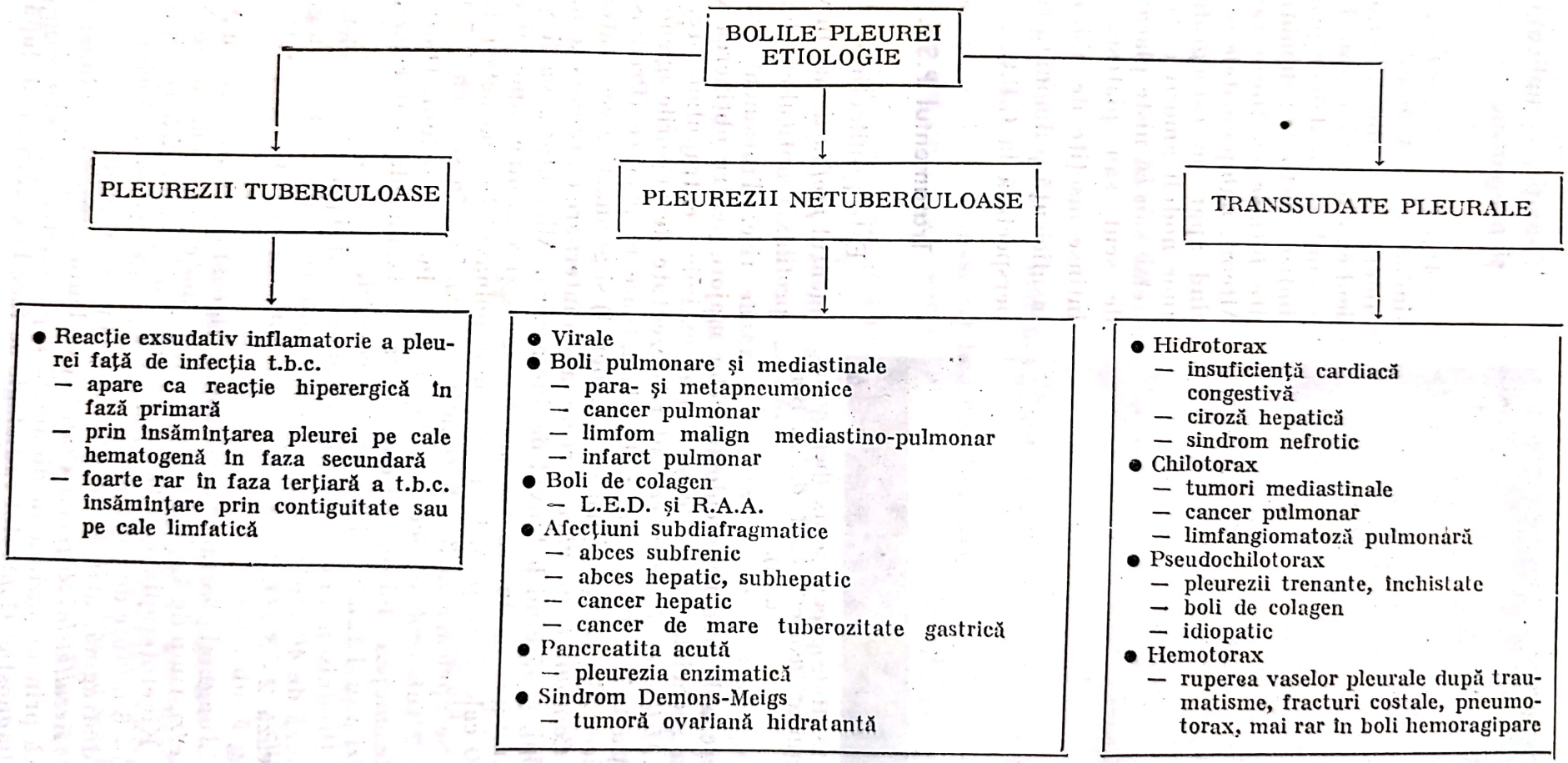

Scanned with OKEN Scanner

TUBERCULOZA SEROASELOR

Motivație : Considerăm că este logic să tratăm într-un singur capitol aceste localizări ale tuberculozei, deoarece medicul generalist și internistul trebuie să recunoască aceste suferințe în timp util și să dirijeze bolnavii către secțiile de boli contagioase sau interne pentru tratament adecvat.

Definiție

T.S. (tuberculoza seroaselor) reprezintă localizarea infecției tuberculoase la nivelul seroasei pleurale, meningeale, pericardice și peritoneale. Infecția specifică se traduce printr-un exsudat serofibrinos sau serohemoragic și coexistă frecvent cu tuberculoza pulmonară.

Întrucît pleurezia tuberculoasă are o frecvență ridicată față de tuberculoza celorlalte seroase, a fost tratată într-un capitol aparte.

MENINGITA TUBERCULOASĂ

Actualmente este mai frecventă la adulți decît la copii. Apare în perioada secundară a tuberculozei, însămînțarea meningelui cu b.K. are loc pe cale hematogenă. Bolnavul este purtătorul unui nodul apical, a unei adenopatii hilare sau a unei tuberculoze pulmonare stabilizate sau evolutive. Deci trebuie făcut bilanțul clinic în direcția unei tuberculoze pulmonare.

Anatomie patologică

Se caracterizează prin mici noduli specifici situați pe meninge și prin prezența unui exsudat fibrinos situat la baza creierului.

Tablou clinic

Debutul este lent, insidios, cu stare subfebrilă, astenie fizică, transpirații nocturne și scădere ponderală. Pe acest fond apare cefaleea puternică, însoțită de fotofobie și de vărsături în jet, fără efort (așa-numitele vărsături centrale). Bolnavul este agitat, neliniștit își poate pierde cunoștința.

La examenul fizic descoperim poziția de „cocoș de pușcă" sau de opistotonus. *Semnele de iritație* meningeală sînt prezente. *Semnul Kerning* arată că bolnavul culcat în pat nu se poate ridica în șezut cu membrele întinse. Poate

Scanned with OKEN Scanner

face această mișcare numai prin flectarea gambelor pe coapse. *Semnul Brudzinski* : la flectarea capului pe torace, bolnavul flectează automat gambele și coapsele. De asemenea, dacă bolnavului care stă în decubit dorsal i se flectează gamba și coapsa unui membru, reflex are loc flectarea celuilalt membru. Reflexele osteotendinoase sînt vii sau diminuate.

Unii bolnavi pot avea retenție sau pierdere involuntară de urină și mai rar de fecale.

Diagnostic pozitiv

Are la bază semnele de infecție bacilară și de iritație meningee. Confirmarea diagnosticului o dă puncția lombară care arată un lichid clar, care curge cu presiune. Conține albumine, triptofan. Glucoza și clorurile sînt scăzute. Sedimentul arată în jur de 1 000 leucocite/mm^3 din care peste 90% sînt limfocite.

Diagnostic diferențial

Are în vedere meningitele cu lichid clar produse de :

— virusuri cu ARN — poliomielitic, Coxsackie, ECHO, urlian, gripal și arbovirusuri — ;

— virusuri cu ADN — herpetic, vaccinal, adenovirusuri ;

— virusul rubeolic, al mononucleozei și limfocitozei infecțioase acute ;

— virusul coriomeningitei limfocitare și virusul meningitei multirecurențiale.

L.C.R.-ul este clar, în tensiune, conține pînă la 2 000 celule/mm^3, majoritatea mononucleare atipice, plasmocitoide sau limfocite tinere. Constantele biochimice nu sînt modificate ; glucoza, clorurile și albuminorahia sînt normale.

Tratament

Tratamentul trebuie aplicat rapid, apelînd la 3 tuberculostatice timp de 9 luni. Pînă la dispariția fenomenelor neurologice și digestive se preferă perfuzia cu 600 mg Sinerdol în 250 mg Glucoză 5% timp de 90 minute, fără a adăuga alte produse. Apoi se face după 8 ore o perfuzie cu 300 mg Izoniazidă și 600 mg Etambutol tot în Glucoză 5% timp de 60 minute. În cazurile severe cu fenomene nervoase și edem cerebral pe prim plan, se poate apela la cură scurtă cu Prednison pentru a preveni sechelele neurologice.

În continuare se face tratament pe cale orală timp de 3 luni cu 2—3 tuberculostatice zilnic (schema 7/7) și 6 luni cu 2—3 tuberculostatice, de 2 ori pe săptămînă (schema 2/7).

PERICARDITA TUBERCULOASĂ

Apare la un subiect care are contact tuberculos, antecedente de primoinfecție sau leziuni pulmonare active sau cicatriceale. Însămînțarea pericardului are loc pe cale hematogenă.

Scanned with OKEN Scanner

Anatomie patologică

Pe foițele pericardice se constată mici noduli albicioși de 1—2 mm și un exsudat fibrinos și mai rar serohemoragic.

Tablou clinic

Debutul este lent, insidios, cu semnele clasice ale impregnației bacilare la care se adaugă semnele tamponadei pericardice care poate evolua lent sau acut (vezi capitolul pericardite).

Epanșamentul pericardic este ușor de descoperit cu ecograful. *Puncția pericardului* executată numai în clinică sau spital permite examenul citologic și bacteriologic.

Constantele biochimice sînt similare cu ale L.C.R. Sedimentul arată peste 80—90% limfocite și rare celule mezoteliale. IDR la PPD este semnificativă cînd este intens pozitivă și mai ales flictenulară.

Cultura pe mediu Löwenstein este pozitivă numai la 25% dintre bolnavi.

Diagnostic diferențial, complicații, tratament

Diagnosticul diferențial se face cu pericarditele virale, din LED și cu cele neoplazice.

Complicația de temut este pericardita constrictivă.

Tratamentul trebuie aplicat precoce, după schema devenită clasică, timp de 3 luni 7/7, 6 luni 2/7, cu 2—3 tuberculostatice majore. În primele 5—7 zile se pot administra i.v., ca în cazul meningitei tuberculoase.

PERITONITA TUBERCULOASĂ

Apare în faza primară sau secundară a tuberculozei pulmonare. Inocularea peritoneului se face pe cale hematogenă de la un focar pulmonar, pe cale limfatică sau prin contiguitate de la o tuberculoză genitală sau pe cale limfatică de la ganglionii mediastinali ori mezenterici.

Anatomo-patologie

Pe peritoneul parietal și visceral se observă granulații albe de 1—2 mm, depozite și aderențe fibrinoase care aglutinează ansele intestinale și prezența unui lichid serocitrin și mai rar hemoragic. Ansele aglutinate dau la palpare impresia de false formațiuni tumorale.

Scanned with OKEN Scanner

Tablou clinic

Debutul este lent, insidios cu instalarea *semnelor de impregnație bacilară* și a *durerilor abdominale difuze*, însoțite de balonare. *Treptat* abdomenul proemină în volum prin *acumularea exsudatului peritoneal.* Se confundă cu ascita din ciroza hepatică, cu ascita neoplazică.

Uneori îmbracă *aspectul poliserozitei* cînd exsudatul peritoneal este însoțit de exsudat pleural și/sau pericardic. Realizează tabloul poliserozitei întîlnite în LED și în sindromul Demons-Meigs.

Diagnostic pozitiv

Diagnosticul de certitudine este oferit de analiza lichidului de puncție abdominală, IDR la PPD, examenul laparascopic, cultura pe mediu Löwenstein și inocularea în glanda mamară la cobai.

Ecografia pune în evidență exsudatul peritoneal. Caracterele citologice și constantele biochimice ale lichidului peritoneal sînt *similare* cu ale lichidului pleural, pericardic sau rahidian de natură tuberculoasă. *Pe plan imunologic* s-a constatat în lichidul peritoneal o creștere a limfocitelor T și o scădere a limfocitelor B. Acest lucru este valabil și pentru pleurezia bacilară.

Laparoscopia arată o *hiperemie* a peritoneului și prezența unor *granulații* albe, foarte mici, de 1—2 mm și *anse aglutinate* prin depozite fibrinoase. *Biopsia peritoneală* practicată sub controlul vizual pune în evidență *granulomul tuberculos.*

I.D.R.-ul are valoare cînd este intens pozitiv sau flictenular. Cultura pe medii Löwenstein nu pune totdeauna în evidență b.K.

Diagnostic diferențial

Are în vedere *ascita* din ciroză, din pericardita constrictivă, ascita neoplazică și *etiologia poliserozitei* arătată mai sus. Mai intră în discuție *peritonita spontană pneumococică* iar la femeia în plină viață genitală *peritonita localizată subhepatică* cauzată de o infecție genitală cu *Chlamydia trachomatis.* Debutează cu dureri în hipocondrul drept. Local se constată o sensibilitate marcată și o împăstare difuză simulînd un bloc vezicular sau o apendicită subhepatică. Acest tablou este cunoscut sub numele de sindromul Fitz-Hugh-Curtis atribuit unei peritonite gonococice. Diagnosticul este confirmat de laparoscopie care relevă o îngroșare a capsulei Glisson de unde pornesc aderențe hepato-parietale sub forma unor corzi de vioară. Cultura obținută prin recoltarea de exsudat în timpul intervenției chirurgicale sau laparascopiei a pus în evidență *Chlamydia trachomatis.*

Tratament

Tratamentul profilactic se referă la tratarea corectă a tuberculozei pulmonare sau cu localizare genitală. Cel curativ recurge cît mai precoce la schema cu 3 și 2 tuberculostatice majore pentru 3 și respectiv 9 luni. În primele 5—7 zile se pot administra i.v. după protocolul arătat la meningita și pericardita tuberculoasă.

Scanned with OKEN Scanner

Tripla asociere constă în *două bactericide* care sînt Sinerdolul (Rifampicina) și Hidrazida (Izoniazidă) și un *bacteriostatic* (Etambutolul). B.K. se divide în 20 de ore și de aceea cele trei medicamente se iau în priză unică, dimineața pe nemîncate. Etambutolul este suficient în primele 2—3 luni, după care se continuă cu cele 2 antituberculoase bacteriene. În formele febrile se poate apela pentru 7—14 zile la Prednison, aplicînd metoda palierului.

Izoniazida (H.I.N.) se prezintă sub formă de tablete de 0,05 g sau fiole injectabile 2,5%. Doza pentru 24 ore este de 10—15 mg/kg corp/zi.

Sinerdolul (Rifampicina) se află sub formă de capsule de 0,120 g; se dau 10—15 mg/kg corp/zi.

Etambutolul se prezintă în farmacii sub formă de comprimate conținînd 0,250 g substanță activă. Doza zilnică este de 40 mg/Kg corp/zi.

Reacțiile adverse provocate de tuberculostatice se întîlnesc la 30% din bolnavi și la 15% din aceștia reacțiile sînt grave și necesită sistarea medicamentului.

H.I.N. provoacă *polinevrite* și *leziuni hepatice.* De aceea necesită la început la 2 săptămîni apoi la 2 luni dozarea transaminazelor, a fosfatazei alcaline și bilirubinei. Fenomenele nervoase și leziunile hepatice se combat cu vitamina B1, B6 și respectiv polivitamine și Mecopar.

Sinerdolul dă reacții nedorite *după 3 luni* de folosire, *traduse prin febră, grețuri, vărsături și cefalee.* Rar poate provoca *hemoliză și blocaj renal.* Reacțiile nedorite se combat prin reducerea dozei, iar în cazuri grave se sistează și se înlocuiește cu un alt drog (Streptomicină sau Pirazinamidă).

Etambutolul este bine tolerat dacă nu se depășește doza de 30—40 mg/kg corp/zi. Provoacă *nevrite optice* cu scăderea acuității vizuale și perceperii culorilor. Impune control oftalmologic lunar, care comportă examenul F.O., vederea culorilor și cîmpul vizual. Cînd apar tulburări oculare se impune sistarea drogului și înlocuirea lui cu Streptomicină.

Rezultatele tratamentului tuberculostatic apreciate pe date clinice și paraclinice sînt bune și foarte bune. Ameliorarea stării generale, dispariția simptomelor de impregnare bacilară, scăderea VSH, dispariția lichidului la controlul ecografic sînt semne de bun augur.

Scanned with OKEN Scanner

PLEUREZIA PURULENTĂ ACUTĂ (P.P.A.)

P.P.A. (pleurezia purulentă acută) sau *empiemul pleural* este o inflamație cauză, nespecifică, caracterizată prin apariția atît a unui revărsat pleural purulent secundar unei infecții bacteriene pulmonare sau subdiafragmatice. Alteori apare ca o inflamație bacteriană prin însămînțarea pleurei pe cale hematogenă.

Etiopatogenie

Orice germen microbian poate fi implicat în producerea P.P.A. Cei mai des întîlniți sînt coli, streptococul, stafilococul, pneumococul, bacteroizi, proteus, perfringens. Pleureziile polimicrobiene pun probleme de adaptare a antibioticelor, în funcție de sensibilitatea germenilor.

Survin pe un *teren cu capacitate de apărare redusă:* denutriție, tarați cum sînt etilicii, diabeticii, hepaticii și cei care au carențe imunitare sau imunodepresie relativă.

Însămînțarea pleurei cu microbi se face de la un focar infecțios pulmonar subdiafragmatic sau de la distanță prin contiguitate, pe cale limfatică sau vasculară.

1. *Infecțiile bronhopulmonare* subiacente, cum sînt pneumoniile bacteriene, abcesul pulmonar, bronșiectazia și de ce nu, și infarctul pulmonar infectat sau cancerul pulmonar infectat, se pot complica cu P.P.A. Infectarea pleurei se poate face prin contiguitate sau fistulizarea focarului pulmonar în pleură.

2. *Supurațiile subdiafragmatice* pe cale limfatică pot infecta pleura. De asemenea, diseminarea pleurală poate să apară și într-o mediastinită acută provocată de perforația și infectarea esofagului, în cursul tentativelor de dilatație a stenozelor esofagiene.

3. În sfîrșit, *însămînțarea pleurei* poate să survină pe cale hematogenă de la furuncul, carbuncul, osteomielită sau un focar septic din sfera nasului, gîtului și urechilor sau genitală la femei (avort toxico-septic, piosalpinx).

Anatomie patologică

P.P.A. evoluează în trei faze.

În faza de difuziune pleura este edematiată, congestionată, acoperită pe alocuri cu false membrane. În pleură apare un lichid serocitrin puriform.

În faza de colecție apare un lichid gros purulent, mirositor în cazul infectării cu enterobacterii. În pleură apar pe alocuri ulcerații. În ambele faze examenul citologic al lichidului pleural pune în evidență numeroase leucocite cu nuclei picnotici și celule endoteliale descuamate și floră microbiană Gram pozitivă sau negativă.

În faza de închistare, colecția purulentă se delimitează prin cloazonare (formare de aderențe pleurale) în partea postero-bazală a plămînului.

Scanned with OKEN Scanner

Tablou clinic

Debutul este brusc cu semne de *infecție acută*: febră mare însoțită de junghi puternic, frison în repetiție și alterarea stării generale. Bolnavul este palid, transpirat, zace în pat chinuit de o tuse seacă. Alteori debutul este mascat de boala de bază care prezintă *o agravare evidentă* (de pildă P.P.A. para- sau metapneumonică). În orice caz, totdeauna trebuie căutat *punctul de plecare*: pulmonar, subdiafragmatic și la distanță.

La examenul fizic se constată semnele clasice ale unui revărsat pleural.

Puncția pleurală exploratorie este indispensabilă pentru a stabili natura purulentă, pentru examenul citobacteriologic, pentru însămînțarea pe medii aerobe și anaerobe, evidențiind germenul și sensibilitatea la antibiotice.

Fig. 16. Pleurezie purulentă etajată (colecția conf. dr. A. Bondari).

Examenul radiologic arată în primele 2 faze o opacitate difuză, a cărei intensitate scade de jos în sus, în „verre dépoli". *În stadiul închistat* clișeul toracic arată o umbră opacă limitată, ovoidă sau fuziformă situată postero- sau laterobazal (fig. 16).

Ecografia precizează prezența lichidului pleural și indică în cazul unei supurații subdiafragmatice prezența acesteia.

Tomografia simplă sau computerizată precizează starea plămînului subiacent sau prezența unei colecții subdiafragmatice.

Examenele biologice curente relevă o sedimentare ridicată a hematiilor și o hiperleucocitoză importantă (15—20 500/mm^3) cu neutrofilie și deviație la stînga a formulei leucocitare.

Hemoculturile repetate, cu însămînțare pe medii aerobe și anaerobe sînt indicate la bolnavii cu febră mare, neregulată și persistentă.

Diagnostic pozitiv

Este susținut de starea infecțioasă acută, toxico-septică acompaniată de un empiem pleural. Examenele paraclinice vin să confirme ipoteza clinică.

Diagnostic diferențial

Are în vedere *P.P. tuberculoasă* care apare ca o complicație a puncției pleurale sau pneumotoraxului artificial.

Mai avem în vedere *pneumoniile bacteriene cu pleurezie* para- și metapneumonică, *pleureziile* din infarctul pulmonar sau din cancerul pulmonar ulcerat, infectat și supurat. Nu uităm la diferențiere nici *supurațiile subdiafragmatice*, abcesul perinefretic, hepatic, subhepatic sau splenic.

Scanned with OKEN Scanner

Evoluție, prognostic, complicații

În era antibioticelor vindecarea este regula, rar se poate complica cu o septicemie și alte determinări septice la distanță. Prognosticul este favorabil. Ca și complicații cronice amintim : fistula pleuro-cutanată, fistula pleuro-bronșică și fibrotoraxul cu retracție toracică.

Tratament

Tratamentul profilactic are în vedere tratarea corectă a pneumoniilor și bronhopneumoniilor apărute pe un teren tarat. Se impune tratarea la timp a abceselor, carbunculelor, focarelor de infecție amigdaliană și a osteomielitelor acute bacteriene.

Tratamentul curativ aparține chirurgiei toracice, acolo unde există un asemenea serviciu. Terapia generală corectă asociază două antibiotice. Sînt necesare o penicilină asociată cu Genta sau Kanamicină (1 g/zi) în doze suficiente (penicilină 12 milioane U.I. iar Gentamicina 240 mg/zi). Oxacilina în cazul P.P.A. cu stafilococ se dă în doză de 6—8 g/zi, în timpul curei de atac.

Tratamentul local este indispensabil deoarece asigură evacuarea puroiului și lavajul cavității. În secțiile de chirurgie se recurge la pleurotomie-minimă cu drenaj.

Transfuziile de sînge și vitaminele sînt adjuvante bine venite pe un teren tarat.

Gimnastica respiratorie asigură evacuarea puroiului la nivelul drenajului pleural și previne instalarea simfizelor pleurale.

Rezultatele terapeutice se apreciază pe date clinice și paraclinice. Sînt favorabile și aduc vindecarea cu sau fără simfiză pleurală sau fibrotorax.

Scanned with OKEN Scanner

ABCESUL PULMONAR (A.P.)

Abcesul pulmonar (A.P.) este o supurație acută netuberculoasă, tradusă prin apariția în parenchimul pulmonar a unei cavități neoformate care conține puroi.

Etiopatogenie

După datele bacteriologice mai mult de 80% din A.P. sînt provocate de *germeni anaerobi*, singuri sau în asociație cu *germeni aerobi*. Poarta de intrare este cavitatea bucofaringiană și pătrunderea microbilor în alveole are loc prin inhalație. *Terenul* pe care se dezvoltă A.P. *este deficitar* în capacitatea de apărare : alcoolici, diabetici, obezi, hepatici, renali, teren cu carențe imunitare sau imunodepresie relativă. Dintre agenții anaerobi reținem : streptococi anaerobi *(faetidus, putridus)*, fusobacteriile, coli, proteus, pseudomonas. Germenii aerobi implicați sînt pneumococi, streptococi, stafilococi, Klebsiella și Haemophilus influenzae.

În raport cu modul de formare A.P. este *primitiv și secundar*. A.P. primitiv se constituie într-un *focar pneumonic* sau *bronhopneumonic* iar cel secundar apare în cadrul unei *septicemii* prin embolie septică sau se dezvoltă prin *suprainfectarea* unui infarct pulmonar, cancerul pulmonar ulcerat, chist hidatic, bronșiectazie, boală polichistică.

Anatomie patologică

A.P. este mai frecvent unic și mult mai rar multiplu. *A.P. unic* este format dintr-o singură cavitate cu diametrul de 1,5 cm pînă la 6 cm. *A.P. multiplu* format din mai multe cavități izolate de dimensiuni variabile. Emboliile septice pot genera multiple abcese miliare sau nodulare, situație rar întîlnită în era antibioticelor. A.P. are trei *elemente histologice* : o cavitate care conține puroi, un perete format dintr-un țesut de granulație tapetat cu fibrină și o reacție inflamatorie de *alveolită exsudativă*, din partea parenchimului vecin. În caz de cronicizare, țesutul de granulație se transformă într-un țesut fibroscleros care poate determina prin tracțiune, dilatații bronșice. Dacă este situat periferic se poate complica cu o simfiză pleurală.

Tablou clinic

A.P. primitiv se constituie într-un focar pneumonic, care abcedează *A.P. secundar ia naștere pe fondul* unui neoplasm pulmonar, unei bronșiectazii, unui chist aerian sau chist hidatic, *procese care se infectează* fie de la distanță, fie local.

Scanned with OKEN Scanner

Abcesul pulmonar : etiopatogenie, factori de risc, anatomie patologică

ABCESUL PULMONAR (A.P.)

ETIOPATOGENIE

- ● Infecţie cu :
  - — germeni anaerobi
  - — germeni aerobi

A.P. primitiv
- — pneumonii abcedate
- — focar bronhopneumonic abcedat

A.P. secundar
- ● Prin suprainfecţie
  - — infarct pulmonar
  - — cancer pulmonar
  - — chist hidatic
  - — bronşiectazie
  - — boală polichistică
- ● Prin embolie septică
  - — septicemii
  - — focar septic genital, biliar, urinar

FACTORI DE RISC

- ● Teren deficitar în apărarea imunitară
  - — alcoolici
  - — diabetici
  - — obezi
  - — hepatici
  - — renali
  - — stări septice

ANATOMIE PATOLOGICĂ

A.P. unic 1—6 cm

A.P. multiplu variabile 0,5—1—4 cm.

Trei elemente histologice

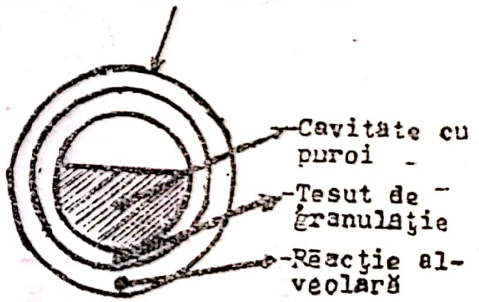

În tabloul clinic al unui A.P. se descriu clasic trei faze: de constituire, de deschidere în bronhie și de drenaj.

Faza de constituire în A.P. primitiv are tabloul clinic al pneumoniei sau bronhopneumoniei care se agravează prin apariția febrei neregulate și alterarea stării generale tradusă prin astenie, paloare, transpirații, inapetență.

Faza a doua, de evacuare este precedată de halenă fetidă și tuse cu hemoptizie. Evacuarea puroiului se face prin *vomică unică* sau *fracționată*. În vomica unică, masivă bolnavul prezintă o durere vie, transpirații și după cîteva chinte de tuse evacuează cu gura plină o cantitate de puroi fetid. În cea fracționată, evacuează de mai multe ori în aceeași zi, cantități de 50—100 ml puroi.

În faza de drenaj starea generală se ameliorează și bolnavul expectorează zilnic cantități de puroi între 10—200 ml/zi. De multe ori lipsește faza de vomică, bolnavul trecînd direct în faza de drenaj.

Semnele fizice ale cavității supurate sînt condiționate de mărimea și situația cavității față de peretele toracic. În cele periferice, pînă la 6 cm adîncime se constată submatitate și suflu cavitar care poate lua caracter amforic cînd diametrul depășește 6 cm. În era Fleming nu este permis să asistăm la asemenea fenomene stetacustice.

Examenul radiologic arată în faza de constituire *o opacitate rotundă* (fig. 17, 18) iar în faza de drenaj o *imagine hidroaerică* (fig. 19).

Examenul bronhoscopic este indicat cînd bănuim prezența unui cancer infectat sau a unei obstrucții bronșice prin corp străin.

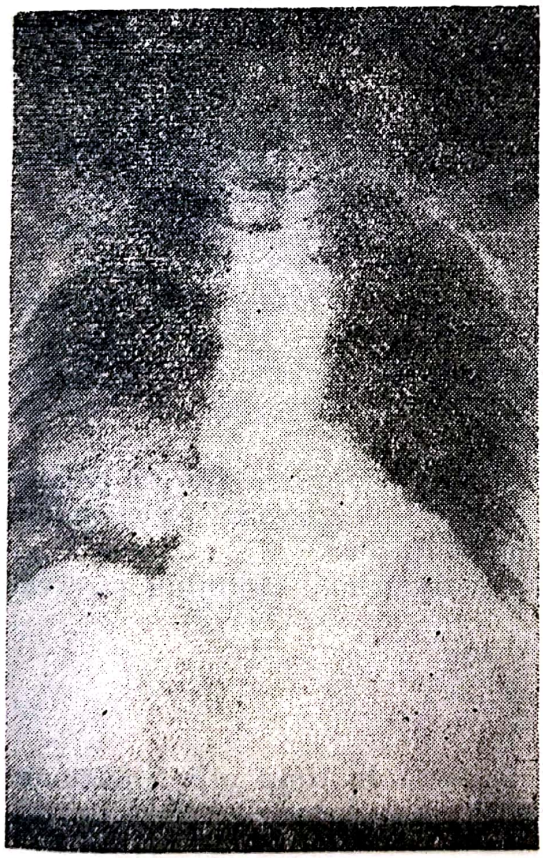

Fig. 17. Abces pulmonar drept (colecția conf. dr. A. Bondari).

Fig. 18. Abces pulmonar — segment Fowler: profil (colecția conf. dr. A. Bondari).

Scanned with OKEN Scanner

Fig. 19. Abces pulmonar parțial evacuat (colecția conf. dr. A. Bondari).

Examenele biologice curente descoperă o sedimentare crescută a hematiilor, anemie și hiperleucocitoză cu neutrofilie.

Examenul sputei pune în evidență leucocite cu granulații toxice, fibre elastice (care nu pot fi digerate de enzimele bacteriene și leucocitare), cristale de acizi grași și bacterii gram negative și gram pozitive.

Cultura sputei pe medii aerobe și anaerobe evidențiază o floră unică sau mixtă și dă relații referitoare la sensibilitatea germenilor la antibiotice.

Diagnosticul pozitiv este susținut de simptomele *toxiinfecțioase* urmate de *tuse cu expectorație fetidă*. Confirmarea o dă examenul bacteriologic al sputei și datele biologice curente.

Diagnostic pozitiv

Diagnosticul diferențial are în vedere pleurezia purulentă cu fistulă bronșică, abcesul subfrenic drenat în bronhii și cancerul supurat.

Evoluție, complicații, prognostic

Evoluția acestei supurații acute a fost favorabil influențată de antibiotice. Peste 80% din A.P. se vindecă dacă sînt corect tratate. Numai în 10% din cazuri necesită tratament chirurgical; restul de 10% se cronicizează și trec în faza de fibroscleroză dacă nu au putut fi vindecate în 2—3 luni.

Complicațiile sînt *acute și cronice*. Cele acute sînt *locale* și la *distanță*. Dintre complicațiile locale amintim: hemoptizia, deschiderea în cavitatea pleurală cu formarea unei pleurezii purulente sau unui piopneumotorax și dintre cele la distanță abcesele cerebrale, hepatice, renale și tromboflebitele la care contribuie și repausul îndelungat la pat.

Printre *complicațiile cronice* se numără simfizele pleurale, fibroza pulmonară cu insuficiență pulmonară restrictivă. În cazul piosclerozei apare amiloidoza, întîlnită mai des în trecut, în lipsa antibioticelor.

Prognosticul este favorabil în majoritatea cazurilor, rămînînd rezervat în formele complicate.

Tratament

Profilactic înseamnă recunoașterea și tratarea în timp util a pneumoniilor, bronhopneumoniilor, a avorturilor septice și a infecțiilor de focar din sfera ORL.

Tratamentul curativ trebuie să combată infecția, să asigure drenajul secreților și hidratarea bolnavului.

Scanned with OKEN Scanner

Mijloacele terapeutice sînt : regimul igieno-dietetic, tratamentul antibiotic, drenajul postural şi la nevoie tratamentul chirurgical.

Conduita terapeutică : Repausul la pat este indicat cel puţin 6 săptămîni, apoi un repaus relativ de circa 8 săptămîni. Regimul alimentar va asigura un aport de peste 3 000 calorii şi va fi bogat în proteine şi vitamine. Hidratarea se asigură cu un aport de 2—3 l lichide pentru a fluidifica secreţiile purulente şi favoriza eliminarea lor.

Infecţia bacteriană se combate cu asocierea a două antibiotice, Penicilina în doză de 12—20 milioane UI/zi se asociază cu 240 mg/zi Gentamicină. Penicilina se administrează atît i.v. cît şi i.m. La nevoie se poate asocia o cefalosporină în doză de 2—3 g/zi cu Gentamicină în doză de 240 mg/zi sau Kanamicină în doză de 1 g/zi.

Drenajul postural prin aşezarea bolnavului în poziţie declivă se practică dimineaţa la trezire timp de 30 de minute.

Tratamentul chirurgical este indicat cînd mijloacele terapeutice arătate mai sus nu au dat rezultate satisfăcătoare după un tratament bine condus timp de 4—6 săptămîni. Se indică toracotomia cu drenajul cavităţii sau rezecţie segmentară.

Rezultatele terapeutice sînt bune întrucît în 80—90% din cazuri se obţin vindecări prin asociere de antibiotice în doze mari. Rezultatele sînt apreciate prin examenul radiologic care arată dispariţia cavităţii şi înlocuirea ei printr-o mică cicatrice fibroasă sau vindecare *ad integrum*.

Abcesul pulmonar : tablou clinic, complicaţii, paraclinic, tratament

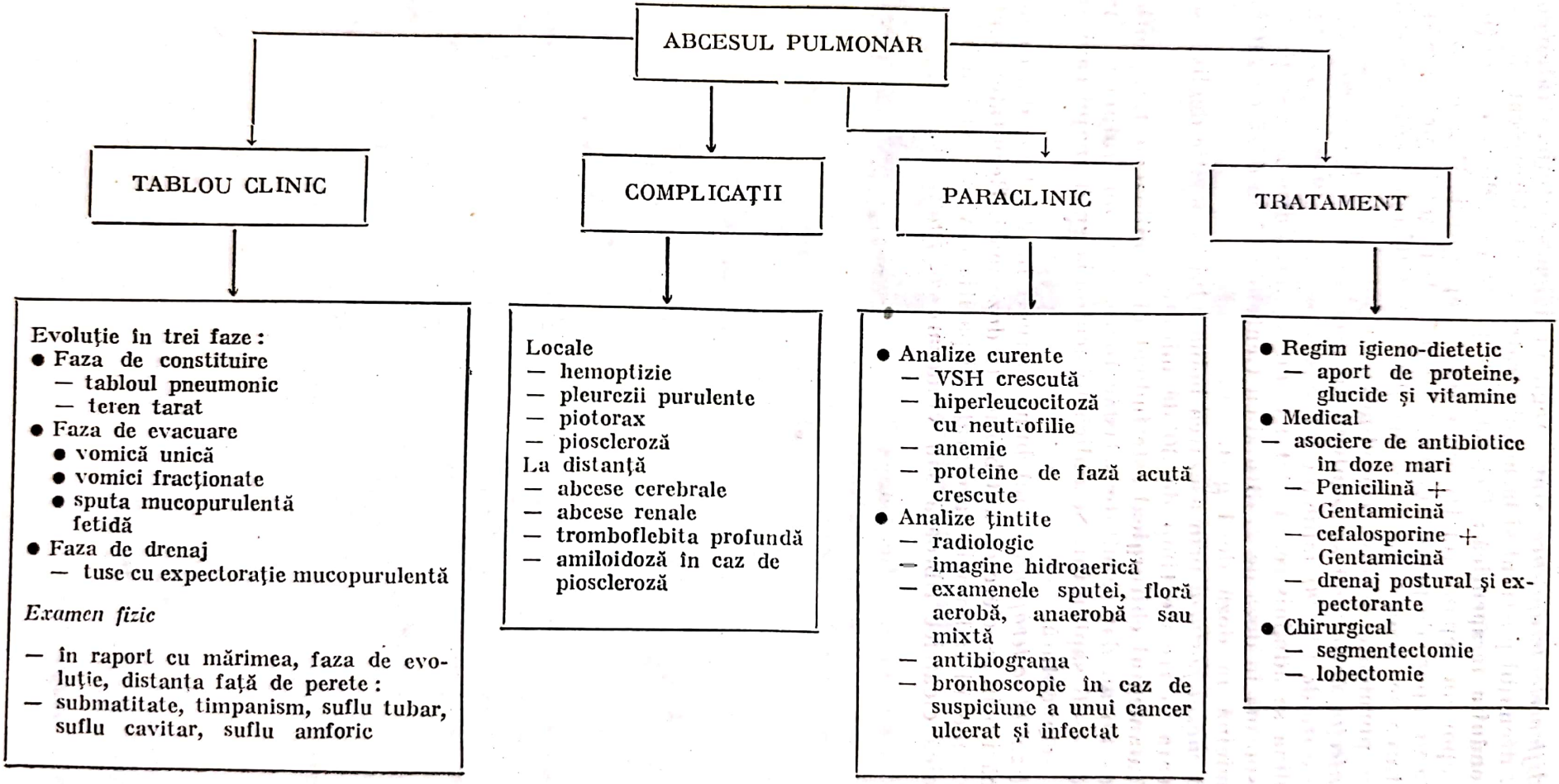

Scanned with OKEN Scanner

CANCERUL BRONȘIC

C.B. este o neoplazie cu punct de plecare epiteliul bronhiilor mari sau mici, cu o etiologie multifactorială în care rolul fumatului este cert demonstrat și cu evoluție clinică fatală prin depistarea mai ales în stadii avansate.

Incidența și prevalența

Dacă la începutul secolului nostru, în toată literatura medicală erau publicate numai 400 de observații clinice, în ultimele decenii cifrele cresc devenind alarmante. Astfel în S.U.A. în 1988 sînt depistate 152 000 cazuri noi (100 000 bărbați și 52 000 femei) remarcîndu-se o creștere accentuată la femei la care mortalitatea prin C.B. reprezintă 20% și împreună cu mortalitatea prin cancerul glandei mamare (18%) constituie 38% din totalul de decese prin cancer, anual, la acest sex. Se estimează că 15% din totalul cancerelor este reprezentat de cancerul bronșic care este și cauza a 28% din decese pe an. În alte zone ale globului raportul bărbați/femei este de 7/1 deci cu variații largi în funcție de factorii de risc.

Etiopatogenie

Cercetările efectuate în această direcție au scos în evidență cîțiva factori de risc frecvent întîlniți : *fumatul, gudroanele, azbestul, nichelul, arsenul, cromul și produșii lui, eterii, uraniul* și alte surse de iradiere (mai ales pentru cei care lucrează în aceste domenii). În ceea ce privește fumatul, cu toată campania declanșată împotriva lui, numărul de țigarete pe cap de fumător este egal cu cel din 1952, sugerînd că prevenirea trebuie să fie mult mai eficientă decît terapia.

În plus efectele filtrelor nu par a fi substanțiale, din arderea tutunului rezultînd multe substanțe toxice (din care *benzpyrenul* este principalul factor cancerigen). Subliniem că mestecatul tutunului este carcinogenetic mai ales pentru tractul digestiv. De asemenea, inhalarea pasivă a fumului de țigarete crește riscul pentru cancerul bronșic. Riscul relativ este prezent la 5 țigări pe zi.

Asocierea cu *bolile sistemice* (sarcoidoza, sclerodermia, fibroza interstițială) constituie tot factori de risc ca și cicatricele după pneumonii repetate, TBC, infarct pulmonar, pneumoconioză, toate în prezența deficitului de vit. A, E, betacaroten și Zn.

Studiile de genetică moleculară au pus în evidență la peste 20% din bolnavi două familii de oncogene din familia ras (genele N, K și N ras) și din familia myc (genele C, N și Lmyc) conferind predispoziția ereditară pentru C.B. În cancerul cu celule mici se constată deleții la cromozomul 3p (14, 23)

Scanned with OKEN Scanner

prezența antigenelor Leu 7 și absența antigenelor HLA B_2m. În alte forme de cancer decît cele cu celule mici („non small") sînt prezente antigenele HLA B_2m și absente antigenele Leu 7. Se pare că substanțele cu acțiune oncogenă activează aceste gene care induc modificări importante în biologia celulei, apărînd anomalii cromozomiale, enzimatice, antigenice. Celulele maligne au capacitatea de a invada limfatic sau vascular organe și țesuturi, în funcție mai ales de formele histologice, motiv pentru care vom reveni la :

Anatomia patologică

Dintre toate clasificările anatomopatologice, ne-am oprit asupra celei publicate în 1981 la Geneva de Organizația Mondială a Sănătății, cea mai ușor reproductivă și unanim acceptată în care primele 4 forme reprezintă peste 90% din numărul total de cancere.

Tumori epiteliale maligne

1. *Carcinomul cu celule scuamoase* (epidermoid) reprezintă între 35—71% din totalul carcinoamelor pulmonare, este derivat din epiteliul bronșic, cu frecvente modificări din grupa „precursorilor malignității" — metaplazia, displazia — în mucoasa adiacentă, tinde a se localiza central cu invazie locală cu tendință de metastazare mai mică decît alte forme, putînd fi cel mai frecvent rezecabil și deci cu prognosticul cel mai bun. Are ca variantă *carcinomul epidermoid cu celule fusiforme*. Carcinomul epidermoid, mai frecvent la vîrstnici decît la tineri, este prezent în toate gradele de diferențiere (la cel bine diferențiat cheratinizarea este mare) dar acest marker este depășit în importanță de rezultatele „flow"-citometriei care a demonstrat că tumorile caracterizate prin aneuploidie și indice ridicat de proliferare, dau o supraviețuire semnificativ redusă față de tumorile diploide, cu activitate proliferativă scăzută.

2. *Carcinomul cu celule mici* este ușor diagnosticat prin simpla microscopie sau cînd aceasta nu este posibil există studii speciale. Este prezent în trei variante (carcinomul cu „celule în bob de ovăz" ; carcinomul cu celule intermediare și forma combinată), și în plus se impun și studiile citogenetice sau pentru anticorpi monoclonali. Aceste forme histologice tind să se localizeze central, dar majoritatea au determinări secundare la distanță (creier, os, măduvă, ficat, suprarenale, ganglioni limfatici abdominali, iar implicarea leptomeningelui devine și ea vizibilă în timp) ; ele se dezvoltă cel mai repede, avînd un timp de dublare de aproximativ 55 de zile și pot fi active endocrinologic, putînd secreta 18 hormoni (printre care surprinzător și estrogeni).

Carcinomul cu celule mici poate coexista cu alte tipuri histologice care pot avea markeri de suprafață similari, activitate hormonală și anomalii citogenetice asemănătoare, sugerînd derivarea dintr-o celulă ce se poate diferenția și în alte linii. Pe lîngă deleția implicînd brațul scurt al cromozomului 3 pot fi observate și modificări cromozomiale particulare la cromozomii 1, 2, 10, x, 9 și 14 ; anomaliile cariotipice implică mai ales cromozomul 7. Toate aceste caracteristici impun un tratament sistemic, nechirurgical.

Subliniem că unii autori consideră cancerul cu celule mici ca o tumoră cu celule APUD (precursor aminic capabil de decarboxilare) sau de origine endocrină pulmonară.

Scanned with OKEN Scanner

3. *Adenocarcinomul*, cu formele acinoasă, papilară, bronhioloalveolară și carcinomul solid mucosecretor, reprezintă 9—29% din cazuri, se poate dezvolta din epiteliul bronhioalveolar sau din glandele mucoase, tinde să rămînă de dimensiuni mici, situat periferic sau la un singur lob. Apare mai ales la nivelul cicatricelor, la nefumători cu boli cronice pulmonare și fibroză, implică frecvent pleura și disemineaza în ganglionii scalenici; este prezent mai ales la sexul feminin. Formele bronhoalveolare se dezvoltă mai ales periferic unicentric din celulele CLARA (celule epiteliale bronhiolare neciliate) metastazează la nivelul căilor respiratorii și poate beneficia de intervenție chirurgicală radicală ca prim gest terapeutic.

4. *Carcinomul cu celule mari* (3—16% din cazuri) cu cele două subtipuri (carcinomul cu celule gigante și cel cu celule clare) este slab diferențiat, se dezvoltă în zonele periferice cu tendință la invazia pleurei dar se poate dezvolta și central.

5. *Alte tipuri mai rare* sînt: Carcinomul adenoscuamos; Tumora carcinoidă; Carcinomul glandelor bronșice (adenoid chistic și mucoepidermoid).

De asemenea la nivelul plămînului se mai pot dezvolta: tumori maligne mezoteliale (epiteliale, fibroase, bifazice); carcinosarcoame, blastoame pulmonare, melanoame, limfoame, tumori neclasificabile, determinări secundare pulmonare sau leziuni „tumor like".

Tablou clinic

Ca toate neoplasmele maligne C.B. evoluează și el cu o *fază asimptomatică* în care diagnosticul timpuriu este de dorit, posibil mai ales în carcinomul scuamos și adenocarcinom (sînt situații în care de multe ori diagnosticul radiologic este mai important decît cel citologic) și cu o fază *simptomatică* în care sînt depistați 90% din pacienți. În această fază bolnavul acuză *trei simptome majore, numite și semne de alarmă: tuse supărătoare, durere* și *hemoptizie.* Bolnavul este cel mai adesea un bărbat trecut de 40 ani, mare fumător, cu predispoziție familială pentru neoplasme (are cancere în familie) sau este un muncitor din industria chimică ori lucrează în turnătorii sau mine radioactive. Aceasta este faza de diagnostic util chirurgical care permite o supraviețuire mai lungă în cancerele cu celule mari.

În faza de debut, bolnavii prezintă mai rar semnele de impregnare neoplazică întîlnite în alte cancere viscerale, semne de altfel arhicunoscute sau diverse fenomene paraneoplazice.

Tusea este simptomul major întîlnit în cancerele dezvoltate în bronhiile mari. Este o tuse uscată, supărătoare, rebelă la tratamentul cu calmante. Cel care fumează o atribuie tabacului dar în asemenea situații se impune examenul radiologic și bronhoscopic.

Hemoptizia cu caracter capricios, durată scurtă de 2—3 zile și apariția neregulată, este al doilea simptom care dă de bănuit la un vechi fumător. Sputa conține cheaguri de sînge sau sînge fluid cu aspectul peltelei de coacăze.

Durerea toracică sub formă de junghi sau de greutate retrosternală ori de nevralgie intercostală apare tardiv, ca o durere surdă tenace, care crește treptat în intensitate și nu cedează la antialgicele obișnuite. Este provocată de iritația receptorilor bronșici, de invazia pleurei sau a nervilor intercostali, de către celulele maligne. Dacă este invadată pleura diafragmatică, durerea iradiază în umăr sau în fosa supraclaviculară pe traiectul frenicului sau la baza toracelui. Dacă este invadat nervul frenic durerea iradiază în fosa supracla-

Scanned with OKEN Scanner

viculară și umăr. La examenul radiologic se constată ridicarea hemidiafragmului respectiv. Din cauza parezei hemidiafragmului bolnavii prezintă dispnee. În cancerul bronșic care interesează vîrful plămînului este invadat plexul brahial și provoacă durere în umăr, nevralgie cervico-brahială (sindrom Pancoast-Tobias) plus exoftalmie, mioză și îngustarea fantei palpebrale (sindrom Claude Bernard-Horner). Diagnosticul în stadiul III și IV este relevat de semne de obstrucție bronșică, invazie pleurală, iritație și invazie mediastinală, simptome relevate de examenul obiectiv. Subiectiv prezintă dispnee, disfagie, voce bitonală, scădere în greutate.

Semnele fizice sînt sărace la debut, ele apărînd în fazele înaintate ale bolii. Sînt provocate de obstrucția bronșică, invazia pleurei, de compresie mediastinală sau ulcerarea și infectarea neoplasmelor.

Obstrucția bronșică incompletă este semnalată de apariția unei zone localizate în care se aud raluri sibilante sau respirație suflantă.

Obstrucția bronșică completă determină atelectazia unui segment sau lob pulmonar. În această zonă se constată retracția costală, submatitate sau matitate, cu dispariția murmurului vezicular. La examenul radiologic se observă tracțiunea traheei pe partea bolnavă.

Invazia pleurei pe cale limfatică sau prin contiguitate este însoțită de apariția unei colecții pleurale serofibrinoase sau serosangvinolente care determină matitate cu dispariția vibrațiilor vocale și murmurului vezicular.

Semnele de compresie mediastinală sînt realizate de compresia cavei superioare, a nervului recurent și esofagului. Astfel dacă se comprimă cava superioară apare edemul în pelerină cu cianoza feței și turgescența jugularelor. În obstrucția bronhiilor lobare și compresia recurentului apare sindromul *bronhorecurențial* tradus prin tuse, voce răgușită și atelectazie. Compresia esofagului determină disfagie, iar a frenicului paralizia hemidiafragmului și dispnee.

Fenomenele paraneoplazice. Nu trebuie uitat că 10% din C.B. debutează cu simptome care mimează alte boli. Cancerele cu celule nediferențiate secretă falși hormoni, cantități mari de prostaglandine, factori procoagulanți și fibrinolitici care ne explică o serie de manifestări clinice, sub masca cărora se ascunde C.B. *Manifestările endocrine* sînt provocate prin secreția de falși hormoni: ACTH, ADH, PTH și calcitonină.

Secreția de fals ACTH realizează simptome cushingoide: îngrășare tronculară, față de lună plină, vergeturi violacee și hipertensiune.

Secreția de fals ADH sau vasopresină duce la hiponatremie, scăderea ureei, acidului uric și creatininei. Clinic bolnavii iau în greutate, sînt apatici, adinamici și somnolenți. Edemul și hipertensiunea se observă rar.

Secreția de fals PTH provoacă hipercalcemie și hiperfosfatemie.

Manifestările vasculare descrise de Trousseau includ tromboflebitele superficiale migratorii sau tromboflebita profundă. În stadiile terminale pot să apară hemoragii grave prin coagulare intravasculară diseminată (C.I.D.) proces care poate grăbi sfîrșitul bolnavului.

Manifestările osteoarticulare sînt cele mai des întîlnite și se traduc prin poliartralgii sau poliartrite rezistente la tratamentul cu ANS (antiinflamatoare nesteroidiene), sau procedee fizicale.

Osteoartropatia hipertrofică se caracterizează printr-un proces de periostită, artrită și degete hipocratice. Fenomenele de periostită caracterizate prin îngroșarea periostului și neoformare osoasă sînt localizate la extremitățile distale ale oaselor lungi și la extremitățile oaselor carpului, metacarpului și tarsului. Mai rar sînt afectate scapula, clavicula, coastele și oasele pelvine. De notat că această osteopatie se mai întîlnește în bronșita cronică, bronșiectazie, endocardita lentă și uneori în hipertiroidie.

Scanned with OKEN Scanner

Manifestările neuromusculare și *cutanate* nu sînt neobișnuite. Primele includ neuropatia senzitivo-motorie și simptome care amintesc de degenerescență cerebeloasă sau corticală, simptome care necesită aprecierea neurologului. Miastenia și polimiozita ridică problema timomului sau a polimiozitei întîlnită și în leucemia acută. Se crede că manifestările neurologice sînt provocate de secreția unor falși mediatori sinaptici cum sînt neurotensina, dopadecarboxilaza, neuroenolaza și creatinkinaza B.B. (fracțiunea cerebrală).

Manifestările cutanate includ dermatomiozita și *achantozis nigricans* (vezi capitolul Fenomenul paraneoplazic).

Manifestările renale s-au mai descris și manifestări de tip sindrom nefrotic pur sau impur.

Examene paraclinice

Examenul radiologic este util pentru descoperirea cancerului și permite diagnosticarea în stadiile II, III și IV. Aspectul cel mai des întîlnit este mărirea umbrei hilare drepte sau stîngi. Marginea externă a umbrei este neregulată și prezintă prelungiri în plămîn. În cazul obstrucției bronșice apare atelectazia tradusă printr-o umbră triunghiulară omogenă cu vîrful la hil și baza spre periferie. Atelectazia produce retracție costală, ridicarea diafragmului și deplasarea traheei și a mediastinului de partea bolnavă. În caz de invazie pleurală apare o umbră omogenă care urmează curba Damoiseau. Dacă neoplasmul se ulcerează și se infectează se obține imaginea abcesului pulmonar de care trebuie diferențiat. În cancerul bronhoalveolar apare o imagine rotundă, omogenă situată în plin parenchim pulmonar (fig. 20, 21).

Tomografia poate să precizeze sediul și extinderea tumorii în zona hilară sau parenchimatoasă.

Superioară este *tomografia computerizată* care aduce detalii de real folos, referitor la conduita terapeutică deoarece indică localizarea, extinderea bronșică, parenchimatoasă și ganglionară zonală.

Bronhoscopia cu bronhoscopul flexibil este cea mai utilă metodă deoarece permite vizualizarea tumorii în bronhiile pulmonare, lobare, segmentare, permite biopsia locală sau transbronșică din plămîn sau din ganglionii hilari. Asigură și stabilirea tipului celular și permite diagnosticarea în stadiile I și II.

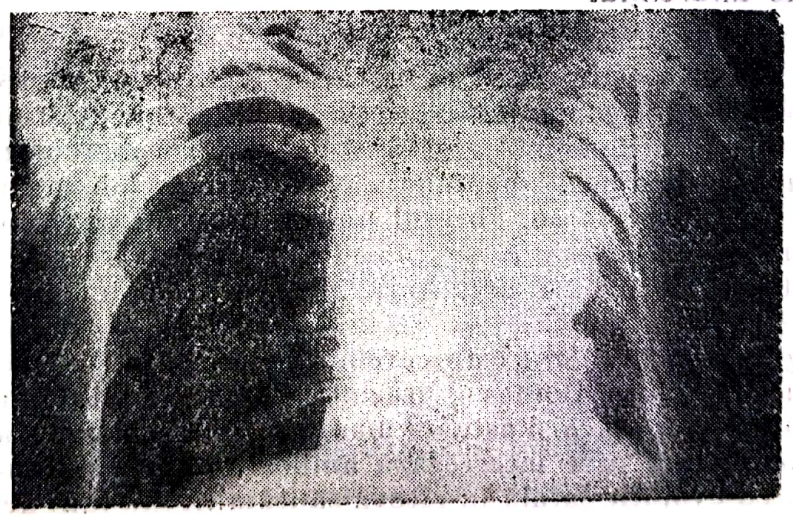

Fig. 20. Cancer pulmonar forma centrală cu atelectazie (colecția conf. dr. A. Bondari).

Scanned with OKEN Scanner

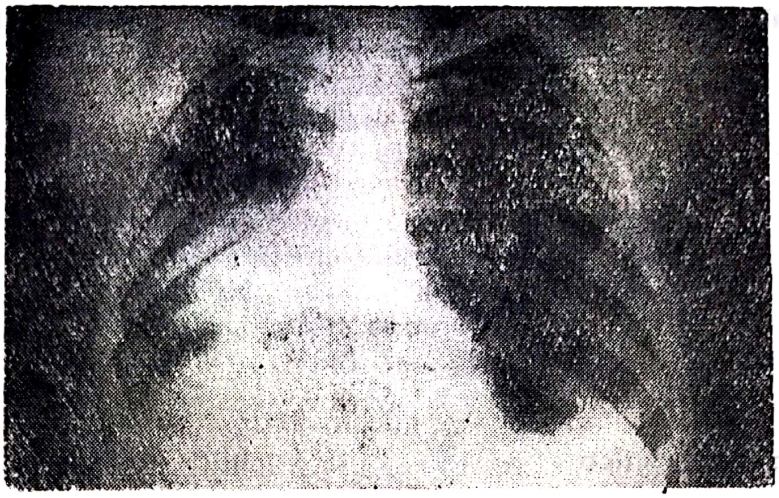

Fig. 21. Cancer pulmonar forma periferică, pleurezie dreaptă (colecția conf. dr. A. Bondari).

Examenul citoexfoliativ permite examinarea sputei pe frotiuri colorate cu Papanicolau, Giemsa sau după includerea în parafină. Se scot în evidență celule mici cu citoplasmă săracă, nuclei mici hipercromi care conțin nucleoli abia vizibili, sau celule mari cu nuclei pleomorfi, nucleoli proeminenți și citoplasmă abundentă.

Diagnostic pozitiv

Este important să stabilim un diagnostic precoce și de aceea se preconizează la orice bărbat trecut de vîrsta de 40 ani, tușitor recent și mare fumător, să-și facă control la fiecare 4 luni: examen citologic al sputei, bronhoscopie cu biopsie pentru a preciza tipul histologic și radioscopie, grafie pulmonară și tomografie computerizată pentru a stabili localizarea și extinderea tumorii. Diagnosticul în faza simptomatică utilă terapeutic este sugerat de tusea rebelă, hemoptizia capricioasă și uneori de fenomenele paraneoplazice.

Diagnostic diferențial

Avînd în vedere localizarea sa și faptul că C.B. produce obstrucție bronșică, invazie pleurală în ganglionii hilari și compresie mediastinală, C.B. trebuie deosebit de o serie de boli. Astfel intră în discuție tuberculoza pulmonară, tumorile pulmonare benigne, pneumonia recurentă de lob mediu, pleureziile tuberculoase și netuberculoase, abcesul pulmonar cronicizat, chistul hidatic, boala Hodgkin și sarcoidoza. A se consulta capitolele respective pentru a scoate în evidență elementele definitorii ale acestor boli, care le deosebesc de C.B.

O formă clinică particulară este carcinoza pulmonară cu evoluție rapidă spre moarte în cîteva luni. Bolnavul prezintă dispnee rapid progresivă și sufocantă, tuse chinuitoare seacă și astenia marcată. Clișeul toracic arată o tramă difuză reticulonodulară care interesează ambele cîmpuri pulmonare. Este o formă malignă cu evoluție fatală în cîteva săptămîni sau luni de zile. Trebuie diferențiată de fibroza interstițială idiopatică, fibroza din sclerodermie, din boala Caplan, din L.E.D. Acestea din urmă au o evoluție lentă, mai trenantă.

Scanned with OKEN Scanner

Evoluție

Pentru a evalua evoluția naturală a bolii sau sub tratament și pentru a exclude de la terapia chirurgicală primară pacienții care nu beneficiază de ea este nevoie de a se face examenul local și de a se aprecia extensia reală a bolii pentru încadrarea în diverse stadii prin combinația TNM.

Pentru aprecierea categoriei T este necesar examen clinic radiografic, endoscopic și/sau explorare chirurgicală.

Cele mai frecvente localizări anatomice, și totodată și codul oncologic sînt redate mai jos :

1. Traheea cod 162,0 ±
2. Bronhia principală 162,2
3. Lobul superior 162,3
4. Lobul mijlociu 162,4
5. Lobul inferior 162.5

Ganglionii regionali sînt cei intratoracici, scalenici și supraclaviculari.

Clasificarea este cea modificată în 1988.

Categorii de T (tumoră)

T_x — orice tumoră care nu poate fi încadrată și apreciată sau tumoră dovedită prin prezența celulelor maligne în secrețiile bronșice dar care nu poate fi vizualizată prin radiologie sau bronhoscopie

T_0 — fără semne de tumori primare

T_{is} — carcinomul *in* situ

T_1 — tumoră pînă la 3 cm în diametrul cel mai mare înconjurată de plămîn sau pleură viscerală, fără semne de invadare a bronhiei lobare proximale la bronhoscopie

T_2 — tumoră cu oricare din posibilitățile următoare :
- invadează bronhia principală pînă la 2 cm cel mult dincolo de carenă ;
- invadarea pleurei viscerale ;
- atelectazie sau pneumonie obstructivă extinsă la regiunea hilară dar fără a invada întreg plămînul

T_3 — tumoră cu orice sediu care invadează direct oricare din :
- cutia toracală, diafragmul, pleura mediastinală; pericardul sau
- tumoră situată în bronhia principală la mai puțin de 2 cm de carenă dar pe care nu o invadează sau,
- atelectazie sau pneumonie obstructivă ce prinde întreg plămînul

T_4 — tumorile de orice mărime care invadează mediastinul, cordul, vasele mari, traheea, esofagul, carena, sau tumori cu pleurezie neoplazică.

N (ganglioni regionali)

N_x — nu s-au putut realiza examinările minime necesare

N_0 — fără semne de invadare a ganglionilor limfatici regionali

N_1 — metastaze în ganglionii peribronșic ipsilateral și/sau ganglionii limfatici hilari ipsilaterali (incluzînd extensia directă)

N_2 — metastaze în ganglionii mediastinali ipsilaterali și/sau cei subcarenali

N_3 — metastaze în ganglionii mediastinali contralaterali, hilari contralaterali și cei scalenici sau supraclaviculari ipsilaterali.

Scanned with OKEN Scanner

M (metastaze la distanță)
M_x — nu s-au putut efectua examinările minime necesare
M_0 — fără metastaze la distanță
M_1 — prezența metastazelor la distanță la care se va trece în paranteză prescurtarea sediului acesteia.

OSS — osoasă
PUL — pulmonară contralaterală
HEP — hepatică
BRA — cerebrală
PLE — pleură
OTN — altele

În ceea ce privește categoriile : pT, pN, pM ele corespund categoriei T, N, M din clasificarea patogenică.

Gradul de diferențiere : G_x — nu se poate stabili
G_1 — bine diferențiat
G_2 — moderat diferențiat
G_3 — slab diferențiat
G_4 — nediferențiat

Gruparea pe stadii (care cuprinde de fapt evoluția la un moment dat a bolii cuprinde) :

Carcinom ocult	T_x	N_0	M_0
Stadiul 0	T_{is}	N_0	M_0
Stadiul I	T_1	N_0	M_0
	T_2	N_0	M_0
Stadiul II	T_1	N_1	M_0
	T_2	N_1	M_0
Stadiul III A	T_1	N_2	M_0
	T_2	N_2	M_0
	T_3	N_0 N_1 N_2	M_0
Stadiul III B	orice T	N_3	M_0
	T_4	orice N	M_0
Stadiul IV	orice T	orice N	M_1

Complicații

Complicațiile sînt reprezentate de fapt de invazia locală, invazia pleurală, compresia mediastinală și diversele sedii ale metastazelor.

Prognostic

A putut fi mai bine sugerat după stadializarea corectă a pacienților prin sistemul TNM și supraviețuirea va fi raportată la stadii.

Pentru stadiul I și T_1 N_0 supraviețuiri la 5 ani 68,5%
T_2 N_2 „ 59%
Pentru stadiul II T_1 N_1 Supraviețuiri la 5 ani 54%
T_2 N_1 „ 40%
Pentru stadiul III T_3 N_0 „ 44%
T_2 N_1 (se remarcă o creștere a supraviețuirii în absența invaziei perilobare la 18%)

Scanned with OKEN Scanner

Raportat la forma histologică, statisticile remarcă o creştere a supravieţuirii pentru formele scuamoase. De asemenea, stadializarea chirurgicală este mult mai corectă decît cea clinică în aprecierea prognosticului, dar nu implică şi un beneficiu terapeutic. Folosirea actului chirurgical în stadializare se va raporta la vîrstă, sex (risc mai mic pentru bărbaţi decît pentru femei), plămînul afectat (risc crescut pentru dreptul decît pentru stîngul). Pentru pacienţii cu boală nevindecabilă statusul de performanţă influenţează prognosticul, implicînd folosirea indicilor Karnofsky. Menţionăm că pacienţii cu boală extinsă trataţi „placebo" au o supravieţuire situată între 5 săptămîni şi 11 săptămîni în cazul carcinoamelor cu celule mici şi maxim 22 săptămîni în cazul carcinoamelor cu celule mari. De asemenea, pierderea în greutate în ultimele 6 luni anterioare diagnosticului, prezenţa metastazelor (mai ales cerebrale) recidivele postchirurgicale scad semnificativ supravieţuirea ca de altfel şi bolile cronice asociate.

Tratament

Tratamentul este adaptat fiecărui stadiu în parte.

Intervenţia chirurgicală trebuie indicată în toate situaţiile posibile (în urma stadializării inclusiv chirurgicale) terapiile adjuvante ridicînd astfel, semnificativ, durata de supravieţuire. Actul chirurgical va fi recomandat după ce în prealabil s-au efectuat toate explorările necesare stabilirii extensiei reale a bolii, cît şi diagnosticării unor boli asociate. Mai precis ea poate fi folosită în stadiile I şi II, cît şi în situaţiile cu T_3 N_0 din stadiul III sau în situaţiile cu N_2 după mediastinoscopie sau toracotomie.

Cert este că rata supravieţuirii scade cu stadiul, iar celelalte metode terapeutice au importanţă o dată cu creşterea stadiului. Boala minimă reziduală va fi şi ea tratată adjuvant.

Cu toate că neoplasmele bronhopulmonare cu celule mici au contraindicaţie pentru intervenţia chirurgicală, este posibil ca în 5% din cazurile cu localizare periferică şi adenopatii neinvadate, în stadiile curabile, să fie iniţial efectuată intervenţia chirurgicală şi rezultatul confirmat histologic ulterior. În această situaţie după examenul extemporaneu se indică rezecţie pulmonară.

Pentru stadiul I aproximativ 60—70% din pacienţi beneficiază de intervenţia radicală iar la restul se va asocia iradiere cu intenţie curativă.

Pentru stadiul II procentul intervenţiilor radicale scade la 40—50% restul avînd indicaţie absolută pentru radioterapie postoperatorie, iar în cazul prezenţei factorilor de risc, aceasta îşi măreşte indicaţia (creşte).

În stadiul III A, cînd este posibilă, intervenţia chirurgicală este indicată fiind ulterior urmată de chimioterapie adjuvantă, radioterapie adjuvantă în funcţie de opţiunile fiecărui centru.

Pacienţii cu stadiul III B de boală nu beneficiază de intervenţie chirurgicală radicală, în aceste situaţii fiind preferată iradierea externă cu modalităţi terapeutice asociate (chimioterapie, imunoterapie).

În stadiul IV în funcţie de indicaţii şi contraindicaţii, chimioterapia combinată îşi are raţiunea chiar în scop paleativ ţinînd cont de rata de supravieţuire în aceste stadii fără tratament. Iradierea paleativă este şi ea indicată mai ales pentru metastazele cerebrale.

Scanned with OKEN Scanner

Radioterapia poate fi utilizată fie paleativ, fie cu intenție de radicalitate. Radioerapia cu intenție de radicalitate este în general indicată la :

— pacienții cu boală rezecabilă care au contraindicație pentru boli asociate sau refuză intervenția ;

— pacienții cu boală nerezecabilă limitată cu sau fără ganglioni hilari sau mediastinali ipsilaterali invadați ;

— recidivă postchirurgicală limitată la un hemitorace ;

— carcinom cu celule mici, tratat chimioterapic.

Se contraindică în situațiile :

— metastaze la distanță, inclusiv plămînul controlateral ;

— pleurezii maligne pînă la rezolvarea acestora ;

— status de performanță 3 sau 4 pe scara Karnofsky ;

— infecții pulmonare severe.

În ceea ce privește radioterapia cu caracter paleativ, ea își găsește indicațiile în tratamentul anumitor metastaze avînd ca efect combaterea durerii și prelungirea supraviețuirii.

Chimioterapia în C.B. altul decît cel cu celule mici a fost studiată. Atît monochimioterapia (care a evidențiat că cele mai active droguri sînt Ifosfamida, Cisplatinul, Mitomycina C, Vindesina și Etoposidul sau VP-16, dintre agenții noi, alături de Adriamicina, Vinblastina, Mechlorlethamina, Ciclophosfamida dintre agenții tradiționali) cît și polichimioterapia (AFP, CAP, CBP, MVP, în care A = doxorubicină ; F — Fluorouracil ; P — Cisplatin, C — Ciclofosfamida, B — Bleomicina, M — Mitomycina C) obținînd o supraviețuire îmbunătățită la cei ce răspund la tratament (răspuns cuprins între 17—31%) ; aceasta este superioară pentru carcinoamele scuamoase și adenocarcinoame. Combinația Etoposid + Cisplatin pare a fi cea mai activă, alături de CAP, cu rol adjuvant chirurgiei radicale, indicată în recidive sau în cazul bolii extinse regional sau metastazante, singură sau împreună cu iradierea externă.

În cancerul cu celule mici se recomandă folosirea polichimioterapiei (s-a demonstrat că asocierea citostaticelor oferă cele mai bune rezultate ; mai mult, trei citostatice au răspuns superior asocierii a două citostatice), singură sau în asociere cu radioterapia indicată mai ales în scopul prevenirii apariției metastazelor cerebrale.

În această formă histologică s-au obținut rezultate bune la doze de 1,5 g/m² suprafață corporală de Ciclofosfamidă dar cu măsuri de protecție medulară.

Dintre combinațiile de citostatice asocierea Ciclofosfamidă + Doxorubicină + Vincristină = CAV folosită alternativ cu Cisplatin + Etoposid și cu asocierea radioterapiei cresc semnificativ supraviețuirea chiar și în cazurile cu boală extinsă. Atît tratamentul chimioterapic cît și radioterapia au efecte secundare care trebuiesc bine cunoscute putînd fi prevenite sau cupate prin tratament simptomatic.

Rezultatele tratamentului combinat al cancerului bronhopulmonar pot fi îmbunătățite prin folosirea imunoterapiei mai ales în situațiile cu boală limitată prin asocierea BCG-ului, Levamisolului, Interferonului (subliniem că în cazurile cu boală diseminată nici măcar interferonul nu poate prelungi supraviețuirea).

În ciuda folosirii tratamentului combinat rezultatele cuantificate prin supraviețuirea la 5 ani nu sînt la fel de încurajatoare ca în alte localizări ale bolii neoplazice ; ele scad cu cît stadiul este mai mare și mai ales în funcție de factorii de prognostic enumerați. Rezultate bune se pot obține numai în stadiul 0 și I.

Scanned with OKEN Scanner

Cancerul bronșic : etiopatogenie, tablou clinic, tratament

CANCERUL BRONȘIC

ETIOPATOGENIE

- C.B. este o neoplazie cu punct de plecare în epiteliul bronhiilor de calibru mare și mic
  - — pe primul loc în rîndul cancerelor viscerale
- Anatomopatologic
  - — cancere cu celule mici în bob de ovăz, cu evoluție rapidă, tratate numai radio ± chimioterapic
  - — cancerul fără celule mici
    - — cancerul cu celule mari, epidermoid și bronhiolar periferic este tratat chirurgical ± radio- și chimioterapic
- Factori de risc : fumatul, gudroane, azbest, crom și minereuri radioactive
  - — acționează activînd sau inducînd gene oncogene
  - — gene oncogene : genele ras H, K și N și genele myc C, L și N
  - — în cancerul cu celule mici se constată deleții la cromozomul 3 p (14—23) prezența antigenelor Leu 7 și absența antigenelor HLA B2 M
  - — în cancerul fără celule mici prezența antigenelor HLA B2m și absența antigenelor Leu 7

TABLOU CLINIC

- Faza asimptomatică durează 3—12 luni
  - — descoperit radiologic și bronhoscopic
- Faza simptomatică cu trei simptome majore : tuse chinuitoare, durere și hemoptizie
  - — dg. precoce
  - — grupele de risc — bărbați fumători, muncitori în industria chimică, turnători, mine radioactive, medici radiologi
  - — dg. în stadiul tardiv — apar semne de obstrucție bronșică, invazie pleurală, mediastinală
- Fenomene paraneoplazice
  - — cancerele cu celule nediferențiate secretă falși hormoni, prostaglandine, factori procoagulanți și fibrinolitici
  - — diverse manifestări endocrine
  - — sindrom Trousseau
  - — artrita și osteoartropatia hipertrofică
  - — manifestări neuromusculare cutanate și renale
- Paraclinic — bronhoscopie, radiografie, scanner, biopsie, citoexfoliativ
- Formă particulară
  - — carcinoza pulmonară
  - — Pancoast-Tobias

TRATAMENT

- Obiective — dg. precoce, stabilit — tip histologic cu celule mici, fără celule mici (scuamoase, celule mari, cancer bronhioloalveolar)
  - — precizat stadiul
- Mijloace terapeutice
  - — de electție chirurgical
  - — pe locul II radio- și polichimioterapia
- Conduita terapeutică
  - — în stadiul 0, I, II fără celule mici se practică lobectomie cu extirpare ganglionară
  - — în stadiul III și IV dacă este posibilă rezecția, preoperator se practică radioterapie
  - — în stadiul III și IV recuperabile, radio- ± polichimioterapie
  - — în cancerul cu celule mici și carcinoza pulmonară, radio- și polichimioterapie
  - — protocoale chimioterapeutice APV, CAV, CCM și CCMV

Scanned with OKEN Scanner

FIBROZA PULMONARĂ INTERSTIȚIALĂ

Definiție

F.P.I. (fibroza pulmonară interstițială) formează un grup heterogen de boli caracterizate printr-un proces de fibroză a țesutului interstițial, peretelui alveolar și vaselor limfatice, provocat de infecții, pulberi minerale, fenomene imunologice, neoplazii, medicamente și agenți fizici.

Etiopatogenie și factori de risc

Factorii de risc implicați în geneza leziunilor au fost enumerați în definiție dar la aceștia trebuie să adăugăm și modul de reactivitate al organismului față de acești agenți.

În procesele infecțioase cronice (tuberculoză miliară, bronșite cronice, micoze pulmonare), apare în interstițiu, în septurile alveolare și peribronșice un infiltrat limfohistoplasmocitar, care cu timpul se organizează fibros. Pahipleuritele întinse și fibrotoraxul care apare după pleurezii tuberculoase sau purulente, după rezecții segmentare sau lobare, reprezintă consecința unui proces, expansiv și destructiv de fibroză al parenchimului pulmonar.

Pneumoconiozele (P) provocate prin inhalarea unei mari varietăți de pulberi minerale (praf de cărbune, azbest, siliciu, bauxite, mangan) induc în raport cu durata expunerii un proces de fibroză nodulară sau difuză. Prezența factorului reumatoid, a anticorpilor antinucleari în serul bolnavilor de P. cît și asocierea P. minerilor cu P.R. (sindromul Caplan) pledează pentru intervenția unui mecanism autoimun. După alți autori fibroza este consecința unei reacții inflamatorii nespecifice. Pulberile inhalate sînt înglobate de macrofagele alveolare care eliberează enzime lizozomale și interleukina I. Se mobilizează plasmocitele, limfocitele care prin monokine mobilizează neutrofilele.

Se eliberează mediatorii chimici ai inflamației care duc la distrugerea membranei bazale, a septului intra-alveolar stimulînd producția de colagen. Așa are loc procesul de fibroză interstițială difuză.

F.P.I indusă imunologic. Se încadrează aici fibrozele produse prin inhalare de antigene vegetale sau organice cît și fibroza din bolile de colagen și vasculitele alergice. Fibroza din plămînul de fermier, din boala producătorilor de ciuperci, lucrătorilor cu malț, fibroza de la bolnavii cu diabet insipid produsă prin inhalarea pulberii de extract hipofizar, este condiționată de sensibilitatea imunologică a gazdei, de timpul de expuneri și mărimea pulberilor sub 0. Aceste pulberi sînt fagocitate de macrofage care prin intermediul interleukinei I inițiază o reacție imună de tip III sau limfocitotoxică dependentă de anticorpi. Leziunile induse în final de mediatorii chimici „se vindecă" prin formare de benzi fibroase.

Scanned with OKEN Scanner

Hipersensibilitatea gazdei este pusă în evidență atît prin dozarea anticorpilor precipitanți în ser cît și prin IDR pozitiv la 4 și 72 ore.

În stadiile înaintate ale bolilor de colagen și mai ales în sclerodermie apare o F.I. pusă în evidență de clișeul radiologic. Procesul de fibroză este consecința unei reacții hiperergice de tip III sau de tip limfocitotoxic dependentă de anticorpi. Aceste reacții sînt consecința fixării sau depunerii complexelor Ag—Ac pe membrana bazală sau țesutul interstițial.

În sindromul Goodpasture, sindromul Wegener se consideră că leziunile de fibroză sînt consecința unei reacții hiperergice indusă de anticorpii citotoxici. Acești anticorpi se fixează pe antigenele M.B. alveolare, declașînd prin mediatorii chimici o reacție inflamatorie care în final se organizează fibros.

Agenții fizici. Radiațiile X antrenează o F.P.I. postradioterapie. În stadiul acut sub acțiunea mediatorilor se produc edem interstițial, congestie capilară și dilatarea vaselor limfatice, formarea de membrane hialine în prezența unui infiltrat cu histiocite, plasmocite, macrofage. În stadiul cronic se instalează o fibroză interstițială cu obstrucția vaselor sangvine.

Cauze neoplazice. În cancerul bronhopulmonar cu celule nediferențiate, în limfoamele maligne, mediastinale și în metastazele sangvine are loc o limfangită carcinomatoasă. Pe clișeul radiologic apare sub forma unor benzi fine difuze pe un fond reticulonodular.

F.P.I. de cauze necunoscute apar în sarcoidoză, hemosideroza pulmonară idiopatică, în sindromul Hamman Rich, în F.P.I. difuză idiopatică și în proteinoza alveolară.

În sarcoidoză există o adenopatie hilară bilaterală de la care pornesc benzi fibronodulare vizibile radiologic. Granuloamele interalveolare și interstițiale sînt alcătuite din celule gigante înconjurate de limfoplasmocite.

Hemosideroza pulmonară idiopatică se traduce prin infiltrate pulmonare difuze, hemoptizii și anemie. În această boală macrofagele alveolare și din interstițiul pulmonar sînt pline cu hemosiderină. Macrofagele care înglobează fierul eliberează enzime lizozomale care generează fibroza interstițială densă.

În proteinoza alveolară există o hiperplazie a epiteliului alveolar iar spațiul multor alveole este plin cu o substanță PAS pozitivă. Aceasta este o lipoproteină care are o compoziție chimică, similară surfactantului, dar cu proprietăți fizice diferite.

F.P.I. idiopatică este un termen rezervat interstițial unde ancheta etiologică nu pune în evidență o infecție, o expunere profesională la pulberi anorganice sau organice, o reacție de hipersensibilitate sau o expunere la radiații. Etiopatogenia este necunoscută.

Boala Hamman-Rich este fibroza interstițială cu evoluție rapidă, cauză necunoscută, caracterizată printr-o hiperplazie a pneumocitelor de tip II, o îngroșare a membranei bazale și o infiltrație cu macrofage.

Consecințe fiziopatologice

F.P. determină scăderea complianței și creșterea elastanței fapt ce explică cauza I.P. restrictivă, tradusă spirografic prin scăderea proporțională a CV, VR și CPT.

În al doilea rînd F.P. reduce capacitatea de difuziune a oxigenului prin tulburarea raportului V/P și mai puțin probabil prin așa numitul bloc alveolocapilar care mărește distanța între M.B. alveolară și M.B. a hematiilor. Tul-

Scanned with OKEN Scanner

Fibrozele pulmonare interstiţiale : etiologie, etiopatogenie

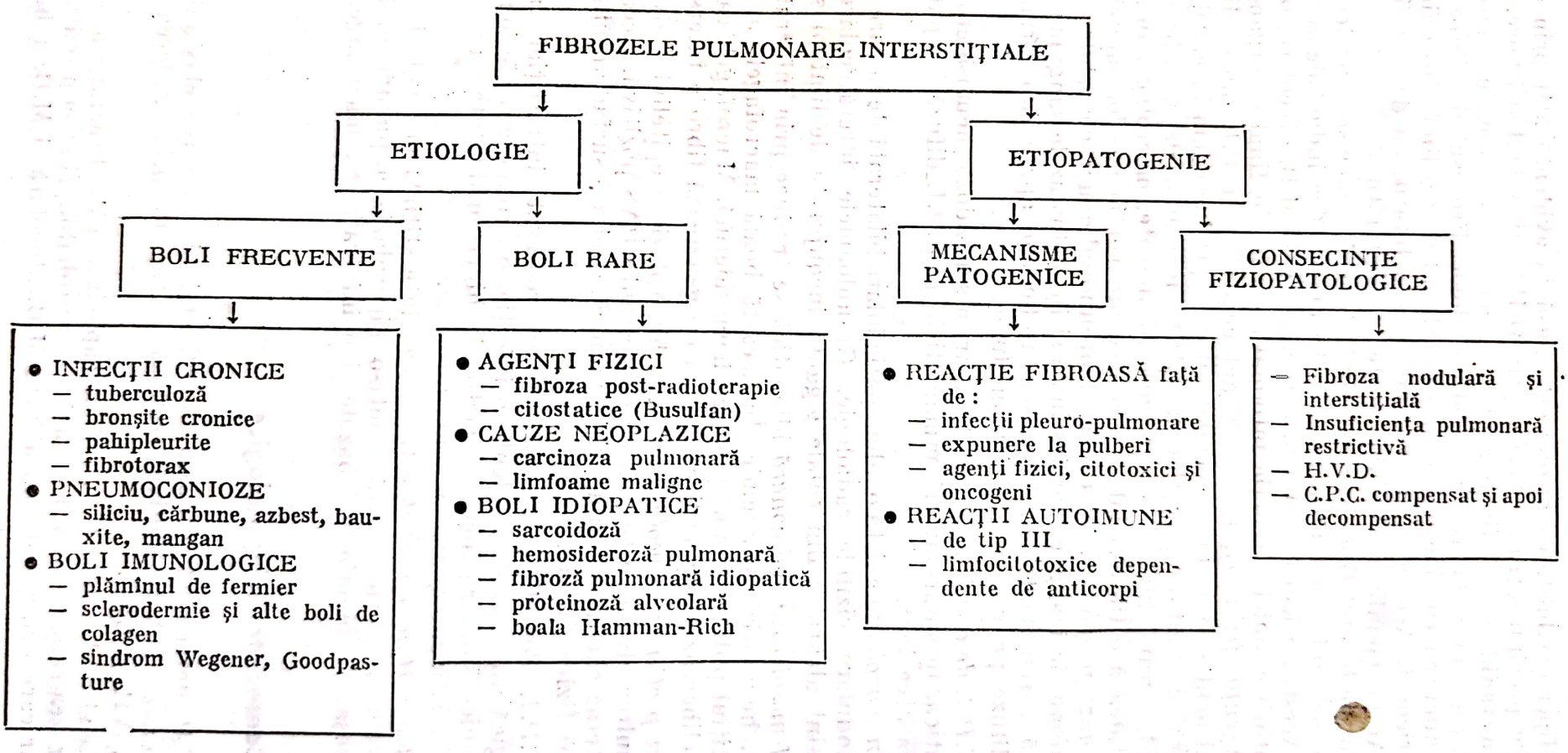

Scanned with OKEN Scanner

burarea raportului V/P se datorește reducerii numărului de capilare, din jurul sacilor alveolari așa încît alveolele sînt bine ventilate și slab perfuzate. Această I.P. de distribuție și difuziune se caracterizează prin hipoxemie (pO_2 scăzut) hipo- sau normocapnie (pCO scăzut sau normal). CO_2 are o capacitate de difuziune de 20 ori mai mare decît a O_2.

Creșterea rezistențelor elastice determină creșterea travaliului ventilator și apariția dispneei în efort și repaus.

Tablou clinic

Semnele clinice sînt condiționate de importanța și rapiditatea în modul de instalare și evoluție a F.P. Dispneea progresivă de efort, cianoza și semnele hipertensiunii pulmonare (HTP) și ale CPC sînt semne care sugerează și traduc prezența unei I.P. restrictive care reclamă stabilirea cauzei.

Polipneea și cianoza apar în timpul efortului iar în formele severe sînt prezente chiar în repaus. Tusea productivă însoțită de febră și raluri umede sînt martorul unei infecții intercurente.

HTP se traduce prin accentuarea zgomotului II în focarul pulmonar iar jugularele turgescente, hepatomegalia și edemele periferice traduc apariția CPC.

Diagnostic

Confirmarea diagnosticului este dată de clișeul toracic, biopsia pulmonară, spirometrie și gazometrie. Clișeul toracic arată opacități lineare difuze sau localizate în zonele apicale sau dispuse hilobazal. Opacitățile lineare apar pe un fond reticular sau reticulonodular realizînd aspectul de „fagure de miere". Trebuie amintit aspectul particular din pneumoconioze, fibrotoraxul prin pahipleurite întinse sau toracoplastii și din sarcoidoză.

Spirometria relevă o disfuncție ventilatorie de tip restrictiv iar gazometria, hipoxie cu normocapnie.

Biopsia pulmonară transcutană și prin bronhoscopie dirijată este o metodă capabilă să identifice leziunile generate de boala de bază. În sarcoidoză, în limfoamele maligne se face biopsie din ganglionii periferici. Examenul citoexfoliativ al sputei este relevant în cancerele pulmonare.

Scintigrafia cu galiu relevă o radioactivitate crescută a zonelor de fibroză, bine corelată cu bogăția de celule găsite la examenul histologic al biopsiei pulmonare.

Examenele biologice de rutină nu aduc date importante pentru diagnostic. Anticorpii precipitanți, IDR, complexele imune circulante, anticorpii antinucleari, reacția Waaler-Rose aduc informații în plămînul de fermier și bolile de colagen.

Evoluție, prognostic, complicații

F.P. extinse evoluează către HTP și CPC. Prognosticul este rezervat în colagenoze, în limfangita carcinomatoasă și în F.P.I. idiopatică.

Scanned with OKEN Scanner

Tablou sinoptic nr. 20

Fibroza pulmonară interstițială : tablou clinic

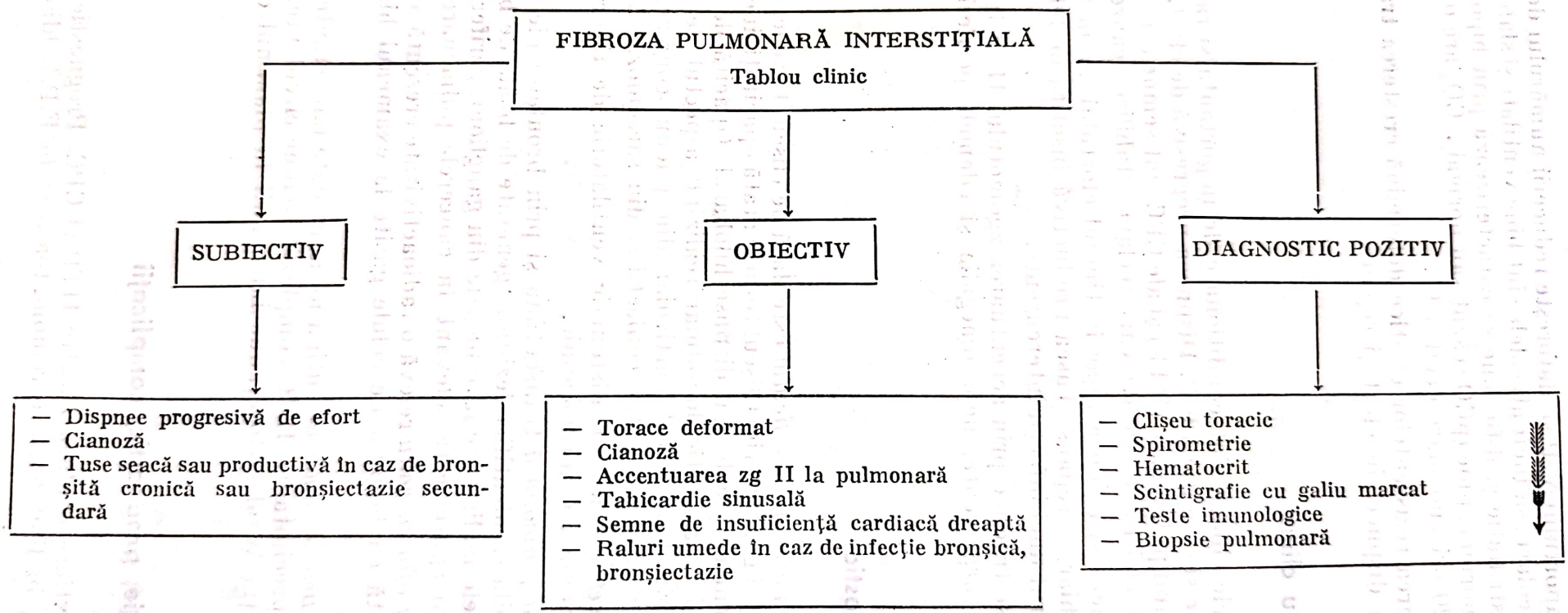

Scanned with OKEN Scanner

Tratament

F.P.I. beneficiază de tratamentul bolii de bază. Se obțin rezultate bune în tuberculoza pulmonară. Se evită expunerea la pulberi minerale sau organice în pneumoconioze și F.P. prin hipersensibilizare.

Prednisonul este eficace în F.P. prin hipersensibilitate și în sarcoidoză. În F.P. din colagenoze din sindromul Goodpasture și din granulomatoza Wegener, corticoizii și citostaticele pot aduce unele beneficii.

Dacă se complică cu CPC se apelează la diuretice, Lanatozid, sub protecție de oxigen.

Rezultatele terapeutice sînt discutabile în majoritatea F.P. și apreciate pe date clinice și paraclinice.

Scanned with OKEN Scanner

HIPERTENSIUNEA PULMONARĂ

Definiție și codificare

Clinic și fiziopatologic H.T.P. pot fi împărțite în H.T.P. venoasă și H.T.P. arterială. În raport cu modul de evoluție H.T.P. venoasă este acută și cronică iar H.T.P. arterială în funcție de etiologie este primară (idiopatică) sau secundară.

H. T. P. v e n o a s ă (H.T.P.V.) înseamnă creșterea presiunii sangvine în atriul stîng peste 12 mm Hg, atingînd valori egale sau mai mari de 25 mm Hg. H.T.P. arterială (H.T.P.A.) definește creșterea presiunii în patul arterial pulmonar, în artera pulmonară și în V.D.

Etiopatogenie

Etiopatogenia H.T.P.V. recunoaște în raport cu boala de bază 2 mecanisme principale: barajul mitral și insuficiența ventriculului stîng.

În stenoza mitrală din cauza barajului mitral crește presarcina care are drept consecințe hipertrofia și dilatația atriului stîng (A.S.). Presiunea în A.S. și venele pulmonare va crește și va determina o hipertensiune în circulația venoasă pulmonară.

În insuficiența ventriculară stîngă (I.V.S.) crește presarcina și/sau postsarcina ducînd la hipertrofia și dilatația ventriculului stîng. Se va dilata și orificiul atrioventricular permițînd regurgitarea sistolică a sîngelui în A.S. Consecința suprasolicitării hemodinamice va fi I.V.S. care va duce la creșterea presiunii în venele pulmonare determinînd HTPV. Bolile care duc la I.V.S. sînt valvulopatiile inimii stîngi, insuficiența și stenoza aortică, H.T.A. esențială și H.T.A. secundară, criza hipertensivă, cardiopatia ischemică (infarctul de miocard), cardiopatia ischemică cu tulburări de ritm și conducere miocardopatiile (obstructive, dilatative și restrictive) și cardiopatiile congenitale cu șunt stînga-dreapta.

Factorii de risc care măresc presarcina și postsarcina inimii stîngi și duc la H.T.P.V. sînt efortul fizic, emoțiile, aportul mare de lichide (buvabile sau perfuzabile) și retenția hidrosalină prin regim hiposodat. La femeile cu stenoză mitrală, edemul pulmonar acut (E.P.A.) apare premenstrual deoarece hormonii feminini produc retenție hidrosalină. În această perioadă efortul, emoțiile, duc la o creștere rapidă a presarcinii și H.T.P.

Forme clinice

În raport cu evoluția H.T.P.V. deosebim o formă acută și una cronică.

În forma acută presiunea în capilarele pulmonare crește brusc peste 25 mm Hg, depășind presiunea coloid osmotică. În acest moment critic apare transsudatul alveolar de plasmă cu inundarea bronhiilor. Se realizează tabloul EPA.

Scanned with OKEN Scanner

Tabloul clinic al formei acute

Clinic bolnavul prezintă brusc sete de aer, polipnee, și cianoză. În termeni hemodinamici polipneea și setea de aer se datoresc hipoventilației, creșterii rezistențelor elastice și a travaliului respirator, induse de inundarea alveolo-bronșică cu plasmă. În formele severe bolnavul se înecă în propriul exsudat plasmatic care se scurge în valuri pe nas sau pe gură.

Bolnavul este anxios, speriat, chinuit de senzația morții iminente și acoperit de transpirații reci. Merge la fereastră sau stă în ortopnee, cu o frecvență respiratorie de 40 respirații pe minut și uneori peste această cifră. Tușește și expectorează, o spumă albă sau rozată, cînd au extravazat o dată cu plasma și hematiile care sînt rapid lizate.

La auscultația plămînului se aud raluri subcrepitante cu caracter de flux și reflux. În plin atac urcă de la bază spre vîrfurile plămînului iar în faza de acalmie terapeutică se retrag în sens invers și dispar. Sînt comparate cu fluxul și refluxul mării înspumate. Într-adevăr plămînul bolnavului „fierbe" așa cum fierbe „marea înspumată".

Pulsul este tahicardic, regulat sau neregulat, iar *tensiunea arterială* (T.A.) este normală, scăzută sau crescută în raport cu boala de bază : stenoza mitrală, stenoza aortică, infarctul miocardic sau HTA. Abundența ralurilor subcrepitante face dificilă *auscultația cordului*, a ritmului de galop care trădează I.V.S. cît și a suflurilor din leziunile valvulare care se percep în faza de rezoluție a EPA.

Criza de E.P.A. apare ziua sau noaptea în somn, durează 10—15 minute și uneori depășește 30 minute și rar cedează spontan.

Astmul cardiac (A.C.) are aceeași patogenie fiind o formă minoră, larvată de E.P.A. Apare noaptea în somn, mai ales la bătrînii care au cardiopatie ischemică. Bolnavul se trezește brusc cu lipsă de aer, palpitații și polipnee. Alteori este trezit de cîteva chinte de tuse însoțite de o expectorație spumoasă, rozată. La bazele pulmonare se constată submatitate și raluri subcrepitante. Auscultația inimii permite perceperea galopului și a unui suflu sistolic mitroaortic sau a unor sufluri diastolice care denotă o valvulopatie. *Patogenic* creșterea presiunii hidrostatice în A.C. are loc în lobii bazali și este ameliorată de ortopnee și scăderea întoarcerii venoase în această poziție.

Tratamentul formei acute

Tratamentul E.P.A. este o urgență medicală care are drept scop scăderea presarcinii și volemiei cu diuretice de ansă, combaterea hipoxiei prin administrarea de oxigen, tonifierea cordului și combaterea tonusului vasoconstrictor la nivelul patului arterio-capilar (postsarcina).

Mijloacele terapeutice sînt oxigenul, diureticele de ansă, nitroglicerina, digitalice cu acțiune rapidă date i.v. și miofilina.

Conduita. Bolnavul se așază în fotoliu cu picioarele atîrnînd pentru a reduce întoarcerea venoasă și se administrează oxigen 100% pe sondă. *Diureticele* de ansă, Furosemid, acid etacrinic în doză de 40—80 mg date rapid i.v. reduc volemia și presarcina prin efort diuretic și vasodilatator venos.

Nitroglicerina dată sublingual scade întoarcerea venoasă prin efect vasodilatator venos. Nitroprusiatul de Na se administrează i.v. în doză de 20—30 micrograme /minut, la pacienții la care TA sistolică este peste 100 mm Hg,

Scanned with OKEN Scanner

și numai în spital. Se preferă astăzi perfuzia cu Nitroglicerină fiole de 2 ml concentrație 0,5%, în soluție de glucoză 5%, dacă T.A. maximă depășește 100 mmHg.

La nevoie *Lanatozidul C* sau *Digoxinul*, în doză de 0,4 mg și respectiv 0,5 mg se administrează i.v. *Miofilina* în doză de 240—480 mg i.v. combate bronhospasmul, crește fluxul renal și eliminarea de sodiu. Unii autori sînt rezervați în privința folosirii digitalicelor rapide la bolnavii cu stenoză mitrală pe motiv că ar tonifia inima dreaptă și mări presarcina în fața barajului mitral. Proba timpului arată că acești bolnavi erau salvați, pînă la descoperirea noilor diuretice cu digitală și morfină.

Morfina folosită i.v. în doză de 2—4 mg combate stress-ul catecolic și spasmul arteriolovenos în patul capilar periferic, reducînd întoarcerea venoasă. Morfina este contraindicată în astmul bronșic.

În insuficiența cardiacă globală și infarctul de miocard E.P.A. necesită tratament în serviciile de asistență coronariană.

În forma cronică H.T.P.V. duce la staza pulmonară care ia naștere conform legii gravității în lobii bazali. Apare la început în *efort* și apoi în *repaus*. Duce, prin creșterea presiunii în capilarul pulmonar la un transsudat interstițial și alveolar în lobii bazali. *Fiziopatologic* exsudatul interstițial și alveolar provoacă creșterea elastanței, scăderea complianței statice și dinamice și creșterea travaliului respirator. Se tulbură ventilația și schimbul gazos care va explica dispneea de efort și cianoza de tip central. Are drept cauze barajul mitral și I.V.S. Realizează tabloul insuficienței cardiace stîngi (vezi capitolul Insuficiența cardiacă).

H.T.P. arterială

H.T.P.A. secundară evoluează în două faze, una funcțională și alta organică.

În faza funcțională din cauza hipoxiei are loc un spasm în arteriolele și arterele pulmonare subsegmentare și segmentare. Cu ajutorul cateterismului drept s-a dovedit că H.T.P.A. crește în efort, scade în repaus sau după administrarea de vasodilatatoare și hipotensoare.

În stadiul organic H.T.P.A. arterele pulmonare reacționează la hipoxia cronică prin hiperplazia intimei și mediei, consecința fiind reducerea treptată a lumenului patului arterial. Cînd reducerea lui atinge 60% din secțiune se instalează H.T.P.A. organică. În acest stadiu apar și plăci de aterom la nivelul arterelor lobare și celor două ramuri principale dreaptă și stîngă, ale arterei pulmonare.

H.T.P.A. organică reprezintă un obstacol permanent în fața ventriculului drept. În fața acestei postsarcini mari se va hipertrofia și dilata tonogen, apoi miogen, determinînd apariția insuficienței cardiace drepte. Forța de contracție a ventriculului drept reprezintă 1/6—1/8 din forța ventriculului stîng și de aceea performanța lui va scădea rapid. Realizează tabloul I.C. drepte.

Cauzele H.T.P.A. secundare

Stenoza mitrală strînsă în cursul căreia apariția H.T.P.A. reprezintă cel *de-al doilea baraj* duce la insuficiență cardiacă dreaptă care este ireversibilă. În stenoza mitrală moderată și boala mitrală, barajul pulmonar apare tardiv dacă se respectă regimul de viață și tratamentul indicat.

Scanned with OKEN Scanner

În insuficiența mitrală organică, insuficiența aortică, stenoza aortică, prin apariția I.V.S., se poate sări prin mecanisme necunoscute peste stadiul de H.T.P.A. organică. Datorită cedării globale a miocardului ventricular se ajunge la insuficiența cardiacă congestivă, prin cedarea mecanismelor adaptative și a forței de contracție (insuficiență de pompă).

În B.P.C.O. datorită hipoxiei și hipercapniei are loc instalarea H.T.P.A. secundare. Din cauza emfizemului centrolobular se distrug și capilarele pulmonare, adăugîndu-se astfel și reducerea anatomică a patului capilar pulmonar. Se instalează astfel barajul arterial pulmonar care reprezintă o postsarcină mare pentru ventriculul drept. În momentul instalării H.T.P.A., B.P.C.O. se află în stadiul de C.P.C. compensat. Decompensarea este anunțată de apariția semnelor de insuficiență cardiacă dreaptă.

În fibrozele pulmonare întinse din fibrotorax, fibrozele din bolile de colagen și fibroza interstițială idiopatică, pe lîngă reducerea anatomică a patului capilar, contribuie la instalarea H.T.P.A. și hipoxia prin efect Euler Liljiestrand. Și tromboembolismul pulmonar recurent determină H.T.P.A., dar la examenul histologic se constată recanalizarea lumenului vascular prin septuri fibroase și o fibroză la nivelul adventicei. Acest aspect deosebește H.T.P.A. din tromboembolism de H.T.P.A. idiopatică.

Tratament

Tratamentul H.T.P.A. secundare respectă principiile și mijloacele terapeutice ale bolii de bază (vezi capitolele respective).

H.T.P.A. idiopatică

H.T.P.A. idiopatică (primară) este o boală rară, cu etiologie necunoscută, al cărui diagnostic se stabilește prin excluderea unei H.T.P.A. secundare.

Incidență și prevalență

Boala are o incidență foarte redusă și afectează mai ales femeile tinere între 20—40 ani.

Anatomie patologică

Boala interesează arterele mici (diametru între 40—300 microni) unde se constată o hiperplazie a intimei și hipertrofia musculaturii netede. Cu ajutorul microscopului electronic s-a descoperit o fibroză concentrică a intimei. Acest proces difuz de fibroză arteriolară determină o reducere importantă a patului arteriolar pulmonar. Consecința hemodinamică este creșterea postsarcinii care determină o hipertrofie și dilatație a atriului și ventriculului drept. Așa se explică de ce în 2—3 ani boala conduce la o insuficiență cardiacă ireversibilă. În arterele pulmonare mari s-au descoperit plăci de aterom.

Scanned with OKEN Scanner

Etiologie

Etiologia bolii este necunoscută, dar s-au formulat mai multe ipoteze patogenice.

Ipoteza genetică vorbește fie de o sensibilitate crescută a peretelui vascular fie de faptul că se moștenește o structură vasculară embrionară. Prima vorbește de o *sensibilitate înnăscută* a peretelui vascular, practic a receptorilor alfaadrenergici față de mediatorii chimici normali : catecolamină, serotonină, angiotensină. A doua supoziție consideră că se moștenește o *structură vasculară de tip embrionar* hiperreactivă la hipoxie și mediatori fiziologici ai vasoconstricției.

Ipoteza autoimună apreciază că H.T.P.A. idiopatică este o formă de vasculită autoimună similară vasculitei întîlnite în bolile de colagen. Susținătorii ipotezei aduc ca argument faptul că H.T.P.A. este precedată sau acompaniată de fenomene Raynaud.

După ipoteza trombogenezei se consideră că boala este consecința unor *microtromboze repetate* provocate de un deficit înnăscut în factori fibrinolitici și/sau unui exces de factori trombotici. Ca argument în sprijinul acestei ipoteze este faptul că poate să apară la unele femei care abuzează de contraceptive, care induc tulburări de coagulare.

Tablou clinic

Bolnavele se plîng de o *dispnee progresivă de efort instalată recent.* Pe acest fond apar *dureri precordiale* cu caracter anginoid, palpitații, slăbiciune și *sincope de efort.*

La examenul fizic se constată o tahicardie permanentă, ventriculul drept dilatat și palpabil în epigastru. În focarul pulmonarei putem descoperi un suflu sistolic precedat de clic de ejecție și dedublarea zgomotului II.

Pe clișeul toracic de față se constată că rețeaua arterială periferică este ștearsă, dispărută, iar cîmpurile pulmonare sînt slab vascularizate. La nivelul cordului arcul mijlociu bombează deoarece artera pulmonară este dilatată. *Pe clișeul de profil* se constată hipertrofia ventriculului drept și din acest motiv apare reducerea spațiului retrosternal (sternocardiac).

Cateterismul inimii drepte arată o creștere semnificativă a presiunii ventriculului drept, în artera pulmonară și în capilarul pulmonar unde presiunea variază între 30—40 mm Hg. Este o metodă invazivă, practicată după pregătire prealabilă, deoarece poate determina sincope urmate de moarte.

Ecg-ul arată deviație la dreapta a axei cordului cu *semne caracteristice de H.V.D.* și *ischemie de ventricul drept* traduse prin R în V_1, V_2 și cu T negativ în V_1, V_2, V_3.

Diagnostic pozitiv

Diagnosticul pozitiv se stabilește prin excluderea unei H.T.P.A. de natură secundară. Apariția dispneei la eforturi moderate, însoțită de sincope de efort și semne de H.V.D. la o femeie tînără poate sugera diagnosticul.

Scanned with OKEN Scanner

Diagnostic diferențial

Diagnosticul diferențial are în vedere H.T.P.A. secundară din valvulopatiile inimii stîngi, cordul pulmonar, din sindromul Eisenmenger întîlnit în defectul septal ventricular, defectul septal atrial și canalul arterial persistent cu șunt inversat. În sindromul Eisenmenger poliglobulia, degetele hipocratice, cianoza și datele oferite de cateterism stabilesc diagnosticul.

Evoluție

Duce la I.C. dreaptă ireductibilă.

Tratament

La ora actuală boala nu are un tratament adecvat și duce la moarte în 2—5 ani. Se recomandă regim hiposodat, repaus cu 8 ore de somn noaptea și 4 ore peste zi și evitarea infecțiilor intercurente.

Tratamentul cu tonicardiace, diuretice și anticoagulante dă slabe rezultate. De asemenea, s-a încercat tratamentul cu vasodilatatoare, hipotensoare, inhibitori de calciu și agenți imunodepresori. S-a folosit Nitroprusiatul, Nitroglicerina, Hidralazina, Fentolamina, Nifedipina și Verapamilul. Se pare că, Hidralazina, Nifedipina și Diazoxidul *ameliorează dispneea* și *reduc numărul crizelor sincopale.*

Transplantul de inimă și plămîn a fost practicat, la unele paciente obținînd supraviețuiri de 4—5 ani. Se pare că transplantul reprezintă conduita de viitor, pentru recuperarea acestor bolnave, în speranța că se va stăpîni reacția de respingere.

Scanned with OKEN Scanner

Hipertensiunea pulmonară : etiopatogenie, tablou clinic, tratament

HIPERTENSIUNEA PULMONARĂ

ETIOPATOGENIE

- H.T.P. este acută și cronică
- H.T.P. arterială primară și secundară
- H.T.P. venoasă — are drept cauze barajul mitral + creșterea presarcinei și I.V.S. cu mărirea pre- și post-sarcinei
  - — în forma acută presiunea în capilarele pulmonare depășește 25 mmHg, nivel critic la care apare transsudat alveolo-bronșic + E.P.A.
  - — cauze : stenoza mitrală, insuficiența și stenoza aortică, cardiopatia hipertensivă, crizele hipertensive, I.M.A., miocardopatii
  - — în forma cronică staza pulmonară duce la hipoxie și H.T.P. arterială secundară
  - — cauze = stenoza mitrală cu baraj pulmonar, insuficiența mitrală, valvulopatiile aortice BPCO și fibrozele pulmonare
- H.T.A. pulmonară sau idiopatică are mai multe ipoteze patogenice neconcludente

TABLOU CLINIC

- H.T.P.V. acută realizează tabloul E.P.A. și astmul cardiac nocturn
  - — polipneea sufocantă — sputăspumoasă rozată raluri subcrepitante cu caracter de flux și reflux
  - — în astmul cardiac tabloul clinic este larvat tradus prin polipnee, sete de aer, raluri subcrepitante la baze — apare la bătrîni
- H.T.P. arterială secundară bolilor inimii stîngi, evoluează în 2 faze : funcțională și organică
  - — în faza funcțională realizează tabloul insuficienței cardiace stîngi = dispnee de efort și repaus, raluri de stază la baze
  - — în faza organică duce la I.C. dreaptă și globală
- H.T.P. primară
  - — întîlnită mai ales la femei
  - — hiperplazie a intimei și mediei urmată de fibroză
  - — determină H.T P. prin reducerea organică a patului arterial
  - — Clinic : dispnee progresivă de efort, sincope de efort, dureri anginoide — duce la I.C. dreaptă ireductibilă.

TRATAMENT

- H.T.P.V. acută
  - — are tratament E.P.A. și astm cardiac
  - — oxigen, Furosemid, Nitroglicerina, Nifedipin, Lanatozid
- H.T.P.A. cronică secundară
  - — tratamentul I.C. stîngi și globale
  - — regim igieno-dietetic
  - — tonicardiace, diuretice, vasodilatatoare periferice, venoase, arteriale și veno-arteriale (vezi tratamentul I.C. globale)
- H.T.P.A. primară
  - — nu are practic tratament benefic
  - — se încearcă tratament pentru reducerea H.T.P.A. cu Nitroprusiat, Nitroglicerină, Hidralazină, Nifedipin, Verapamil și Diazoxidul
  - — diuretice, tonicardiace și anticoagulante — nu au dat rezultate
  - — transplantul de plămîn pe viitor

Scanned with OKEN Scanner

TROMBOEMBOLISMUL PULMONAR

Embolia pulmonară realizează trei tablouri anatomo-clinice provocate de obstrucția parțială sau totală a unei artere pulmonare lobare sau segmentare, printr-un embol plecat din venele iliofemurale sau pelvine.

Embolia pulmonară masivă obstruează artera pulmonară dreaptă sau stîngă sau una din arterele lobare, mai ales lobara inferioară dreaptă și realizează tabloul grav al *emboliei acute.*

Embolia de talie mijlocie astupă una din arterele segmentare sau subsegmentare și determină tabloul *infarctului pulmonar.*

Microemboliile bolilor pulmonare repetate prin mici trombi care bombardează capilarele pulmonare sau se formează *in situ* determină tabloul clinic al embolismului pulmonar subacut.

Incidența maximală și factorii de risc

Statisticile anatomo-clinice ale S.U.A. arată că *embolia masivă* este a treia cauză de mortalitate subită. Anual mor 100 000 oameni și la numai 10% din aceștia diagnosticul a fost bănuit și terapia instituită. Statisticile anatomopatologice arată că embolia pulmonară acută sau veche organizată se găsește la 30% din bolnavii decedați prin diferite boli și autopsiați.

Embolia pulmonară acută trebuie bănuită ori de cîte ori apare un accident pulmonar acut, tradus prin durere, dispnee sufocantă și hemoptizie, *la următoarele categorii de bolnavi:*

— imobilizați la pat după operații laborioase pe torace, abdomen și micul bazin;
— la politraumatizați și cu fracturi ale membrelor inferioare;
— insuficiența cardiacă globală, la valvulari și cardiopatii ischemice;
— post-partum și post-abortum în serviciile de ginecologie;
— în boala varicoasă cu pusee de tromboflebită;
— la femeile care fac abuz de contraceptive.

La baza acestor factori de risc este o tromboză a venelor femurale, tibiale sau pelvine, de unde se detașează trombi.

În toate aceste împrejurări se impune un tratament profilactic cu Heparină sau Calciparină, administrate subcutanat.

Fiziopatologie

Încă din 1856 Virchow a stabilit că la formarea trombilor friabili în venele iliofemurale și pelvine contribuie staza, leziunea endotelială și hipercoagulabilitatea. De peste 140 ani nu s-a descoperit un test care să deceleze precoce starea de hipercoagulabilitate.

Scanned with OKEN Scanner

În schimb s-au mai descoperit o serie de factori care contribuie la o hipercoagulabilitate. O creştere relativă a factorilor V şi VII şi o scădere a activităţii fibrinolitice, a antitrombinei III şi deficite genetice în sinteza normală de proteine C şi S. În mod normal proteina S este o glicoproteină care activează proteina C şi împreună deprimă activitatea factorilor din complexul protrombinic. Antitrombina III inhibă formarea trombinei şi totodată împiedică activarea factorilor XII, XI, X şi IX, deci a activităţii procoagulante pe cale intrinsecă. S-a dovedit că deficienţa acestor factori este genetică şi se întîlneşte mai ales la indivizi heterozigoţi care fac flebite frecvente şi embolii pulmonare adesea fatale.

Obstrucţia arterelor pulmonare prin emboli detaşaţi din venele profunde are asupra funcţiilor pulmonare şi cardiace consecinţe respiratorii şi hemodinamice.

Consecinţele respiratorii. În urma obstrucţiei unei artere pulmonare, lobare sau subsegmentare are loc o suspendare sau scădere marcată a perfuziei sangvine. Are loc un dezechilibru între *ventilaţie şi perfuzie,* întrucît segmentul, lobul sau unul din plămîni este bine ventilat dar foarte slab irigat. Consecinţa imediată este hipoxia care declanşează reflex hiperventilaţie, tradusă clinic prin criza subită de dispnee sufocantă. Hiperventilaţia reflexă determină şi hipocapnie. Împreună hipoxia şi hipocapnia declanşează reflex o bronhoconstricţie şi o hipertensiune pulmonară (H.P.A.).

După 1—3 ore de la instalarea emboliei, dispare surfactantul în teritoriul alveolar slab irigat. Se instalează o *atelectazie acută* care agravează hipoxia şi H.P.A. Macrofagele alveolare pun în libertate leucotriene, prostaglandine vasoconstrictoare şi astfel în cerc vicios contribuie la instalarea hipertensiunii arteriale pulmonare.

Consecinţele hemodinamice sînt reprezentate de *hipertensiunea pulmonară* acută şi *suprasolicitarea* hemodinamică a inimii drepte care duc la apariţia insuficienţei acute a V.D.

I. *În concluzie la instalarea H.P.A.* contribuie trei factori:

Reducerea anatomică a patului arterial pulmonar în zona unui segment, lob sau chiar plămîn. Embolul care astupă vasul scoate din funcţie un teritoriu vascular.

Eliberarea de substanţe vasoactive de tip serotonină, tromboxani, leucotriene care produc vasoconstricţie şi în teritoriile normale. Substanţele vasoactive sînt eliberate de leucocitele, trombocitele, macrofagele alveolare şi celulele endoteliale ale vaselor din teritoriul afectat — segment sau lob.

Hipoxia şi hipercapnia secundară tulburărilor de difuziune, perfuzie şi hiperventilaţie produc reflex de vasoconstricţie în circulaţia pulmonară restantă, urmat de H.T.P.

II. *Suprasolicitarea hemodinamică* a inimii drepte duce la apariţia clinică a *insuficienţei acute a ventriculului drept.* Cauzele sînt reprezentate de obstacolul mecanic — embolul arterial şi de hipertensiunea pulmonară arterială reflexă. Creşte astfel în mod brusc postsarcina ventriculului drept, a cărui forţă motrice este 1/6—1/8 din forţa ventriculului stîng. *Fiziopatologic* se produce o dilataţie acută a inimii drepte cu dilatarea orificiului tricuspidian şi a arterei pulmonare indemne. Consecinţele clinice ale insuficienţei ventriculare drepte sînt:

— apariţia suflului sistolic tricuspidian de regurgitare şi a ritmului de galop drept;

— accentuarea sau dedublarea zgomotului II la pulmonară;

Scanned with OKEN Scanner

— apariția unui suflu de ejecție la focarul pulmonar, prin prelungirea ejecției, creșterea vitezei.

Subliniem că aceste semne dispar la cîteva zile după instituirea tratamentului cu Heparină sau fibrinolitice.

Aspecte anatomo-patologice

Inima dreaptă este dilatată, pereții subțiați, fibrele miocardice arată la microscop semne de intumescență tulbure. *În artera pulmonară dreaptă sau stîngă* se găsește un cheag mare aderent la perete sau pe cale de organizare. În embolia unei artere *segmentare sau subsegmentare* se constată că alveolele sînt colabate, atelectaziate, infiltrate cu eritrocite, limfocite și trombocite, iar pe alocuri există zone de necroză alveolară. Pleura viscerală tumefiată este acoperită cu un exsudat fibrinos, iar în cavitatea pleurală liberă uneori apare exsudatul serohemoragic.

Infarctul pulmonar se întîlnește la autopsie, numai la una din 10 embolii pulmonare, deoarece plămînii au trei căi de autohematoză care-i protejează de leziuni ischemice;

— circulația arterială pulmonară care irigă alveolele;

— circulația arterială bronșică care asigură oxigenarea bronhiilor;

— ventilația pulmonară normală, bronhiile fiind permeabile.

Pentru a se produce un infarct pulmonar cheagul trebuie să ajungă într-o arteră subsegmentară. Este favorizat și de staza pulmonară întîlnită la bolnavele cu stenoză mitrală, insuficiență cardiacă și flebotromboză inaparentă clinic.

Mecanisme de vindecare

Rezoluția cheagului se face prin fibrinoliză sau organizare fibroasă. Fibrinoliza, prin aplicarea rapidă a tratamentului trombolitic, duce la dizolvarea sau diminuarea cheagului, cu permeabilizarea vasului și restabilirea patului vascular pulmonar. La restabilirea patului vascular mai contribuie și dezvoltarea unei circulații colaterale prin arterele bronșice. Atelectazia dispare prin refacerea treptată a surfactantului care începe o dată cu reluarea circulației.

Prin organizarea fibroasă, cheagul se transformă treptat în țesut fibros care aderă de peretele arterei pulmonare sau lobare asigurînd repermeabilizarea vasului astupat.

Tablou clinic

În raport cu talia embolului și calibrul vasului obstruat, se descriu trei tablouri clinice distincte. Există deci o corelație anatomoclinică între localizarea embolului și aspectul clinic.

Scanned with OKEN Scanner

I. *Embolia masivă* este determinată de obstrucția arterei pulmonare drepte sau a lobarei inferioare drepte. Mai rar este provocată de obstruarea arterei pulmonare stîngi sau lobarei stîngi. Realizează două forme clinice:

Forma dispneizantă se traduce prin apariția unei dispnei sufocante însoțite de durere toracică retrosternală sau la baza toracelui. Din partea inimii sînt prezente semnele insuficienței acute ventriculare drepte descrise mai sus. Tensiunea arterială este scăzută, maxima scăzînd la 90 sau 100 mm Hg;

Forma sincopală este mai gravă. Se instalează brusc, prin durere retrosternală urmată de pierderea cunoștinței. Se descriu de clasici o formă albastră în care bolnavul devine cianotic la față și gît și *una palidă* cînd bolnavul este alb ca varul, ambele ducînd de regulă la moarte în cîteva minute.

II. *Embolia de volum mediu* astupă o arteră segmentară sau subsegmentară și realizează anatomoclinic tabloul infarctului pulmonar. Pe plan clinic medicul întîlnește tabloul unei pleurite uscate, unui exsudat pleural moderat sau al unui condensat pulmonar.

La percuție și auscultație se aude frecătura pleurală, murmur diminuat și submatitate, dacă tabloul este pleural. În caz de condensat se constată submatitate, suflu tubar, rar raluri crepitante.

Bolnavul are pentru cîteva zile stare febrilă sau subfebrilă din cauza rezorbției locale a procesului patologic generat de infarct.

III. *Tromboembolismul pulmonar subacut* se întîlnește la bolnavii cardiaci în stenoza mitrală, în insuficiență cardiacă globală sau în C.P.C. și rareori la poliglobulinici. Este provocat de mici emboli repetitivi care bombardează plămînul sau se formează *in situ*. Clinic, bolnavul devine polipneic, cianoza se accentuează iar insuficiența cardiacă globală este greu reductibilă dacă, la tratamentul cu diuretice, digitală și oxigen, nu se adaugă Heparină.

Diagnostic paraclinic

Diagnosticul paraclinic apelează la dozări enzimatice, ale produselor de degradare a fibrinei cît și la gazometrie, ecg și scintigrafie pulmonară după cum urmează:

— Dozările enzimatice de L.D.H., C.P.K., G.O.T. nu aduc beneficii. În schimb dozarea P.D.F. (produși de degradare a fibrinei) C.S.F. (complexe solubile de fibrină) sînt argumente puternice pentru diagnosticul de embolie pulmonară. Cînd ambele teste sînt negative, diagnosticul se exclude;

— *Gazometria.* pO_2 este scăzută sub 80 mm Hg iar pCO_2 normală sau scăzută;

— *Electrocardiograma* descoperă în embolia masivă semne de H.V.D. deviația axei la dreapta, bloc minor sau major de ramură dreaptă și T negativ în V_1, V_2, V_3;

— *Scintigrafia pulmonară* prin administrare de M.A.A. (macroalbumină umană marcată cu Tc^{99}) arată o perfuzie deficitară care interesează un plămîn, un lob sau un segment;

— *Radiografia pulmonară* relevă la 10% din bolnavi relații normale, la 45% exsudat pleural modest și la 55% aspect de condensat pulmonar segmentar sau lobar de tip pneumonic;

— *Puncția pleurală* care descoperă un exsudat serohemoragic nu este absolut necesară.

Scanned with OKEN Scanner

Diagnostic diferențial

În embolia masivă, forma dispneizantă sau sincopală se pretează la diferențierea de un infarct miocardic acut, anevrism disecant cît și de sincopele de natură cardiacă din infarctul sincopal, din miocardopatia obstructivă și stenoza aortică severă.

În cazul infarctului pulmonar cu junghi dispneic, diagnosticul diferențial se face cu astmul bronșic, astmul cardiac. În infarctul pulmonar cu exsudat pleural sau condensat pulmonar trebuie făcută diferențierea de pleurodinie, pleurită virală, pleurezia exsudativă de pneumonia bacteriană sau pleurocardită.

Evoluție și prognostic

Embolia masivă este gravă și duce la moarte într-un procent ridicat de peste 60% din bolnavii netratați. În embolia moderată bolnavii se pot vindeca. La cei tratați imediat cu anticoagulante, mortalitatea este de 10—20%. De notat că după unele statistici peste 10% din bolnavii salvați fac embolii recurente. Vindecarea se face fie prin liza definitivă a cheagului fie prin organizarea fibroasă. În cazul unui infarct pulmonar rămîne o cicatrice fibroasă lineară situată în lobul pulmonar drept, vizibilă radiologic.

Tratament

Tratamentul embolismului pulmonar este *profilactic și curativ*. Profilaxia este de departe cel mai eficace mijloc. Se recurge la Heparină sau Calciparină administrate timp de 3—5 zile la grupele de bolnavi cu risc emboligen. Doza de Heparină este de 5 000 U iar cea de Calciparină de o fiolă, ambele administrate subcutanat la nivelul peretelui abdominal.

Tratamentul curativ trebuie instituit imediat fiind un tratament de mare urgență. Are ca obiective liza cheagului prin administrarea de fibrinolitice, sau oprirea extinderii și favorizarea lizei treptate cu Heparină. Pentru combaterea șocului se folosește oxigen pe sondă prin intubație și ventilație asistată. Hipotensiunea se combate prin perfuzie cu Dopamină. Noi avem la dispoziție preparatul german Dopamin (fiole de 5 ml care conțin 50 mg substanță activă — clorhidrat de dopamină).

Conduita terapeutică. Heparina se administrează i.v. sau s.c. Pe cale i.v. se folosește în perfuzie continuă sau administrare intermitentă. În perfuzia continuă se administrează 1 000 U pe oră. În administrarea intermitentă prima doză este de 10 000—20 000 U în bolus, urmată de 5 000 U la 4 ore sau 7 500 la 6 ore. Pe cale subcutanată se recomandă 5 000 U la 4 ore sau 10 000 la 8 ore. Durata tratamentului este de 7—10 zile și sub controlul T.C. (timp de coagulare) și P.T.T. (timpul parțial de protrombină).

După faza acută unii recomandă doza unică de Heparină care se aplică dacă se administrează s.c. sau se trece la tratamentul de întreținere cu Trombostop.

Tratamentul fibrinolitic are ca agenți terapeutici streptokinaza și urokinaza. Se aplică imediat în primele minute. Doza de streptokinază este de 250 000 U date în microperfuzie timp de 30 minute și urmate de o perfuzie lentă pentru 24 de ore cu doza de 100 000 U pe oră. Prima doză de urokinază

Scanned with OKEN Scanner

Tromboembolismul pulmonar : etiopatogenie, tablou clinic, tratament

TROMBOEMBOLISMUL PULMONAR

ETIOPATOGENIE

- E.P. este provocată de obstrucția prin embol a arterelor pulmonare, lobare sau segmentare. Realizează tabloul emboliei pulmonare acute
- T E.P. subacută — este realizată de mici trombi care obstruează capilarele pulmonare
- Factori de risc
  - — E.P. este cauzată de o tromboză a venelor femurale, tibiale sau pelviene de unde se detașează trombi ce obstruează ramurile arterelor pulmonare
- Grupele de risc sînt
  - — bolnavi imobilizați la pat după operații laborioase
  - — politraumatizați cu fracturi ale membrelor inferioare
- I.C. globală
  - — flebite post- partum și post- abortum
  - — abuzul de contraceptive
- Fiziopatologie
  - — leziuni endoteliale la nivelul sinusurilor valvulare venoase
  - — hipercoagulabilitate
  - — staza
  - — deficite în activitatea factorilor anticoagulanți

TABLOU CLINIC

- Condiționat de consecințele fiziopatologice ale emboliei
  - — respirator — scade perfuzia ventilația și schimbul de gaze în segmentul sau lobul unde se instalează atelectazie și ischemie
  - — hemodinamice : hipoxia și eliberarea de substanțe vasopresoare determină H.T.P., care suprasolicită VD ducînd la insuficiența acută a VD
- Aspecte clinice în arterele pulmonare sau lobare
  - — Embolia masivă : dispnee, sincopă palidă sau cianotică cu moarte rapidă
  - — Embolia arterelor segmentare sau subsegmentare realizează tabloul infarctului pulmonar : junghi, tuse hemoptoică, febră ; la examen fizic, condensat bazal, frecătură pleurală
- T.E.P. subacut întîlnit în stenoza mitrală decompensată, I.C. globală și C.P.C.
  - — polipnee, cianoză intensă, semne de I.P. și I.C. globală greu reductibile cu diuretice, tonicardiace și oxigen

TRATAMENT

- Profilactic — mobilizare și masajul membrelor inferioare + Heparină sau Calciparină la grupele de risc
- Curativ — Obiective : liza cheagului, combaterea hipoxiei, hipotensiunii șocului
- Mijloace — fibrinolitice ; streptokinaza și urokinaza
  - — anticoagulante : Heparină și Trombostop
  - — oxigen, Dopamină
- Conduita terapeutică
  - — streptokinază prima doză 250 000, apoi 100 000 U/oră
  - — anticoagulant — Heparină 20 000 u i.v. în bolus apoi 5 000 u la 4 ore
  - — Trombostop din prima zi
  - — sub controlul T.C. și I. protrombină
  - — oxigen intermitent
  - — hipotensiunea : cu Dopamină 1—2 fiole în perfuzie
- Chirurgical — embolectomie
  - — operație eroică

Scanned with OKEN Scanner

este de 150 000 U în microperfuzie, urmată de 75 000 U pe oră în perfuzie lentă de 24 h. După 24 h se continuă cu Heparină în doze intermitente.

Hipotensiunea se combate cu Dopamină în perfuzie, doza fiind de 2—5 mcg/kg corp/minut. Oxigenul pe sondă se dă intermitent și numai la nevoie se aplică intubația.

Embolectomia este o „intervenție chirurgicală eroică" cu o mortalitate încă ridicată de 58%. Se indică în caz de hipotensiune prelungită, necontrolabilă prin Dopamină și alte mijloace terapeutice.

Ligatura venei cave inferioare este preconizată pentru prevenirea emboliilor recidivante sau cînd tratamentul anticoagulant este ineficace sau există contraindicații absolute pentru terapia anticoagulantă.

Rezultatele tratamentului medical sînt bune și foarte bune dacă se aplică precoce, asigurîndu-se un beneficiu la 90% din bolnavi (care pot fi salvați și vindecați).

CORDUL PULMONAR CRONIC

Definiţie

Cordul pulmonar cronic (C.P.C.) este epilogul multor suferinţe care determină *hipertensiunea arterială pulmonară* (H.T.P.) şi *insuficienţă cardiacă dreaptă*. După definiţia dată de O.M.S. în 1963, prin C.P.C. se înţelege hipertrofia ventriculului drept provocată de boli care alterează funcţia şi/sau structura plămînilor, excluzînd leziunile pulmonare provocate de valvulopatiile inimii stîngi şi cardiopatiile congenitale.

Scurt istoric

Avem datoria să menţionăm contribuţia şcolii medicale româneşti la cunoaşterea acestei maladii. Haţieganu şi Goia au fost primii care au propus noţiunea de *„stări cardiopulmonare"*, prin studii clinice publicate în Ardealul medical şi Acta Medica Romana în perioada 1928—1934. În 1934 în „Tratatul elementar de semiologie şi patologie medicală", volumul I. autorii descriu etiologia, clinica şi tratamentul „stărilor cardiopulmonare" iar în 1934 *sindromul cardiopulmonar*. La un an după aceştia, în 1935 P. D. White introduce noţiunea de „cor pulmonale acutum" şi mai tîrziu de cord pulmonar cronic. Aceste date sînt o dovadă a contribuţiei româneşti în cunoaşterea C.P.C.

Etiopatogenie

Prologul C.P.C. este reprezentat de *boli pulmonare, ale cutiei toracice şi foarte rar de hipertensiune pulmonară idiopatică*, boli care suprasolicită inima dreaptă prin creşterea postsarcinei. Astfel, în ordinea incidenţei maximale citãm următoarele condiţii patologice :

Bolile pulmonare obstructive : bronşita cronică, astmul bronşic şi aşa numitul emfizem pulmonar idiopatic. Noţiunea de BPCO reprezintă stadiul obstructiv ireversibil a două boli cu incidenţă maximală, bronşita cronică şi astmul bronşic. Este foarte important de stabilit în practică boala care poate fi : bronşita cronică sau astmul bronşic pentru a putea aplica un tratament diferenţiat atît profilactic cît şi curativ şi de a preciza totodată stadiul evolutiv al acestor boli care evoluează spre o suferinţă ireductibilă cum este C.P.C.

Boli pulmonare restrictive — bronşiectazia bilaterală, plămînul polichistic, pahipleuritele întinse, fibrotoraxul, pneumoconiozele, boala Caplan şi fibrozele pulmonare de diverse cauze.

Bolile cutiei toracice : toracele cifotic, cifoscoliotic şi gibotic.

Scanned with OKEN Scanner

Boli rare : obezitate „malignă" de gradul III care provoacă boala Pickwick, tromboembolismul pulmonar subacut, boala Hamman Rich. În Africa : siclemia, prin microtromboze pulmonare repetate duce la reducerea anatomică a patului vascular pulmonar, producînd C.P.C., ceea ce îndrăznim să denumim „cordul pulmonar african".

Boli excepționale. În multe tratate sînt enumerate ca drept cauze ale C.P.C. bolile de colagen și distrofiile musculare congenitale. Bolile de colagen cu fibrozã reticulară pulmonară, nodulară, peribronho-vasculară sau apicală, provoacă disfuncții ventilatorii restrictive care nu duc niciodată la C.P.C. Numai fibroza pulmonară difuză din sclerodermie, fibroza interstițială idiopatică, proteinoza alveolară pot duce la C.P.C.

De asemenea, la bolnavii cu distrofii musculare progresive nu s-au descris insuficiențe cardiace drepte secundare hipoventilației și hipertensiunii arteriale pulmonare secundare.

Fiziopatologie

H.T.P. este elementul fiziopatologic esențial în toate formele etiologice de C.P.C. În C.P.C. secundar bronșitei cronice, astmului bronșic și emfizemului obstructiv, intervin cu precădere *hipoxia și/sau hipercapnia* care determină *vasoconstricția* urmată de reducerea calibrului și deci a complianței patului vascular pulmonar, prin mecanism descris de von Euler și Liljestrand.

Distrugerea patului capilar întîlnită în emfizemul obstructiv lobular și panlobular (tip I și tip II) ori în fibrozele interstițiale, este factor secundar în geneza H.T.P. secundare. Patogenia H.T.P. primitive rămîne obscură. H.T.P. secundară apare cînd mai mult de 60% din calibrul patului vascular pulmonar este strîmtorat anatomic. H.P.A. mărește travaliul VD care inițial se hipertrofiază și dilată tonogen și cu timpul miogen.

Creșterea postsarcinii are ca urmare mărirea presiunii telediastolice în VD care cu timpul duce la creșterea presiunii în atriul drept și venele sistemice. În acest mod crește și presarcina (întoarcerea venoasă). *Suprasolicitarea hemodinamică*, prin creșterea pre- și postsarcinii, determină dilatația miogenă a VD, care cedează și astfel se instalează insuficiența cardiacă dreaptă.

Hipoxia și hipercapnia provoacă tulburări în metabolismul miocardic, crește excitabilitatea fibrei miocardice și explică toleranța scăzută la digitală a cardio-pulmonarilor.

Tablou clinic și evolutiv

În raport cu starea morfofuncțională a plămînului și cordului s-au identificat două stadii compensat și decompensat, deși noțiunile sînt criticabile fiziopatologic.

În stadiul compensat diagnosticul se bazează pe *semne care sugerează sau impun* acest diagnostic. Acestea sînt clinice, electrocardiografice și radiologice.

Dintre semnele clinice amintim : semnele bolii de bază (practic stadiul de B.P.C.O.) la care asociază *dispneea* și *cianoza*, accentuate de *efort* sau în perioadele de *agravare* provocate de infecțiile intercurente. Dispneea și cianoza

Scanned with OKEN Scanner

cedează la *repaus* și *după tratamentul cu antibiotice*. Cu ocazia infecțiilor intercurente, bolnavii cad victime a numeroase episoade (pusee) de I.P.A. (insuficiența pulmonară acutizată) traduse prin *dispnee expiratorie severă*, *cianoza accentuată*, *transpirații profuze* și uneori semne de *encefalopatie respiratorie*. Cu un tratament adecvat aceste pusee sînt reversibile spre deosebire de cele care apar în C.P.C. decompensat care adesea pot fi fatale.

La examenul fizic se poate palpa *VD în epigastru (semnul Harzer)* sau se descoperă prin palpare o *hepatomegalie de gradul I*. Aceste semne obiective nu au valoare certă, deoarece numai datorită coborîrii diafragmului se poate palpa VD *fără* să existe semne de *hipertrofie și dilatație*. De cele mai multe ori se palpează în inspir *un ficat coborît* și dacă nu *se determină diametrul prehepatic*, se apreciază drept ficat de stază. *Ecograful* confirmă acest lucru fiindcă *vasele suprahepatice nu sînt dilatate*.

Jugularele devin turgescente în inspir sau expir forțat datorită creșterii presiunii intratoracice care împiedică întoarcerea venoasă și nu din cauza insuficienței cardiace drepte.

Nici semnele *electrocardiografice* nu au valoare absolută. Astfel P pulmonar în D_2, D_3 și aVF, deviația axială dreaptă la 110°, raportul R/S = 1 cît și blocul minor sau major de ramură dreaptă, sînt criterii sugestive pentru H.V.D. *Semnele tipice care impun* diagnosticul sînt reprezentate de unda R amplă în V_2R sau V_3R și V_4R și undele T negative în V_1, V_2, V_3, care denotă ischemia VD provocată de agravarea hipoxiei și hipercapniei (semn de insuficiență a VD cauzat de I.P.A.). Rotația orară sugerată de R/S $\leqslant$ 1 în V_5, V_6 pledează pentru H.V.D.

Semnele radiologice care nu sînt urmărite cu atenție sînt sugestive și sigure. Dilatarea cu 2—3 mm a ramificațiilor arterei pulmonare în regiunea hilară, ștergerea desenului reticulat la periferia plămînilor și dilatarea conului arterei pulmonare (vizibil pe grafia de față) sînt *semne sugestive de H.T.P.* și nu de H.V.D., deoarece spațiul retrosternal este vizibil. *Semn sigur* de *H.V.D.* este *dispariția spațiului retrosternal în poziția L.S.* (lateral stîng).

Ecografia bidimensională poate arăta diametrul VD, grosimea pereților VD, grosimea și kinetica septului, a pereților ventriculari și poate stabili valoarea fracției de ejecție. Metodele invazive, *cateterismul inimii drepte* și *capilarelor pulmonare*, se folosesc foarte rar, căci dau accidente. În concluzie semnele clinice, Ecg și radiologice sugerează sau impun cu certitudine *diagnosticul de H.V.D., H.T.P.* și, bineînțeles, *de C.P.C. compensat*.

Stadiul de C.P.C. decompensat este ușor de recunoscut, deoarece bolnavii prezintă pe lîngă semnele bolii de bază, semnele clasice ale insuficienței cardiace drepte : jugulare turgescente, hepatomegalie de stază și edeme la membrele inferioare.

La nivelul *apendicelui xifoid* sau în spațiul V intercostal drept se poate auzi un suflu sistolic de insuficiență tricuspidiană funcțională. *Cianoza* este permanentă și are o tentă albastră. *Tahicardia sinusală* este permanentă și greu de influențat terapeutic. *Galopul drept* este un criteriu sigur de insuficiență a VD dar este greu de perceput datorită tahicardiei, emfizemului și ralurilor bronșice sibilante și ronflante.

Bolnavii cu C.P.C. (mai ales în stadiul decompensat) pot prezenta cu ocazia infecțiilor intercurente fenomene de encefalopatie respiratorie complicate cu I.P. obstructive. Sînt cianotici, somnolenți, apatici, adinamici, incoerenți, prezintă transpirații profuze și *flapping-tremor*. Treptat își pot pierde cunoștința și intră în comă.

Scanned with OKEN Scanner

Forme clinice

Autorii anglo-saxoni au descris două forme sau tipuri de C.P.C.

Forma B.B. („blue bloater") secundară bronșitei cronice complicată cu emfizem centrolobular și șunt important în raport cu ventilația și perfuzia zonelor alveolare centrale și periferice. Există zone slab perfuzate și bine ventilate și invers. Șuntul funcțional (amestecul de sînge oxigenat și neoxigenat) provoacă hipoxie și hipercapnie permanentă, care în mod surprinzător sînt bine tolerate mult timp.

Radiologic, hipertransparența, rarefierea vasculară și imaginea în formă de rozetă predomină la lobii superiori și mijlocii. Arterele pulmonare sînt lărgite în zonele hilare, desenul bronhovascular este accentuat la nivelul lobilor inferiori iar silueta cardiacă este lărgită (emfizemul de tip II cu inimă mare). Bolnavii sînt *tușitori cronici* și au *cianoza exprimată la față* ("blue bloater").

Cu ocazia infecțiilor intercurente fac repetate episoade de I.P. acută cu sau fără agravarea insuficienței cardiace. Cedează ușor la tratamentul cu antibiotice, oxigen și diuretice dar pe măsură ce se repetă, terapia devine ineficientă.

Gazometria : pO_2 este scăzută între 50—60 mm Hg, pCO_2 între 50—60 mm Hg, hematocritul peste 50%. H.T.P. este moderat crescută în repaus, crește în efort și cu ocazia intercurențelor. Rezistențele de frecare și travaliul respirator sînt crescute atît în repaus cît și în efort. Presiunea de recul este normală sau ușor scăzută. Acestea sînt trăsăturile clinice, biochimice, gazometrice și spirometrice ale I.P. obstructive de tip II.

Forma P.P. („pink puffer") caracterizat anatomic prin emfizem panlobular cu dispariția septurilor și rețelei capilare de la periferia acinilor, elemente care explică absența șuntului. Semnele clinice și radiologice sînt evidente. Toracele este dilatat, hipersonor, cu murmur diminuat, expir prelungit și tiraj costal inferior. Clișeul toracic arată hipertransparențe pulmonare difuze cu ștergerea desenului reticulat la periferia plămînului, cupolele diafragmatice coborîte, plate, inima cu siluetă alungită și volum mic (emfizem cu cord mic).

Dispneea domină scena clinică și *precede cu ani de zile tusea cu expectorație redusă* care apare foarte tîrziu. Hipoxemia este absentă sau discretă iar presiunea parțială a gazului carbonic rămîne mult timp normală din cauza hiperventilației (bolnavii sînt gîfîitori cronici). Presiunea de recul elastic este mult diminuată din cauza emfizemului panacinar, rezistențele de frecare ușor crescute iar H.T.P. este absentă în repaus și crește ușor în efort. Hematocritul este normal. Acestea sînt trăsăturile clinice, radiologice, biochimice, gazometrice ale I.P. obstructive de tip I, caracteristic formei P.P. Insuficiența ventilatorie se agravează progresiv și de multe ori decesul survine cu ocazia unei infecții intercurente înainte de apariția insuficienței cardiace drepte. Spre deosebire de tipul B.B. care evoluează frecvent spre C.P.C. tipul P.P. duce mai rar la C.P.C.

Forma mixtă. Este descrisă de Luissada și constă în asocierea unor semne clinice, ecg, ecografice și biologice de cardiopatie ischemică nedureroasă.

Diagnostic pozitiv

În stadiul de C.P.C. compensat ne ajută *semnele care sugerează sau impun prezența H.T.P.* și *H.V.D.* În acest sens apelăm la date oferite de *Rx, ecg și ecografie.* În stadiul de *C.P.C. decompensat* semnele clasice ale insuficienței

Scanned with OKEN Scanner

cardiace sînt concludente : jugulare turgescente, hepatomegalie de stază, edeme ale membrelor inferioare. I.P. obstructivă trebuie să fie controlată prin gazometrie.

Diagnostic diferențial

În stadiul de C.P.C. compensat are în vedere bronșita cronică și astmul bronșic. În C.P.C. decompensat diferențierea se face cu alte forme de insuficiență cardiacă globală. Encefalopatia respiratorie și coma respectivă nu ridică teoretic probleme de diferențiere cu alte come, dacă ai la dispoziție posibilitatea de dozare a gazelor sangvine, cunoști trecutul bolnavului și semnele fizice ale bolii de bază. Teoretic se pot discuta comele din encefalopatia renală, hipertensivă și encefalopatia hepatică.

Evoluție, prognostic și complicații

Evoluția este recurentă cu decompensări și compensări repetate ale pompei cardiace. C.P.C. compensat face numeroase suprainfecții care agravează I.P. cronică, H.T.P. și forțează inima dreaptă și determină astfel apariția insuficienței cardiace drepte.

Alte complicații sînt encefalopatia de cauză respiratorie și coma hipercapnică. Atît pneumoniile și bronhopneumoniile cît și pielonefritele acute sînt complicații severe ale C.P.C. care duc la insuficiență cardiacă și encefalopatie respiratorie.

Prognosticul este rezervat. Șansa de supraviețuire în stadiul decompensat este de 1—3 ani.

Tratament

Se adresează *bolii de bază, insuficienței pulmonare și cardiace*. Are ca obiective *combaterea infecției și obstrucției bronșice, a hipoxiei și hipercapniei și tonifierea cordului drept*. Comportă repaus, regim desodat sau hiposodat, oxigenoterapie, diuretice, digitalice, antibiotice și hidratare corectă.

Oxigenoterapia intermitentă, cu debit moderat, reprezintă măsura principală în caz de insuficiență cardiacă, complicată cu I.P. acută, hipoxemie și hipercapnie marcată. De menționat că numai sub *acțiunea oxigenului* pot regresa semnele de I.P. acutizată și insuficiență cardiacă. Corectarea hipoxemiei și hipercapniei facilitează acțiunea digitalicelor și diureticelor. Respirația asistată cu presiunea pozitivă intermitentă aduce beneficii în I.P. acutizată complicată cu fenomene de encefalopatie.

Digitalicele pot fi periculoase și impun măsuri de precauție. Se preferă digitalice cu acțiune rapidă administrate i.v. intermitent în doze moderate timp de 3—4 zile, cu pauze de 4—5 zile și sub protecție de oxigen. Datorită hipoxemiei și hipercapniei, obstacolului permanent reprezentat de H.T.P. și tahicardiei sinusale, fibra miocardică are o toleranță scăzută față de digitală. Din acest motiv intoxicația cu digitală apare în mod neașteptat, mai ales cînd digitalizarea nu este controlată sau făcută în mod continuu.

Diureticele sînt eficiente după corectarea hipoxemiei. Se preferă Furantril, Furosemid, Acid etacrinic și la nevoie Aldactonă în doze obișnuite, care pot fi modificate în funcție de răspunsul terapeutic.

Scanned with OKEN Scanner

Cordul pulmonar cronic : etiopatogenie, tablou clinic, tratament

CORDUL PULMONAR CRONIC

ETIOPATOGENIE

- Bolile care alterează funcția și structura plămînului și duc la H.T.P. și I.C. dreaptă
- Nu intră valvulopatiile inimii stîngi și cardiopatiile congenitale cu răsunet pulmonar
- Bolile bronhopulmonare obstructive — astm bronșic și bronșită cronică
- Bolile pulmonare restrictive — bronșiectazia, fibrozele pleuropulmonare, plămînul polichistic
- Bolile cutiei toracice
  — cifoza și cifoscolioza
- Boli rare — sindromul Pickwick, tromboembolismul pulmonar subacut, Hamman Rick, siclemia
- Fiziopatologie — hipoxia și hipercapnia duce la H.T.P. organică, la H.V.D. și I.C. dreaptă
- H.T.P. crește post-sarcina V.D. care se hipertrofiază și cedează miogen

TABLOU CLINIC

- C.P.C. compensat
  — semnele bolii de bază bronhopulmonare, a cutiei toracice, obezitate malignă și bolile rare
  — semne caracteristice : dispnee și cianoză la efort și cu ocazia infecțiilor intercurente
  — episodic encefalopatia de cauză respiratorie
  — jugulare turgescente în expir forțat, tiraj costal inferior, ficat coborît
  — semne ecg, rx. și ecografice
- C.P.C. decompensat
  — apar semnele I.C. drepte
  — cord mare sau mic, tahicardie sinusală, hepatomegalie, edeme, galop drept
  — semnele bolii de bază
- Forme clinice
  — forma B.B. — frecventă
  — forma P.P. — rară
- Dg. paraclinic
  — radiografie toraco-pulmonară
  — gazometrie $PO_2 - PCO_2$
  — hematocrit
  — spirometrie
  — rezistențe elastice
  — recul elastic

TRATAMENT

- Obiective — profilaxie — tratarea corectă a bolilor pleurotoracopulmonare, combaterea obstrucției, hipoxiei, hipercapniei — tratarea I.C. drepte
- Mijloace terapeutice
  — regim igieno-dietetic
  — antibiotice, expectorante, hidratare corectă
  — oxigenoterapie, digitalice, diuretice, Heparină, sîngerare
- Conduita
  — infecția — Ampicilină, cefalosporine, Gentamicină, Biseptol, Tetraciclină
  — obstrucția bronșică — Miofilin, HHC, Prednison la nevoie
  — insuficiență pulmonară și cardiacă : oxigen intermitent
- Digoxin, Lanatozid i.v., diuretice de ansă și tub
  — sîngerare dacă Ht = 50%
  — heparina dacă Ht = 55%, cianoză intensă, poliglobulie și semne de I.C. dreaptă rezistentă la tratament

Scanned with OKEN Scanner

Sîngerarea (flebotomia) în cantitate de 300—500 ml/zi este indicată la cei cu poliglobulie sau cu hematocrit peste 55% și este prudent să se facă tot sub protecție de oxigen.

Folosirea anticoagulantelor, deși controversată, este bine venită în tromboembolismul pulmonar subacut întîlnit la bolnavii cu poliglobulie sau hematocrit peste 55%. Se recurge la Heparină și Trombostop după schema clasică și de multe ori rezultatele pot fi spectaculare.

Obstrucția bronșică agravată de infecțiile intercurente beneficiază de antibiotice de elecție cum sînt : Biseptolul, Tetraciclina, Vibramicina, de rezervă fiind Ampicilina, Eritromicina, cefalosporinele și Gentamicina administrate singure sau în asociație. Teofilina și Salbutamolul combat bronhospasmul și ajută la dezobstrucția bronhiilor. Prednisonul folosit ca antiinflamator are eficacitate în cursul puseelor de acutizare în doze de 40—60 mg timp de 7—10 zile dar sub protecție de antibiotice pentru a combate suprainfecția.

De menționat că în C.P.C. decompensat, digitalicele, diureticele, anticoagulantele se administrează numai sub protecție de oxigen dat intermitent.

Gimnastica respiratorie mobilizează diafragmul și ușurează evacuarea secrețiilor bronșice din lobii inferiori, ameliorează ventilația și combate hipoxia. Este indicată atît în scop profilactic cît și în perioadele de stabilizare și ameliorare a infecției și obstrucției bronșice.

Rezultatele terapeutice sînt influențate de obstrucția bronșică ireversibilă care duce H.T.P. și C.P.C. În stadiul de C.P.C. compensat și decompensat se obțin ameliorări trecătoare. Rezultatele se apreciază pe date clinice și paraclinice.

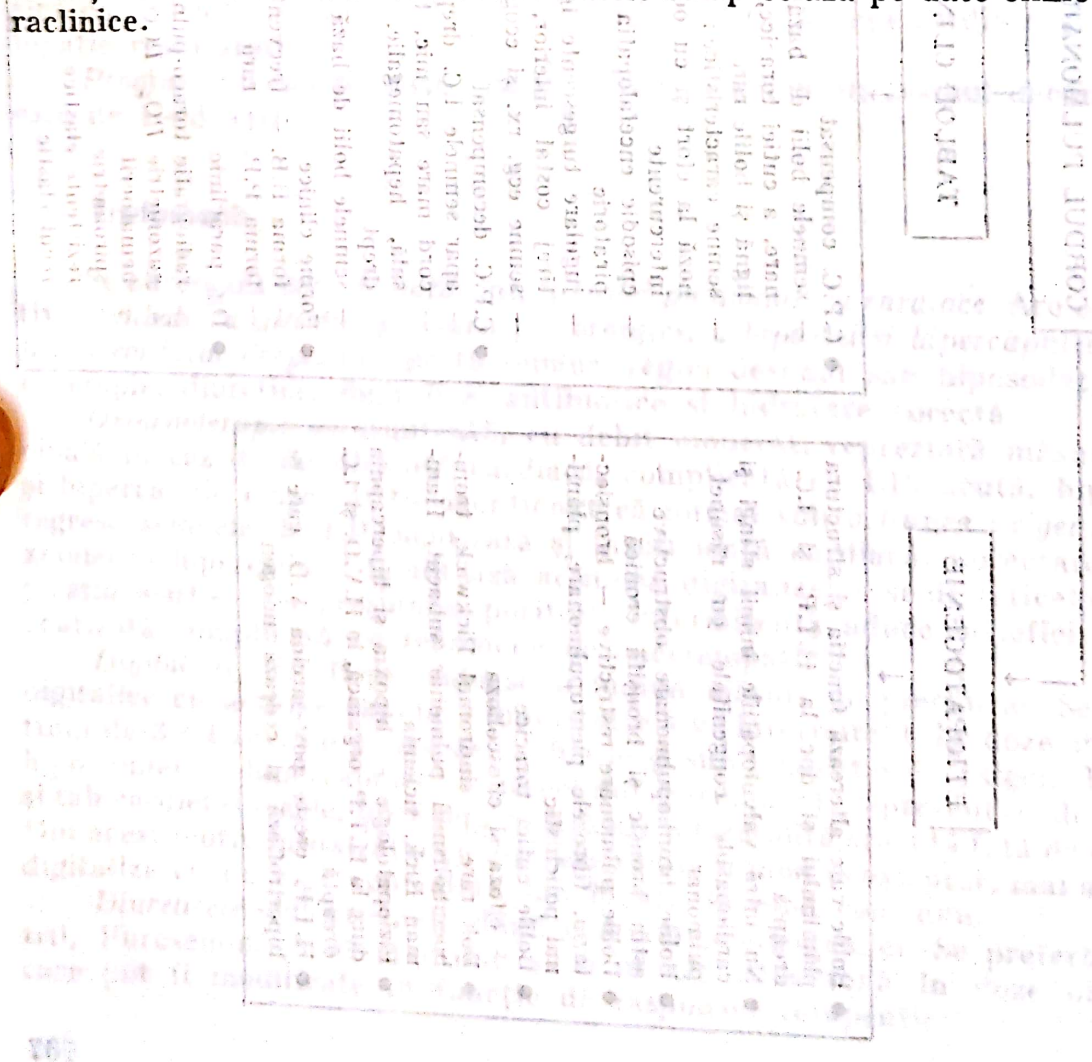

INSUFICIENȚA PULMONARĂ

Definiție

Este definită ca un sindrom funcțional, tradus printr-o tulburare în homeostazia gazelor din sîngele venelor pulmonare. Are ca expresie biochimică hipoxia, scăderea PO_2 în sîngele arterial, la care se adaugă uneori hipercapnia — creșterea PCO_2. Este provocată printr-o serie de leziuni bronhopleuropulmonare care tulbură schimburile gazoase care au loc între capilarele și alveolele pulmonare sau care favorizează și amestecul de sînge venos și arterial.

Se mai numește insuficiență respiratorie, insuficiență pulmonară respiratorie sau insuficiență respiratorie pneumogenă. Denumirile sînt arbitrare dacă ne referim la mecanismele fiziologice ale respirației. Din fiziologie se știe că respirația este un act complex care se desfășoară în trei etape : *pulmonară, sangvină* și *tisulară*.

A. **Etapa pulmonară** sau de schimb gazos este condiționată de diferența de presiune parțială a gazelor, de timpul de contact aer/sînge, de grosimea membranei de schimb, de procesele biochimice care au loc la nivelul acestei membrane și de coeficientul de difuziune a gazelor.

1. *Diferența de presiune* dintre gazele din acinul alveolar, unde PO_2 este de 98 mm Hg, iar PCO_2 de 40 mm Hg și cea dintre gazele solvite în sîngele din capilarele pulmonare unde PO_2 este de 60 mm Hg iar PCO_2 este de 45—46 mm Hg.

2. *Timpul de contact* aer/sînge este de 0,5 sec — 0,7 sec și dacă acest timp se scurtează, viteza sîngelui prin capilare crește și nu rămîne timp necesar schimbului de gaze (O_2 și CO_2).

3. O altă constantă este *raportul ventilat alveolar/perfuzat alveolar* (V/P) care are o valoare normală de 4 l/minut aer la un debit sangvin pulmonar de 5 l/minut, raportul V/P fiind de 0,8. În cazul în care anumite alveole nu sînt ventilate din cauza obstrucției bronhiolelor terminale sau aceste unități alveolare sînt slab perfuzate din cauza distrugerii patului capilar, apare hipoxia și/sau hipercapnia.

Aceste fenomene se întîlnesc mai ales în insuficiența pulmonară prin hipoventilație alveolară parțială sau globală secundară emfizemului obstructiv de tip I sau de tip II. Este cea mai frecventă formă de insuficiență pulmonară în care hipoventilația are la bază obstrucția bronhiolelor respiratorii și alterarea perfuziei alveolare.

4. *Timpul de contact aer/sînge* este condiționat de viteza debitului sangvin pulmonar, trimis în plămîn de inima dreaptă, fiind de 0,4 secunde. În bronșita cronică ajunsă în stadiul obstructiv ireversibil, din cauza reducerii patului capilar în zonele centrale ale acinului și din cauza tahicardiei reflexe, viteza de circulație a sîngelui prin plămîni crește și astfel se reduce timpul necesar

Scanned with OKEN Scanner

pentru ca hematiile din sîngele capilar să fixeze oxigenul. Sîngele care părăseşte plămînul ajunge la inima stîngă şi este slab oxigenat.

5. *Coeficientul de difuziune a gazelor* este de 20 de ori mai mare pentru CO_2 decît pentru O_2. Dacă ne referim la diferenţa de presiune, aceasta este de 40 mm Hg pentru O_2 şi numai de 4 mm Hg pentru CO_2. Pentru a difuza din alveole în capilare oxigenul are nevoie de o presiune mult mai mare decît bioxidul de carbon. Acesta (CO_2) trece din capilar în alveolă la o presiune mai mică datorită coeficientului mare de difuziune. Rezultă că *trecerea gazelor prin membrana de schimb se face graţie gradientului de presiune şi coeficientului de difuziune.* Aşa se explică de ce, în emfizemul panlobular prin hipoventilaţie reactivă, există o perioadă lungă de timp hipocapnie, deoarece CO_2 difuzează foarte rapid şi este eliminat.

6. *Grosimea membranei de schimb* este de aproape 0,1 microni. *Membrana de schimb* este alcătuită din *membrana bazală a peretelui alveolar, ţesutul interstiţial, membrana bazală a capilarului pulmonar,* la care trebuie să adăugăm neapărat şi *membrana hematiei.* În caz de edem interstiţial, de fibroză pulmonară interstiţială, idiopatică sau secundară, se realizează aşa numitul „bloc alveolo-capilar" care îngreunează schimbul de gaze, nu atît prin creşterea distanţei, cît mai ales prin anomalii biochimice induse în structura M.B. şi a interstiţiului. Aceste perturbări biochimice împiedică difuziunea gazelor şi în special a oxigenului.

B. **Etapa sangvină** asigură transportul gazelor de la plămîn la ţesuturi şi în sens invers de la ţesuturi la plămîni.

1. *Transportul* O_2 se face sub două forme : *liber solvit în plasmă* şi *fixat pe hemoglobină,* sub formă de oxihemoglobină. Gazul solvit în plasmă are o mare importanţă căci asigură *gradientul de schimb al* O_2 de 40 mm Hg.

2. *Transportul* CO_2 are loc sub trei forme : *liber solvit* în plasmă, gaz care asigură *gradientul de schimb,* a doua formă fixat pe hemoglobină sub formă de *carbaminhemoglobină* şi a treia sub formă de *bicarbonat de Na solubil în plasmă.* Raportul CO_3H_2/CO_3HNa, realizează cel mai eficient sistem tampon care asigură *p*H-ul sangvin de 7,6—7,8.

C. **Etapa tisulară.** Schimburile de gaze *între capilarele periferice şi ţesuturi* se face graţiei *diferenţei de presiune parţială a gazelor, coeficientului de difuziune, grosimii membranei de schimb* a capilarului şi *timpului de contact.* Practic participă aceiaşi parametri funcţionali care asigură schimbul de gaze la nivelul plămînului. Prin schimburile capilare periferice se asigură desfăşurarea normală a metabolismului bazal şi energetic la nivelul ţesuturilor.

Trebuie să subliniem că în condiţii de hipoxie sangvină, datorită curbei de disociere sub formă de S a hemoglobinei, la nivelul ţesuturilor, pigmentul roşu cedează mult oxigen la presiuni parţiale scăzute ale gazelor, fenomen care este ajutat şi de *p*H-ul sangvin mai acid la nivel tisular prin fenomenul Bohr.

Din aceste considerente de ordin fiziologic reamintite mai sus, socotim că este mai corect şi logic să vorbim de insuficienţă pulmonară (I.P.) şi nu de insuficienţă respiratorie, proces complex care se desfăşoară în trei etape. În etapa pulmonară, bolile pulmonare şi bronşice sînt acelea care tulbură schimbul de gaze care la nivelul ţesuturilor este mult timp compensat prin mecanisme de adaptare în principal datorită fenomenului Bohr. Numai în insuficienţa pulmonară agravată de infecţiile intercurente suferă şi ţesuturile.

Scanned with OKEN Scanner

Condiții etiologice

I.P. se întîlnește în boli bronhopulmonare și extrapulmonare, după cum urmează :

1. *Bolile bronhopulmonare* care duc la I.P. sînt bronșita cronică, astmul bronșic cronicizat, complicate cu emfizemul de tip I și II și C.P.C. Din punct de vedere fiziopatologic aceste boli determină o disfuncție ventilatorie obstructivă care duce la *I.P. obstructivă* prin hipoventilație alveolară inițial parțială și apoi difuză sau globală.

2. *Bolile pleuropulmonare* urmate de I.P. sînt fibrozele pulmonare, pahipleuritele întinse, toracoplastiile și rezecțiile pulmonare cu retracțiile importante a unor părți din plămîn, atelectaziile de compresie și de obstrucție. Aceste boli duc la *I.P. restrictivă* prin hipoventilație alveolară. Pleureziile masive și pneumotoraxul cu ventil determină de asemenea o I.P. restrictivă acută, reversibilă.

3. *Deformațiile și bolile cutiei toracice* cum sînt cifoscolioza, morbul Pott, spondilita anchilozantă, determină hipoventilație urmată în timp de I.P. cronică restrictivă.

4. *Afecțiunile* care interesează mușchii cutiei toracice — elementul mobil, dinamic, erectil și contractil al ventilației pulmonare. Aici amintim dermatomiozita, miastenia, poliomielita, paralizia frenicului și relaxarea sau paralizia unui hemidiafragm. Aceste boli realizează o I.P. prin disfuncție ventilatorie restrictivă de cele mai multe ori cu alură acută.

5. *Boli care duc la I.P.* hipoventilatorie cu evoluție acută sînt encefalitele, intoxicațiile cu barbiturice și morfină, traumatismele cranio-cerebrale și tumorile de trunchi cerebral. În aceste situații au loc importante perturbări în activitatea centrilor respiratori bulbo-pontini. Consecința va fi o hipoventilație pulmonară acută de natură centrală.

Fiziopatologie

Bolile pleuro-pulmonare ale cutiei toracice, ale mușchilor respiratori și bolile care induc perturbări în funcția centrilor respiratori determină o I.P. restrictivă prin hipoventilație acută sau cronică. Bronșita, astmul bronșic cronicizat, emfizemul pulmonar de tip I și II sînt boli care generează disfuncții ventilatorii obstructive urmate de I.P. obstructivă cu evoluție cronică și acutizări periodice.

Clasificarea I.P. este făcută pe criterii fiziopatologice și deosebim patru tipuri și anume :

1. *I.P. obstructivă*, generată de boli bronho-obstructive care produc într-un stadiu inițial o hipoventilație zonală și în stadiu înaintat o hipoventilație difuză a unităților bronhioloalveolare ;

2. *I.P. restrictivă*, generată de boli bronhoconstrictive toraco-pulmonare care duc la hipoventilație alveolară. Tot aici se încadrează și I.P. acută prin hipoventilație cauzată de perturbări în activitatea C.R. bulbo-pontini ;

3. *I.P. prin tulburări de difuziune* a gazelor generate de boli care impietează asupra structurii membranei de schimb producînd îngroșarea M.B. alveolare, fibroza interstițială și distrugerea capilarelor alveolare. Se realizează o I.P. de difuziune prin tulburarea raportului V/P, perfuzia fiind prevalent perturbată, ventilația fiind normală.

4. *I.P. prin contaminare venoasă* sau scurt circuit arteriovenos funcțional sau organic la nivelul plămînului și șunt dreapta-stîng la nivelul cordului.

Scanned with OKEN Scanner

Aspecte etiologice, spirografice, gazometrice și fiziopatologice ale I.P.

1. *I.P. obstructivă.* În stadiul inițial al bronșitei cronice și astmului bronșic are loc o tulburare de distribuție a aerului alveolar. O parte din alveole sînt slab ventilate, altele bine ventilate și se tulbură raportul V/P. În stadiul înaintat complicat cu emfizem de tip II sau mixt, există o hipoventilație alveolară difuză, la care se adaugă și o perfuzie deficitară prin distrugerea patului capilar la nivelul unor saci alveolari. În I.P. de distribuție, sîngele care părăsește aceste zone este slab oxigenat.

Gazometria arată în *I.P. prin tulburare de distribuție* (hipoventilație zonală), hipoxemie (pO_2 scăzut), scăderea *Sa* O_2 a *Hb* și PCO_2 normal sau scăzut din cauza hiperventilației compensatorii din teritoriile alveolare normale. Hipoxemia și SaO_2 se corectează prin administrare de O_2 și la proba de efort. Aceste două probe ajută la diagnosticul diferențial al I.P. de distribuție cu I.P. de continuare venoasă unde administrarea de O_2 nu corectează SaO_2. În I.P. de distribuție scade compleanța dinamică.

I.P. obstructivă prin hipoventilație alveolară difuză apare în stadiul înaintat al bronșitei cronice și astmului bronșic, practic în stadiul de B.P.C.O. și C.P.C. În aceste condiții scade PO_2, scade SaO_2 și crește PCO_2 și apare deci hipoxia și hipercapnia care se accentuează în efort. Administrarea de O_2 pur corectează parțial PO_2 și SaO_2 dar accentuează hipercapnia și de aceea administrarea continuă de O_2 poate fi fatală.

Spirometria arată o disfuncție ventilatorie obstructivă cu scăderea importantă a V.E.M.S.-ului și I.P.B.-ului și scăderea moderată a C.V., a V.R.E. și V.R.I. Crește în schimb V.R.

2. *I.P. restrictivă* provocată de boli bronhopulmonare restrictive cum sînt fibrotoraxul, pahipleuritele întinse, fibrozele interstițiale difuze de diferite cauze se caracterizează printr-o hipoventilație alveolară, la care asociază și tulburarea de perfuzie și difuziune a gazelor. Se tulbură raportul V/P. De asemenea toracele cifotic, gibotic, cifoscoliotic este un torace rigid cu elastanță crescută, complianță scăzută care determină o hipoventilație pulmonară globală. Testul hiperoxiei corectează P_2O_2 și SaO_2 și parțial PCO_2 deoarece bronhiile sînt permeabile. Spirometria arată o scădere proporțională și paralelă a C.V., V.R.E., V.R.I., V.R. și C.P.T. în schimb V.E.M.S.-ul și indicele de permeabilitate sînt normale sau ușor scăzute.

Fiziopatologic în I.P. obstructivă sau restrictivă, aportul insuficient de aer proaspăt în alveolele pulmonare determină scăderea PO_2, SaO_2, Hb și creșterea pCO_2. Scade SaO_2 sub 90% iar pCO_2 depășește 50 mm Hg.

Travaliul respirator în timpul ventilației crește prin mărimea *rezistențelor de frecare,* în I.P. obstructivă și a *rezistențelor elastice* în I.P. restrictivă. *Lucrul mecanic* depus de mușchii respiratori este în condiții normale de 0,05 kgf·m/l aer ventilat și crește în I.P. obstructivă sau restrictivă la 0,5 kgf·m/l aer ventilat rezultînd o creștere de zece ori a lucrului mecanic. În aceste condiții în I.P. obstructivă și I.P. restrictivă are loc un furt de oxigen din partea mușchilor respiratori, furt ce accentuează hipoxia.

La nivelul vaselor pulmonare hipoxia provoacă prin vasoconstricție o creștere treptată și progresivă a hipertensiunii arteriale pulmonare (H.T.P.). Fenomenul este dovedit de lucrările lui von Euler și Liljestrand, cercetători suedezi. H.T.P. are două stadii: unul *funcțional* cînd HTP crește în efort și scade în repaus și la oxigenoterapie și altul *organic* cînd HTP nu mai scade în repaus, la oxigenoterapie sau după administrare de hipotensoare (Hipopresol, Hiposerpil).

În stadiul organic al H.T.P. are loc un proces de arterioloscleroză la nivelul arteriolelor pulmonare, care determină reducerea lumenului vascular.

Scanned with OKEN Scanner

Cînd această reducere depăşeşte 60% din secţiunea patului arteriolar se instalează HTP sau *barajul pulmonar*. În acest moment creşte postsarcina ventriculului drept (V.D.) care se va hipertrofia şi dilata, iniţial tonogen şi apoi miogen, moment în care V.D. cedează şi apar semnele insuficienţei cardiace drepte (I.C.D.). *După von Euler, Liljestrand* în stadiul funcţional H.T.P. se datoreşte *unui spasm* care apare în *sectorul postcapilar*. După *Cournand, Comroe* şi *Penaloz*, spasmul ia naştere în sectorul precapilar, arteriolar.

În stadiul organic toţi autorii sînt de acord că apare şi o hipertrofie a musculaturii vaselor de calibru mic, proces care reduce diametrul vaselor. Se adaugă şi un proces de arterioscleroză care interesează vasele mari, *arterele lobare* şi *arterele pulmonare* unde se constată plăci de aterom. Presiunea crescută în arterele de calibru mic, mijlociu şi care uşurează apariţia H.T.P. organică.

Biologic în I.P. obstructivă sau restrictivă, pO_2 şi SaO_2 scad sub nivelele critice cunoscute. H.T.P. scade uşor la administrarea de oxigen care corectează şi deficitul de saturaţie al hemoglobinei dar accentuează hipercapnia.

În formele severe de I.P. obstructivă cu hipoxemie şi hipercapnie marcată, *oxigenoterapia continuă este foarte dăunătoare* bolnavului şi *poate determina o sincopă respiratorie*, deoarece centrii bulbo-pontini sînt inhibaţi prin fenomenul de carbonarcoză. În această situaţie singurul stimul al respiraţiei este reprezentat de hipoxia sangvină, adică de scăderea pO_2 care acţionează prin intermediul chemoreceptorilor sino-carotidieni. Dacă se administrează oxigen continuu dispare stimulul fiziologic al respiraţiei care este hipoxia şi bolnavul poate deceda sub oxigenoterapia continuă. Hipoxia reprezintă stimulul centrilor respiratori bulbari prin intermediul chemoreceptorilor sino-carotidieni, de unde pe calea nervilor vegetativi anexaţi glosofaringianului şi prin nervul Cyon-Ludwig transmit stimulul la centrii bulbari. Din acest motiv oxigenul se administrează discontinuu, în perioada de 15—20 minute, cu pauze de aceeaşi durată.

3. *I.P. prin tulburare de difuziune a gazelor* la nivelul M.B. de schimb gazos recunoaşte ca mecanisme îngroşarea M.B. şi scurtarea timpului de contact aer/sînge sub 0,4 secunde. *Etiologic* această I.P. se întîlneşte în fibrozele interstiţiale idiopatice, în sindromul Hamman-Rich, în fibrozele interstiţiale din tuberculoza pulmonară, sclerodermie, pneumoconioze şi sarcoidoze şi în plămînul de fermier. În aceste condiţii se realizează un bloc alveolocapilar, unde leziunile biochimice ale elementelor care alcătuiesc M.B. de schimb îngreunează schimburile gazoase alveolo-capilare.

În edemul pulmonar acut, exsudatul alveolar care inundă alveolele, bronhiolele şi bronhiile împiedică atît ventilaţia cît şi schimburile gazoase. Apare o formă acută de I.P. prin deficit de difuziune şi ventilaţie alveolară.

În emfizemul pulmonar obstructiv de tip I şi II are loc o scurtare a timpului de contact aer/sînge care împiedică schimbul de gaze dar în principal există o hipoventilaţie alveolară difuză care explică hipoxia şi hipercapnia.

Biologic I.P. prin tulburarea *de difuziune* se traduce prin hipoxemie, hipocapnie şi scăderea SaO_2. Hipoxia provoacă o hiperventilaţie reactivă care asigură eliminarea CO_2 care este de 20 ori mai difuzibil decît O_2. Administrarea de oxigen şi proba de efort corectează pO_2 şi SaO_2.

I.P. prin contaminare venoasă sau scurt-circuit vascular ia naştere prin trei mecanisme:

1. *Prin şunt* arterio-venos pulmonar *funcţional* provocat de tulburarea raportului Va/Pa (ventilaţie alveolară/perfuzie alveolară). Se întîlneşte în crizele de astm bronşic, în stadiile incipiente ale emfizemului pulmonar tip I

Scanned with OKEN Scanner

sau în atelectazia care interesează un segment sau lob pulmonar. Sîngele hiposaturat în O_2 din zonele hipoventilate se amestecă cu sînge saturat în O_2.

2. *Prin șunt* arterio-venos pulmonar *organic* întîlnit în anevrismele arterio-venoase pulmonare congenitale și în microanevrismele care apar în stenoza mitrală, ca urmare a barajului pulmonar.

3. *Prin șunt* cardiac, *dreapta-stînga*, situație în care amestecul venos are loc în inima stîngă. Este caracteristic bolii Fallot (trilogie, tetralogie și pentalogie) cînd sîngele din inima dreaptă trece în cea stîngă prin comunicare interatrială, interventriculară sau dextropoziția aortei. Sînt și cardiopatii congenitale, necianogene cu șunt stînga-dreapta, unde inversarea șuntului este determinată de instalarea H.T.P. organice care duce la amestec sangvin. Este vorba de sindromul Eisenmenger, întîlnit în defectul septal atrial, defectul septal inter-ventricular, persistența de canal arterial și în drenajul venos anormal. În aceste situații prin încărcarea micii circulații ia naștere H.T.P. care determină inversarea șuntului.

Biochimic I.P. prin *contaminare venoasă* se caracterizează prin hipoxemie, scăderea SaO_2 Hb care se normalizează la administrarea de O_2 cînd șuntul este funcțional și rămîn neschimbate, cînd șuntul este organic. Normo- sau hipocapnia se datorește hiperventilației reactive, bronhiile fiind permeabile.

Concluzii

În clinica bolilor bronhopulmonare sau toracopleuro-pulmonare se întîlnește frecvent *I.P. obstructivă* sau *restrictivă secundară hipoventilației alveolare* indusă de bronhopatiile cronice constructive sau restrictive. *I.P. prin tulburare de distribuție zonală, prin tulburări de difuziune a gazelor sau prin contaminare venoasă* se întîlnesc rar, în *forme pure*. Aceste forme de I.P. participă în mod secundar și în grade diferite în insuficiența pulmonară constructivă sau restrictivă.

Clinica I.P. cunoaște forme acute și cronice. Medicul generalist și internist se confruntă cel mai adesea în practica zilnică cu forma cronică a I.P. obstructive sau I.P. restrictive induse de o hipoventilație alveolară globală.

Forma cronică cu pusee recurente de acutizare se traduce pe plan clinic prin semne caracteristice, la care se adaugă semnele bolii de bază.

Semnele caracteristice I.P. cronice sînt *dispneea, cianoza* și *hipercapnia. În I.P. obstructivă* dispneea are caracter expirator, este șuierătoare și apare la început în timpul efortului mare, apoi la efort moderat și cu timpul devine permanentă, fiind prezentă în repaus. În caz de infecții intercurente, dispneea expiratorie care o frecvență mai ridicată și devine superficială, fiind însoțită de semnele hipercapniei.

În I.P. restrictivă dispneea de efort și repaus este de tip polipneic și se accentuează o dată cu hipercapnia.

Fiziopatologie

Adaptarea mecanicii ventilatorii la creșterea rezistențelor elastice, se face prin polipnee, adică prin respirații frecvente și de amplitudine redusă așa cum se întîmplă în I.P. restrictive. Dacă sporesc *rezistențele de frecare,* adaptarea se face prin *dispnee expiratorie* caracteristică I.P. obstructive. Costul respirației în O_2 cît și lucrul mecanic este ridicat în ambele situații,

Scanned with OKEN Scanner

atît în dispneea expiratorie cît şi în polipnee. Rezultă că este mai convenabil pentru organism să apeleze la aceste tipuri de respiraţie în funcţie de travaliul ventilator impus de rezistenţele opuse fluxului aerian şi nu de concentraţia gazelor sangvine. Acestea sînt concepţiile moderne despre *dispnee, care este un rezultat al adaptării organismului în raport cu travaliul respirator şi cu modificările gazelor sangvine.* Hipercapnia şi hipoxia sînt mecanisme secundare care intervin în geneza dispneei numai cînd sînt depăşite mult nivelele critice ale acestor gaze în sînge. Aceste fenomene apar în stadiile avansate ale I.P. cronice.

Cianoza apare la început în efort şi cu timpul devine permanentă, fiind prezentă în repaus. Interesează faţa, gîtul, palmele, plantele şi are o tentă albăstruie, violacee, realizează aspectul cardiacilor „vineţi". Este o *cianoză caldă*, mîinile şi plantele fiind calde şi nu reci ca în insuficienţa cardiacă congestivă *deoarece CO_2 are efect vasodilatator.* Cauza cianozei rezidă în hiposaturaţie sangvină la nivel pulmonar şi în desaturaţie la nivel tisular, fenomene care duc la creşterea hemoglobinei reduse peste nivelul critic crescut.

Manifestările hipercapniei sînt importante şi devin manifeste mai ales în cursul infecţiilor intercurente cînd se agravează obstrucţia bronşică şi se acutizează I.P. obstructivă. Aceste manifestări sînt de ordin respirator, cardiovascular, neuropsihic şi umoral şi se datoresc hipoxiei şi hipercapniei. SaO_2 scade sub 85%, pCO_2 depăşeşte 50—60 mm Hg.

Tulburările de ritm respirator. Cei mai mulţi bolnavi au o respiraţie superficială frecventă dar cu expirul prelungit. În formele grave apare dispneea disritmică de tip Cheyne-Stokes, Biot sau Kussmaul, provocată prin tulburări în activitatea ritmică a centrilor respiratori bulbo-pontini, induse de acidoză respiratorie decompensată.

Manifestările cardiovasculare. Se referă la *tahicardia sinusală, H.T.A. de tip sistolic* şi *prezenţa galopului drept* ca *semn de insuficienţă ventriculară dreaptă.* Galopul drept se aude bine numai în zona apendicelui xifoid. În aria cardiacă, din cauza ralurilor uscate şi a emfizemului, se aude mai greu sau deloc. Ecg-ul arată semne de suferinţă a ventriculului drept, traduse prin T negativ, ischemic, în V_1, V_2, V_3, modificări care dispar după corectarea hipoxiei şi hipercapniei.

Pot să apară şi semnele insuficienţei cardiace drepte traduse prin jugulare turgescente, hepatomegalie şi edeme periferice. Din cauza hipoxiei, creşte mult H.T.P. şi astfel creşte postsarcina, care suprasolicită hemodinamic ventriculul drept şi ne explică semnele de insuficienţă cardiacă. De asemenea hipoxia şi hipercapnia împiedică desfăşurarea normală a proceselor metabolice din miocard, creşte excitabilitatea fibrei cardiace, explicînd totodată şi toleranţa scăzută la digitalice.

Tulburările neuropsihice anunţă instalarea encefalopatiei respiratorii şi a comei carbonarcotice. Fenomenele se instalează de obicei lent, insidios şi mai rar zgomotos. Bolnavul devine apatic, adinamic, somnolent, dezorientat, treptat intră în comă. Rareori este neliniştit, agitat şi chinuit de cefalee înainte de instalarea encefalopatiei.

Manifestările umorale sînt reprezentate de hipersecreţia glandelor endocrine şi de perturbarea homeostaziei gazelor sangvine şi apariţia acidozei respiratorii.

Hipersecreţia glandelor externe se traduce prin sudoraţie profuză, lipicioasă, prin hipersalivaţie, hipersecreţie gastrică şi bronşică. Pe aceste căi organismul caută să elimine ionii acizi în exces, fiind adevărate pompe de ioni de H^+ sau de Cl^-, de CO_2 şi apă.

Acidoza respiratorie și metabolică. Din cauza hipoxiei și hipercapniei apare acidoza respiratorie și scade rezerva standard. Organismul caută să compenseze acidoza respiratorie prin creșterea bicarbonatului de sodiu prin sistemul tampon CO_3H_2/CO_3NHa. Compensarea se face cu ajutorul hematiilor, prin trecerea ionului bicarbonic din hematie în plasmă, unde se combină cu sodiu din sare și prin trecerea clorului în hematie. Datorită hipoventilației, plămînul nu reușește să elimine CO_2 rezultat din disocierea acidului carbonic. Dacă mecanismul umoral de tamponare este depășit, intră în acțiune mecanismul renal prin care se mărește reabsorbția de bicarbonat apelînd la pompa de ioni de hidrogen, de potasiu și de Na. Se combină astfel ionii de hidrogen cu NH_3, rezultînd NH_4^+ care împreună cu ionul de Cl^- formează NH_4Cl care se elimină pe cale urinară. Tubul renal își mărește excreția acestor ioni asigurînd neoformarea de bicarbonați pe seama fosfaților acizi care sînt eliminați. Ionii de H^+, K^+ și NH_3 sînt monedele de schimb ale rinichiului pe piața urinară, monede care asigură rezerva alcalină. Cînd și acest mecanism este depășit apare acidoza respiratorie.

Manifestările bolii de bază sînt simptomele bronhopatiei obstructive sau restrictive. Informațiile anamnestice și examenul fizic oferă suficiente date în această direcție. Anamneza descoperă în trecutul bolnavului un istoric de bronșită sau crize de astm bronșic. Examenul fizic decelează atît raluri uscate, ronflante și sibilante cît și deformațiile sau reacțiile cutiei toracice. *În formele severe, respirația este amputată, cînd se aude un inspir scurt* („door stop phenomen") din cauza secrețiilor vîscoase aderente din bronhiile terminale, care împietează asupra *expirului*, acesta *fiind prelungit și silențios și nu zgomotos, șuierător.* Mulți medici trec cu ușurință pe lîngă acest semn de mare severitate. Din păcate, acest lucru nu este cunoscut de medicul de expertiză, care refuză să pensioneze acești bolnavi. *Tirajul costal inferior este alt semn de gravitate.*

Radiografia pulmonară este absolut necesară deoarece tranșează între emfizemul de tip II cu inima „mare" și emfizemul de tip I cu inima „mică" (de volum normal). Spirometria este contraindicată în faze de acutizare a I.P. obstructive sau restrictive.

Stadializarea I.P. cronice

Se descrie un stadiu latent și unul manifest. *În stadiul latent,* hipoxemia și/sau hipercapnia apar în efort și sînt absente în repaus. La bicicleta ergometrică în forma ușoară hipoxia apare la 120 W/secundă în cea moderată la 80 W/secundă iar în cea severă la 50 W/secundă. *În stadiul manifest* hipoxemia și hipercapnia sînt prezente în repaus. În formele moderate de I.P. cronică SaO_2 Hb este de 80% iar în cele severe sub 70% iar PCO_2 este de peste 45 mm Hg și respectiv peste 51 mm Hg. Denotă că I.P. obstructivă de tip I se caracterizează mult timp prin hipoxemie și normo- sau hipocapnie. Hipercapnia apare tardiv cu ocazia unei infecții intercurente, duce la comă prin encefalopatie respiratorie, complicație gravă care adesea este mortală. Cei mai mulți bolnavi nu ajung, din acest motiv în stadiul de C.P.C.

Evoluție și prognostic

I.P. în forma cronică are acutizări recurente cu ocazia infecțiilor intercurente care pot determina encefalopatie respiratorie și comă. În timp, boala de bază complicată cu emfizem obstructiv, evoluează către C.P.C. Prognos-

Scanned with OKEN Scanner

ticul este rezervat, cînd I.P. cronică se acutizează pe fondul C.P.C. decompensat. Prognostic rezervat are și I.P. de tip I acutizată de o infecție intercurentă și complicată cu encefalopatie respiratorie.

Diagnostic pozitiv

I.P. cronică și/sau acutizată are ca elemente pozitive semnele bolii de bază la care se asociază dispneea, cianoza și semnele hipercapniei. De menționat că spirometria în stadiul latent și manifest stabilește tipul de disfuncție ventilatorie. Nu se practică în perioadele de acutizare, fiind contraindicată. În *I.P. obstructivă de tip I sau II*, scad Vmx, V.E.M.S.-ul și I.P.B. (indice de permeabilitate bronșică) și cresc C.F.R. și V.R.

În I.P. de tip restrictiv, scad proporțional Vmx, V.C., V.R.I., V.R.E. și deci C.V. și C.P.T. Deoarece nu se pot determina cu spirograful clasic C.F.R. și V.R., s-a creat în mod nejustificat noțiunea de I.P. mixtă cu predominența obstrucției sau restricției. I.P.B.-ul este rezultatul unei fracții care se modifică în raport cu valoarea numărătorului sau numitorului și din acest motiv nu se justifică noțiunea de I.P. mixtă cu prevalența respectivă, obstructivă sau restrictivă.

Forma acută de I.P. se întîlnește la bolnavi cu aparat respirator normal. Este provocată așa cum s-a menționat de : intoxicații cu barbiturice, morfină, în hemoragii cerebrale, traumatisme cranio-cerebrale și tumori de trunchi cerebral. Pe drept cuvînt poate fi numită I.P. acută de *natură centrală* deoarece hipoventilația este provocată de perturbări în activitatea centrilor respiratori bulbo-pontini.

De asemenea mai poate fi provocată și de obstrucții ale căilor respiratorii superioare, prin corpi străini, crup gripal, crup difteric. Se întîlnește și la strangulații și înecații care pot fi salvați în timp util. Medicul generalist și internistul se pot confrunta în practica medicală și cu I.P. acută provocată de pneumotoraxul cu ventil.

Simptomele I.P. acute sînt ale bolii de bază la care se adaugă ca semne caracteristice polipneea superficială, dispneea disritmică și cianoza de tip central și periferic. În caz de obstrucție laringo-traheală constatăm dispnee inspiratorie cu tiraj și cornaj. *Biologic* I.P. acută se caracterizează prin hipocapnie și acidoză.

Tratament

Tratamentul I.P. cronice este profilactic și curativ. *Profilaxia* se referă la tratarea corectă a bolilor cronice, care duc în mod prevalent la I.P. obstructivă : bronșita cronică și astmul bronșic. Bolile bronhoconstrictive sînt fibrotoraxul, toracele cifotic, gibotic și fibrozele pulmonare interstițiale de diverse cauze. Tot ca măsuri profilactice, nu trebuie să uităm gimnastica respiratorie și tratamentul balnear, aplicat în stațiunile Govora, Căciulata, Olănești și Slănic Moldova. Nu se mai recomandă aerosoli cu ape sulfuroase deoarece sulful este iritant și favorizează hipersecreția bronșică și cronicizarea bolilor menționate. Mult mai indicați, în stațiunea Govora, sînt aerosolii cu ape iodate, cu efecte benefice bine cunoscute în bronșita cronică.

Tratamentul curativ are ca obiective și mijloace, următoarea conduită terapeutică.

Scanned with OKEN Scanner

1. *Ameliorarea ventilației pulmonare* se realizează prin mai multe mijloace. *Dezobstrucția bronșică* se obține cu bronhodilatatoare de tip Miofilină Salbutamol, Tolbutamid, H.H.C. și Prednison după schemele menționate la tratamentul bronșitei cronice și astmului bronșic. *Infecția bronșică* se sancționează cu cefalosporine, Eritromicină sau Ampicilină în asociație cu Gentamicină sau Kanamicină. Doxiciclina se poate folosi în monoterapie. *Fluidificarea secrețiilor vîscoase* din bronhiile mici se obține prin hidratarea corectă cu ceaiuri calde, ceaiuri expectorante și administrarea de Potasiu (în tablete de 0,5 g KCl, sub formă de compot de prune sau sucuri). Siropurile expectorante, Bromhexinul nu aduc la acești bolnavi, care transpiră mult și au bronhiile pline cu secreții vîscoase, nici un beneficiu.

La nevoie se poate apela și la respirație asistată cu aparate care produc presiune pozitivă inspiratorie intermitentă (PPII). Această măsură se aplică numai în serviciile de reanimare. În formele acute de I.P. traheostomia cu intubație și aspirație de secreții poate aduce beneficii.

2. *Corectarea homeostaziei sangvine* se referă la combaterea hipoxemiei și hipercapniei prin oxigenoterapie intermitentă pe sonda nazală cu un debit de 4—6 litri/minut.

3. *Acidoza respiratorie* se corectează cu bicarbonat de sodiu per os în doză de 5—10—15 g/zi (1 g bicarbonat aduce 12 mEq Na). Se poate administra și în perfuzie, soluție bicarbonat de Na 15‰ în doză de 250 ml/zi. Se mai poate apela la citratul de Na în doză de 3—5 g/zi care este foarte bine tolerat gastric sau la lactatul de Na, soluție izotonă de 0,5%.

4. *Restabilirea sensibilității centrilor respiratori* se obține cu Miofilin în doză de 2—4 fiole/zi la intervale regulate. Are și avantajul că scade și HTP, ușurînd munca inimii drepte. Progesteronul în doză de 3 tablete/zi este un bun stimulator al centrilor respiratorii, dat împreună cu Furosemidul cînd sînt prezente și semnele insuficienței cardiace. Oxigenul, dat intermitent pe sonda nazală corectează hipoxia sangvină și metabolismul celular. Micorenul dat sub protecție de oxigen, în infecții i.m., i.v. sau în perfuzie cîte 1—2 fiole/zi, stimulează centrii respiratori.

Rezultatele tratamentului sînt mulțumitoare și apreciate pe criterii clinice și biochimice : ameliorarea dispneei, fenomenelor nervoase, cianozei, corectarea hipoxemiei, hipercapniei și acidozei.

În tratamentul I.P. acute se practică reanimarea mecanică prin respirație gură la gură, masaj cardiac, intubație și oxigenoterapie. În obstrucția prin corpi străini se practică de urgență (chiar cu briceagul) traheostomia iar în serviciile specializate intubația și extracția corpilor străini. Prin aceste metode pot fi readuși la viață mulți bolnavi. În crupul gripal se aplică tratament cu antibiotice, seroterapie în crupul diferic și la nevoie intubație traheală.

Rezultatele tratamentului sînt condiționate de intervenția cît mai precoce și de boala de bază.

Scanned with OKEN Scanner

Insuficiență pulmonară : etiopatogenie, tablou clinic, tratament

INSUFICIENȚA PULMONARĂ

ETIOPATOGENIE

- Sindrom funcțional provocat de boli bronhopulmonare și vasculare care tulbură ventilația și schimburile gazoase la nivelul capilarelor pulmonare
  Are ca expresie biochimică hipoxia ± hipercapnia
- I.P. cauzată de multe boli
  - — bronhopulmonare obstructive : bronșita cronică și astmul bronșic cu emfizemul obstructiv ;
  - — pleuro-pulmonare restrictive ± fibroze pulmonare și pleuropulmonare, toracoplastie, bronșiectazie, plămîn polichistic
  - — boli ale cutiei toracice : cifoscolioza, scolioza Morb Pott, spondilita anchilozantă
  - — I.P. restrictivă acută generată de dermatomiozite, polimiozita
  - — boli neurologice — encefalite acute, tumoră de trunchi cerebral, traumatisme cerebrale
- Fiziopatologie : hipoxia ± hipercapnia duce la H.T.P. la H.V.D. și insuficiență cardiacă dreaptă

TABLOU CLINIC

- Clasificare etiopatogenică
  - — I.P. obstructivă
  - — I.P. restrictivă
  - — I.P. prin tulburări de difuziune
  - — I.P. prin contaminare venoasă
- Forme clinice frecvente în practică
  - — I.P. obstructivă din bronșita cronică, astmul bronșic
  - — I.P. restrictivă din bolile pleuropulmonare și ale cutiei toracice
  - — Evoluează în trei stadii : latent, manifest și terminal
- Simptome caracteristice
  - — dispnee și cianoză la efort, repaus, manifestări de hipercapnie
  - — cauza cianozei : hiposaturație centrală, desaturație periferică
  - — encefalopatii respiratorii
  - — dispnee disritmică
  - — hipersecreție sudorală, salivară, gastrică și bronșică
  - — pielea, mucoasele sînt adevărate pompe de ioni de H^+, Cl^- de CO_2 și apă

TRATAMENT

- Obiective : ameliorarea ventilației bronșice, combaterea infecției și obstrucției bronșice, corectarea homeostaziei sangvine, a acidozei respiratorii, restabilirea sensibilității centrilor respiratorii
- Mijloace terapeutice :
  - — bronhodilatatoare, antibiotice, Prednison, ceaiuri, KCl, expectorante, oxigen, bicarbonat de Na, Nicoren
- Conduita terapeutică :
  - — repaus la pat ; se administrează 3 fiole Miofilin pe zi + H.H C. (6—8 fiole)
  - — antibiotice : Ampicilină, cefalosporine ± Gentamicină
  - — hidratare corectă 1,5—2 l ceai
  - — KCl 3 g/zi — 4—5 zile
  - — oxigen intermitent
  - — acidoză 5—10 g bicarbonat de Na/zi — citrat de Na 3—5 g/zi
  - — Nicoren 1—2 fiole/zi în perfuzii lente de glucoză
  - — insuficiențele cardiace — Furosemid, Lanatozid, Digoxin i.v.

Scanned with OKEN Scanner

SINDROMUL DE DETRESSĂ ACUTĂ RESPIRATORIE

Este un *sindrom funcțional* caracterizat prin *dispnee* și *hipoxemie*, provocat de *leziuni difuze infiltrative ale plămînilor* de diverse etiologii. În limbaj latin se poate denumi corect I.P. acută provocată prin tulburarea raportului V/P la care asociază și tulburări de difuziune a gazelor. Detressa este un neologism neadecvat limbii române.

Etiologie

Afecțiunile care antrenează acest sindrom funcțional sînt numeroase: pneumoniile bacteriene și virale, septicemiile, plămînul de șoc provocat de inhalarea de gaze toxice și substanțe iritante, vapori de acid clorhidric, oxid de azot, smog sau care apare după circulație extracorporală.

Patogenie

În aceste condiții, au loc prin mecanisme puțin cunoscute tulburări în *sinteza și calitatea surfactantului*. În condiții normale această lipoproteină tensioactivă împiedică colabarea alveolelor. Deficitele calitative ale surfactantului *determină colabarea unităților alveolare* provocînd *atelectazii zonale* care sînt supuse hipoventilației și unei perfuzii deficitare prin leziuni capilare.

Perfuzia și ventilația deficitară explică hipoxemia iar hipocapnia se datorește hiperventilației și faptului că CO_2 este de 20 de ori mai difuzibil decît O_2.

Anatomie patologică

Plămînii sînt *edemațiați*, prezintă pe alocuri *zone de atelectazie* care alternează cu *zone de condensate alveolare* și *hemoragii interstițiale focale*. În interstițiul pulmonar și în alveole se constată edem interstițial, edem alveolar, hemoragie alveolară și infiltrate limfoplasmocitare ale peretelui alveolar și ale interstițiului. În alveole se observă fibrinogen iar în capilare agregate de trombocite, fibrinogen și hematii. La microscopul electronic, pneumocitele de tip II prezintă leziuni de displazie granulară.

Tablou clinic

Simptomele alarmante și caracteristice sindromului de detressă respiratorie sînt *dispneea și cianoza*, iar biochimic *hipoxemia și hipocapnia*. Hipoxemia se corectează prin oxigenoterapie și ventilație asistată, fapt ce ple-

Scanned with OKEN Scanner

dează pentru o tulburare a raportului V/P sau/și a difuziunii. *Examenul fizic* descoperă *cianoza, tahipneea* și *prezența ralurilor subcrepitante* diseminate pe ambele cîmpuri pulmonare și pe *alocuri suflu tubar. Radiografia pulmonară* arată *mici opacități* interstițiale și alveolare *diseminate* în cîmpurile pulmonare și mai ales la bază. La aceste semne fizice se adaugă simptomele bolii de bază care rezultă din informațiile oferite de anamneză, examenul fizic, biochimic al gazelor sangvine și al clișeului toracic.

Evoluție și complicații

Mortalitatea rămîne ridicată la 40—50% din bolnavi, prognosticul fiind deci rezervat. *Complicațiile* care pot surveni sînt *insuficiența cardiacă stîngă sau globală* și de aceea la acești bolnavi se montează o sondă Swan-Ganz care controlează presiunea venoasă centrală, presiunea în artera pulmonară, în capilarul pulmonar și permite dozarea gazelor sangvine. *Pneumotoraxul și pneumomediastinul* sînt accidente care survin în cursul ventilației mecanice și descoperite cu ajutorul radiografiei toracice. O altă complicație de temut este *C.I.D.-ul* și de aceea trebuie controlat la două zile indicele de protrombină, timpul de coagulare, numărul de trombocite, fibrinogenul și produșii de degradare ai fibrinei (P.D.F.).

Tratament

Obiectivele lui sînt tratarea corectă a infecției pulmonare, ameliorarea ventilației alveolare, combaterea hipoxemiei, acidozei și prevenirea C.I.D.-ului. Se apelează la oxigenoterapie, ventilație cu presiune pozitivă expiratorie sau inspiratorie, asociere de antibiotice (peniciline cu Genta sau Kanamicina), Heparină preventiv 1 000 U la 6 ore. La nevoie se combate și acidoza cu bicarbonat de sodiu. *Rezultatele terapeutice* sînt bune și foarte bune la 60% din bolnavi și apreciate pe datele clinice și biochimice, care arată în dinamică ameliorare netă.

Scanned with OKEN Scanner

SINDROMUL MEDIASTINAL

Suferințele mediastinale grupează o serie de boli de natură tumorală sau infecțioasă caracterizate printr-o serie de simptome comune, fapt care justifică denumirea clinică, orientativă, de sindrom mediastinal. Este un diagnostic care se stabilește în ambulator și trebuie precizat după 72 ore, stabilind boala care a determinat compresia mediastinală.

Etiologie

Patologia mediastinală este dominată de tumorile maligne sau benigne, urmate de mediastinitele acute și cronice, pleurezia mediastinală și emfizemul mediastinal, ultimele trei întîlnite destul de rar în practica medicală. Se adaugă și herniile transdiafragmatice, hiatală, prin orificiul Morgagni și Bochdaleck.

În funcție de *incidența maximală*, dintre tumorile maligne amintim : boala Hodgkin și limfomul nonhodgkinian cu debut mediastinal (fig. 22), cancerul bronhopulmonar cu localizare și invazie ganglionară și mediastinală, timoamele maligne și disembrioanele degenerate malign. La copii, la tineri se întîlnesc neuroblastoame, timoamele benigne și maligne. Dintre tumorile benigne amintim disembrioame (teratoame), schwanoame, neurofibroame, chisturi bronhogene, pericardice și pleurale, leiomioamele de esofag, fibroame, lipoame, mioame.

Pe grupe de vîrstă limfomul Hodgkin (LH) se întîlnește între 20—40 ani, iar limfomul nonhodgkin după 40 de ani. Cancerul bronhopulmonar (C.P.B.) apare după 40 de ani. Pe sexe prevalența este de 3/1 în favoarea bărbaților pentru limfoame și C.P.B.

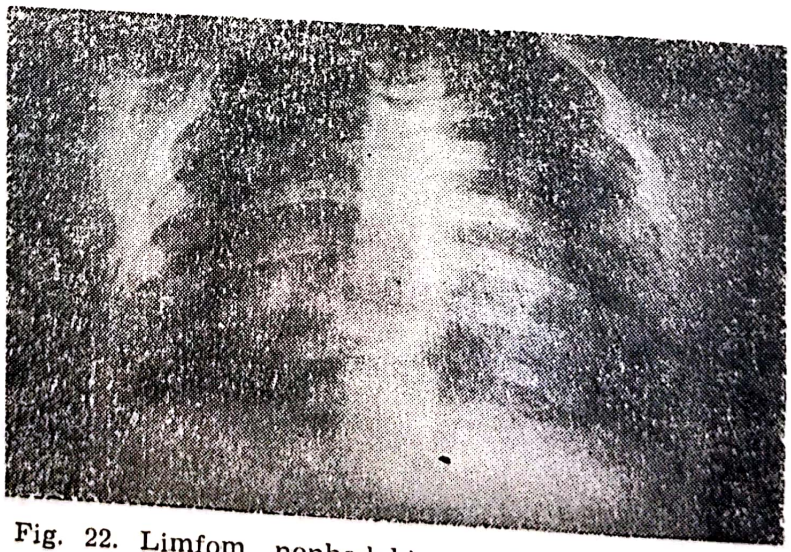

Fig. 22. Limfom nonhodgkin mediastinal (colecția conf. dr. A. Bondari).

Scanned with OKEN Scanner

Probleme de diagnostic

Simptomele produse de aceste boli sînt de *iritație* și/sau *compresie* a organelor din mediastin. Astfel, pot fi iritate sau comprimate vasele, canalul toracic, nervul frenic, nervii intercostali, nervii vegetativi, traheea, bronhiile principale sau lobare și esofagul.

Simptomele vasculare : Cel mai adesea se comprimă vena cavă superioară, venele azygos și mai rar canalul toracic, arterele pulmonare și cava inferioară.

— *Compresia pe vena cavă superioară :* ca semne precoce determină turgescența jugularelor, apariția ghirlandei vasculare la baza toracelui sau dilatarea venelor din regiunea subclaviculară. Diagnosticul se decide tardiv în stadiul III—IV, cînd tumorile maligne dau edemul în pelerină, cianoza cefalică și turgescența jugularelor ;

— *Compresia pe vena azygos* duce la hidrotorax drept și apariția ghirlandei vasculare. Acest ultim semn, descoperit la inspecție se traduce prin prezența unor varicozități la baza toracelui pe traiectul a 2—3 coaste. Se întîlnește și în emfizemul senil și la femei la menopauză, cînd nu are semnificație patologică ;

— *Compresia pe vena cavă inferioară* este foarte rară și provoacă sindromul descris de Pari care evoluează clinic cu lombalgii, albuminurie, pacienții fiind eronat considerați ca suferinzi de discartroză lombară. Lombalgia trenantă la medicația antireumatică și balneofizioterapie, obligă și la acest diagnostic rar ;

— *Compresia pe canalul toracic* determină în mod frecvent hidrotorax drept. Dacă acest duct este comprimat în mediastinul posteroinferior, poate determina sindromul Menétrier, caracterizat prin edem al membrelor inferioare, ascită, transsudat pleural uni- sau bilateral și uneori hiperestezie a hemitoracelui stîng și a peretelui abdominal ;

— *Compresia pe arterele pulmonare* — dreaptă sau stîngă se va trăda prin crize de cianoză și dispnee chiar în absența unor simptome de obstrucție bronșică.

Iritația și compresia pe trahee, pe bronhiile principale sau pe una din bronhiile lobare se însoțește de tuse seacă, iritativă, rebelă la tratament. Tardiv compresia pe trahee determină dispneea însoțită de tiraj și cornaj. *Sindromul bronhorecurențial* tradus prin tuse seacă, voce răgușită, disfonie și atelectazie de compresie cu obstrucție parțială (retracții costale, submatitate și suflu tubar) se întîlnește în cancerul bronșic cu punct de plecare în bronhia stîngă și invazie în mediastin.

Compresia pe esofag se va trăda numai prin disfagie sau prin triada esofagiană, durere, disfagie, regurgitare. Arsurile retrosternale, greutatea în respirație și palpitațiile sînt date de hernia hiatală.

Compresia pe nervii somatici. Iritația recurentului se va manifesta precoce, prin voce răgușită, bitonală, din care motiv bolnavii ajung mai întîi la ORL-ist.

Iritația nervului frenic se manifestă prin sughiț, durere sau crize de dispnee însoțite de anxietate din care motiv sînt considerați pe nedrept nevrotici. Durerea frenică iradiază pe marginea sternului în fosa supraclaviculară și chiar în craniu.

Compresia nervilor intercostali provoacă nevralgie intercostală, tradusă prin durere în semicentură sau în centură. Poate să apară și ca fenomen paraneoplazic în C.P.B.

Scanned with OKEN Scanner

Iritația nervilor simpatici cardiaci, superiori, mijlocii și inferiori se manifestă prin palpitații sau tahicardie permanentă, compresia lor determinînd efecte vagale, prin scoaterea din funcție a nervilor simpatici cardiaci.

Sindromul Claude Bernard-Horner se produce prin compresia celor 3 ganglioni simpatici, cervicali, de unde iau naștere nervii cardiaci. Clinic bolnavul prezintă ptoză palpebrală, mioză, enoftalmie. Cauzele în ordinea frecvenței sînt : tumori mediastinale, tumoră de dom pleural, leziuni ale simpaticului cranian din sindromul Wallenberg și în leziunile simpaticului din segmentul cervical medular din siringomielie, scleroza în plăci și tumori neuromeningeale.

Iritația vagului provoacă disfagie și bradicardie iar compresia determină efecte simpatice prin scoaterea vagului din funcție.

Simpatomul mediastinal — se prezintă cu paroxisme hipertensive însoțite de cefalee, palpitații, anxietate și stare de rău general, cu paliditatea feței, complex simptomatic care durează 10—15 minute. Dozarea AVM-ului (ac. vanilmandelic) în urină și concentrația catecolilor în sînge stabilesc diagnosticul. În cazul unei tumori simpatice localizate în mediastinul posterior, tomografia computerizată oferă relații cu privire la localizarea simpatomului în suprarenală, lanțul simpatic lombar sau în mediastinul posterior. Stabilește diagnosticul topografic.

Herniile transdiafragmatice — menționate dau semne de iritație pleuropulmonară și cardiacă. Bolnavii au senzație de greutate în zona apendicelui xifoid, retrosternal, palpitații și dispnee. Acestea apar în anumite poziții — decubit dorsal sau aplecat înainte (semnul șiretului).

Diagnostic

Diagnosticul precoce : Este foarte important ca în fața unui sindrom mediastinal să stabilim un *diagnostic precoce*, mai ales cînd avem de-a face cu tumori maligne. Nu trebuie să așteptăm semnele evidente ale compresiei vasculare, nervoase sau bronhorecurențiale, deoarece în acest caz diagnosticul este tardiv.

Simptomele precoce sînt de natură respiratorie, esofagiană, cardiacă și nervoasă.

Enumerăm simptomele cheie :

— *Respiratorii :* tuse seacă, rebelă la tratament, însoțită de disfonie. Uneori apar crize de opresiune toracică însoțite de dispnee și anxietate ;

— *Esofagiene :* disfagie, durere și mai rar regurgitare ;

— *Fenomenele nervoase* (frenice, intercostale, recurențiale) sînt durerile iradiate parasternal în fosa supraclaviculară dreaptă și crizele de sughiț ; durerile nevralgice intercostale iradiate în semicentură ; disfonia, în iritația recurentului.

Pentru limfoamele maligne cu debut mediastinal vom căuta și ganglionii periferici în vederea unei biopsii, vom stabili volumul splinei și vom căuta ecografic mase ganglionare, abdominale și retroperitoneale.

Diagnosticul topografic : În raport cu localizarea deosebim în mediastinul anterior : teratoame, limfoame hodgkiniene și nonhodgkiniene, gușă retrosternală, timom, iar în *partea inferioară* chiste pericardice, pleurale și hernia diafragmatică prin orificiul Morgagni sau Bochdaleck (conține omentul mare

Scanned with OKEN Scanner

și intestin subțire). De notat că mediastinul anterior este vascular și conține în partea superioară vena cavă superioară și timusul, ganglionii limfatici, tiroida plonjantă iar în partea inferioară inima.

În mediastinul mijlociu apar limfoamele maligne, chistele bronhogene, neurofibroame de frenic și vag, anevrism de arc aortic, leiomioame ale esofagului și sarcoidoză cu prinderea ganglionilor hiliari. Mediastinul mijlociu conține trunchiul traheobronșic, ganglionii peritraheobronșici, arcul aortic și nervul recurent.

În mediastinul posterior — apare anevrismul de aortă descendentă, neurofibroamele de nervi frenic și vag, neuroblastoamele și hernia hiatală. Mediastinul posterior conține esofagul, ganglionii limfatici periesofagieni, canalul toracic, ganglionii simpatici paravetebrali și cervicali superiori, precum și nervii frenic și vag.

Mijloacele de diagnostic pozitiv : Se spune că diagnosticul sindromului mediastinal este clinico-radiologic. Într-adevăr radioscopia, grafia și tomografia mediastinală sînt metode foarte accesibile și aduc valoroase informații. Se adaugă T.C. (tomografia computerizată), bronhoscopie, examenul ORL, ecografie.

Examenul radiologic clasic aduce informații destul de precoce și obligă internistul să epuizeze toate celelalte mijloace arătate mai sus pentru un diagnostic de certitudine.

În tumorile mediastinale solide imaginile radiologice au diferite aspecte. În LH (limfoamele hodgkiniene) și LNH (limfoamele nonhodgkiniene) dă precoce o imagine rotundă sau policiclică paraortică peri-parahilară dreaptă sau stîngă, ori o masă mare mediastinală cu contur neregulat. În LAL cu celule T poate fi înglobat și timusul.

În cancerul bronșic care interesează bifurcația, bronhiile primitive sau porțiunea inițială a unei bronhii lobare, apare o umbră omogenă, rotundă sau festonată din care pornesc prelungiri spre parenchim. *În forma parahilară* cu afectarea bronhiilor segmentare apare imagine de atelectazie. În caz că neoplasmul pleacă dintr-o bronhie lobară, hilul respectiv apare mărit, festonat, neregulat.

Bronhoscopia cu biopsie precizează sediul, tipul histologic și gradul de malignitate al cancerului bronșic. Permite lavaj bronșic și examen citoexfoliativ și biopsie dirijată, transbronșică, de ganglioni hilari sau dintr-o tumoră parenchimatoasă.

Tumorile solide benigne : fibromul, lipomul, miomul sau condromul sînt tumori mari, bine delimitate, încapsulate și cu margini rotunde omogene. Același aspect dau și neurinoamele, neurofibroamele, simpatoamele care sînt localizate în mediastinul posterior.

Tumorile solide embrionare sau disembrionare sînt epidermoide, dermoide și teratoame. Sub ecran și pe radiografie apar ca tumori rotunde, neomogene care conțin părți solide, calcare, cum sînt dinții. Uneori sînt însoțite de fenomene endocrine : obezitate, infantilism genital cu atrofie testiculară și mamele mari. Să fim atenți, căci, uneori pot degenera malign.

Tumorile chistice pot fi bronșice, esofagiene ori pericardice și mai rar pot pleca din *tiroidă sau timus*. Radiologic sînt rotunde, bine delimitate și localizate în mediastinul anterior, superior, mijlociu sau în cel inferior.

Esofagul baritat ne arată că tumora chistică este situată paraesofagian și nu are legătură cu lumenul esofagian. Cele pericardice transmit pulsațiile cordului, iar cele pleurale pornesc din pleura mediastinală sau diafragmatică și apar ca imagini rotunde, neomogene care fac corp comun cu plămînul.

Scanned with OKEN Scanner

Guşa retrosternală poate evolua cu semne de hiper- sau hipotiroidie la care asociază în caz de compresiune, semnele de iritaţie mediastinală : tuse seacă, tiraj suprasternal.

Timomul evoluează cu fenomene de miastenie şi sub ecran se va decela o umbră retrosternală superioară de formă triunghiulară omogenă sau neomogenă.

Hernia diafragmatică prin orificiul Morgagni sau Bochdaleck arată imagini neomogene sau hidroaerice situate în mediastinul inferior, anterior sau posterior. Conţin intestinul subţire, marele epiplon, splina şi rinichii, fapt care explică imaginea hidroaerică. Examenul baritat precizează diagnosticul. Hernia retrosternală şi hiatală se întîlneşte la adulţi iar cea posterolaterală la copii.

Forme clinice particulare

Amintim **pleurezia mediastinală şi mediastino-pleuro-pericardita tuberculoasă.**

Pleurezia mediastinală singură sau asociată ca mediastinopleurită sau mediastino-pericardită, evoluează trenant, cu jenă şi greutate retrosternală, dispnee cu anxietate şi palpitaţii. Ca fenomene generale notăm: subfertilităţi, transpiraţii, scădere în greutate şi reducerea forţei fizice. Bolnavii sînt palizi, anemici şi nu cianotici deşi acuză dispnee şi palpitaţii (simptome cardiace).

Examenul radiologic arată o lărgire a umbrei mediastinale sub formă de clepsidră sau bandă paracardiacă în poziţia de faţă sau paravertebrală în LS. Colecţia lichidiană în sinusul costodiafragmatic şi frecătura pericardică poate orienta diagnosticul în acest context clinico-radiologic.

Notăm că în pericard există o colecţie redusă de lichid vizibilă la ecograf. De altfel, şi lichidul pleural în cantitate redusă este văzut pe micul ecran al ecografului. IDR la PPD este pozitivă la 24 şi 72 ore.

Tratamentul are ca obiective principiile şi mijloacele de combatere ale infecţiei tuberculoase. Timp de 6 luni, conform schemei 7/7 şi 9 luni 2/7 se dau 2 sau 3 tuberculostatice majore (vezi pleurezia tbc).

Mediastinita acută este *o inflamaţie acută piogenă* a ţesutului conjunctiv lax din mediastin. Însămînţarea microbiană se face pe cale vasculară, limfatică de la un *proces infecţios pleuro-pulmonar* sau prin contiguitate de-a lungul tecilor care leagă regiunea cervicală de mediastin, de la un *abces al regiunii cervicale.* Alteori mediastinita apare prin perforarea unui diverticul esofagian ori prin perforarea esofagului, în cursul tentativelor de dilatare a stenozelor esofagiene postcaustice.

Tabloul clinic este dominat de semnele unei *stări septice* însoţite de semne de *iritaţie mediastinală.* Bolnavul prezintă stare generală alterată, are febră neregulată, transpiraţii şi polipnee.

Ca semne de iritaţie traheală şi recurenţială amintim : tuse iritativă, bitonală, voce răguşită, disfagie, palpitaţii şi dispnee. Examenele paraclinice dovedesc semnele infecţiei acute bacteriene : VSH accelerată, leucocitoză cu neutrofilie iar hemoculturile pot fi pozitive. Examenul radiologic arată valoarea difuză a umbrei mediastinale sau nivel hidroaeric mediastinal în caz de perforaţie esofagiană, imagine de pneumonie sau pleurezie (ca puncte de plecare a infecţiei mediastinale).

Scanned with OKEN Scanner

Diagnosticul diferențial. Se face cu forma mediastino-pleuro-pulmonară a limfomului malign (forma viscerală, gravă).

Evoluția se face spre vindecare, iar în cazurile grave spre deces prin septicemie și colaps periferic. Prognosticul este în general rezervat.

Tratamentul. În principiu este o mare urgență care se tratează în spital cu doze mari de antibiotice : Penicilină : 20—40 milioane i.v. la 4—6 ore și Gentamicină 240—480 mg/zi, de 3 ori intramuscular. Se asigură o hidratare corectă cu perfuzii glucozate, ser fiziologic și vitamina C și B 1. Oxigenul este administrat intermitent. Bolnavii sînt supravegheați continuu controlînd pulsul, TA, respirația, hemograma, ureea, creatinina și activitatea bioelectrică a inimii.

Tratamentul profilactic este salutar și înseamnă tratarea corectă a factorilor de risc menționați la etiologie.

Emfizemul mediastinal este o suferință provocată de pătrunderea aerului în mediastin. Aceasta este facilitată de ruperea unei bule de emfizem situată la nivelul pleurei mediastinale. Ruptura este spontană sau provocată în timpul efortului fizic sau de tuse. *Iatrogen*, poate fi produs prin perforarea esofagului în timpul manevrelor de dilatare a stenozelor esofagiene. Foarte rar este declanșat de o fistulă bronhomediastinală.

Aspect clinic. Debutul este brusc cu *durere vie retrosternală, însoțită de semne de iritație și compresie mediastinală :* polipnee, palpitații, tuse seacă. Gravitatea este condiționată de tensiunea sub care se află aerul în mediastin. În formele grave apare dispneea sufocantă și șocul cardiogen.

Examenul fizic. Semnul caracteristic este *emfizemul subcutanat* care interesează gîtul, regiunea presternală și uneori pielea păroasă a capului. La palpare se constată o piele pufoasă și crepitații care la auscultație cu stetoscopul seamănă cu ralurile crepitante (capcană de diagnostic).

Volumul cordului nu poate fi determinat, zgomotele cardiace sînt tahicardice și asurzite. TA este normală, crescută sau scăzută în funcție de forma clinică. Examenul radiologic descoperă aer în mediastin.

Diagnosticul pozitiv. Grafia de torace arată o lărgire a umbrei mediastinale cu transparență crescută (dată de aerul mediastinal).

Diagnosticul diferențial. Teoretic trebuie făcut cu alte suferințe mediastinale, dar prezența emfizemului subcutanat este caracteristică și precizează diagnosticul.

Tratamentul. Emfizemul mediastinal necesită repaus la pat și antialgice (Algocalmin, Fehinizon, Fenilbutazonă tamponate cu alcaline), deoarece aerul se resoarbe treptat. În forma cu dispnee, tahicardie, cianoză se face exsuflație mediastinală. Rezultatele tratamentului sînt benefice bolnavului.

SARCOIDOZA

Este definită ca o *boală granulomatoasă multisistemică* care interesează pielea, oasele, plămînii, inima, rinichii, globii oculari și sistemul nervos. În ordinea frecvenței, leziunile granulomatoase se localizează în primul rînd în : plămîni, piele, ochi și oase. Sistemul nervos, organele viscerale și mușchii sînt pe loc secund.

Etiopatogenie. Se discută aspectele epidemiologice, genetice și anomaliile imunologice care conturează maladia. Boala se întîlnește frecvent la adulții tineri, între 20—40 ani și are o pondere ridicată pentru sexul feminin.

Scanned with OKEN Scanner

Sindromul mediastinal : tablou clinic, diagnostic topografic

SINDROMUL MEDIASTINAL

TABLOU CLINIC

- Sindrom de iritație și compresie vasculară, limfatică, traheală, esofagiană, nervoasă
- Dg. precoce — simptome de ordin :
  - — respirator — tuse seacă, rebelă ± disfonie ;
  - — esofagian — durere, disfagie ;
  - — nervoase — nevralgie intercostală, disfonie ;
  - — ganglionii periferici, splină, ficat, ecografie abdominală
- Compresia pe cava inferioară
  - — sindromul Pari — lombalgie trenantă cu albuminurie
- Compresie pe vena azygos
  - — hidrotorax drept, ghirlandă vasculară
- Compresie pe canal toracic
  - — hidrotorax drept sau rar sindrom Ménétrier
- Compresie pe trahee și recurent — tuse seacă + disfonie
- Compresie pe esofag — durere disfagie
- Compresie pe nervi intercostali — nevralgie intercostală rebelă
- Compresie pe nerv vegetativ :
  - — Claude Bernard-Horner ;
  - — tulburări de ritm cardiac

DG. TOPOGRAFIC

- Mediastin antero-superior :
  - — tumori solide teratoame, limfom malign, guşa retrosternală, timom, leucemii cu celule T
- Mediastin antero-inferior :
  - — chiste pericardice pleurale, hernii diafragmatice, hernii hiatale
- Mediastinul mijlociu
  - — tumori solide, cancer bronşic, limfoame maligne, tumori esofagiene, sarcoidoză, anevrism aortic ;
  - — tumori chistice — chiste bronşice
- Mediastin posterior :
  - — anevrism de aortă descendentă, neurofibrom, neuroblastoame, hernie hiatală
- *Mijloace de diagnostic* :
  - — examen radiologic descoperă tumori solide, chistice, hernii hiatale diafragmatice ;
  - — bronhoscopia şi biopsia, cancerul traheobronşic, bronhii primitive, lobare, segmentare ;
  - — scannerul aduce precizări topografice şi histologice.
  - — DIAGNOSTIC ETIOLOGIC :
- Tumori maligne, limfoame, cancer bronşic, teratoame, neuroblastoame, cancer esofagian ;
- Tumorile benigne pot fi solide şi chistice — solide — fibroame, lipoame, teratoame, neurofibroame, simpatoame ;
  - — endocrine — guşa retrosternală, timom ;
  - — chistice — bronşice, esofagiene, pericardiace, pleurale ;
  - — hernii hiatale şi diafragmatice

Scanned with OKEN Scanner

În Europa şi S.U.A. prevalenţa este de 40 îmbolnăviri la 100 000 locuitori. Nu este o boală contagioasă pentru om, deşi unele experienţe pe animal pledează pentru transmiterea bolii de la animalul bolnav la animalul sănătos.

Aspecte imunologice. Deşi cauza bolii este necunoscută la ora actuală se consideră că boala este datorată unui răspuns exagerat al L.T. ajutătoare (DC_4). Se consideră că macrofagul care vine în contact cu diverse antigene (încă neidentificate) secretă cantităţi mari de IL_1 (interleukina 1) care stimulează proliferarea LT_4 (CD_4) şi a limfocitelor B.

Aceste celule imunocompetente secretă limfokine care asigură mobilizarea altor limfocite în organele afectate, unde iniţiază un proces inflamator de tip granulomatos nespecific. *Limfocitele B* stimulate de IL_1 secretă cantităţi mari de imunoglobuline şi F.S.F. (factorul stimulator al fibroblaştilor) care asigură proliferarea fibroblaştilor şi producerea fibrelor de colagen. Aşa se explică procesul de fibroză tardivă care apare în organele unde sînt prezente leziunile granulomatoase.

Pentru anomaliile imunologice din această boală pledează o serie de teste şi dintre ele amintim pe cele caracteristice :

Teste de rozetare cu hematii de oaie sau de şoarece care pun în evidenţă rozetele E pentru LT şi respectiv M pentru LB.

Imunoglobulinele secretate în exces ne explică nivelul crescut al anticorpilor serici faţă de diverse virusuri, micoplasme şi bacterii. De asemenea justifică exagerarea răspunsului imun secundar şi uneori prezenţa factorului reumatoid a anticorpilor antinucleari şi autoanticorpilor antilimfocit T.

Intradermoreacţia cu extracte tisulare omogenizate provenite din organele bolnave, produc o reacţie inflamatorie de tip întîrziat.

Reacţia cu antigen Kveim-Siltzbach diferă de reacţia de tip întîrziat, deoarece apare după 4—6 săptămîni şi persistă multe luni de zile. Aceste două reacţii nu sînt absolut necesare pentru precizarea diagnosticului.

Anatomie patologică. Biopsia ganglionară transbronşică, biopsia din mucoasa conjunctivală, gingivală sau biopsia din leziunile cutanate, pune în evidenţă granulomul sarcoid. În centrul leziunii se găsesc celule multinucleare care conţin corpi Schaumann sau *corpi asteroizi*. Celulele multinucleare sînt înconjurate de celulele epiteloide iar în jurul, acestora se găsesc numeroase limfocite T şi B. *Diagnosticul diferenţial* al biopsiei are în vedere granulomul tuberculos, granulomul eozinofilic şi limfoamele maligne cu celularitate mixtă.

Tabloul clinic. Boala debutează lent insidios, cu astenie, adinamie, scădere în greutate, dar cel mai adesea bolnavii sînt descoperiţi cu ajutorul unui examen radiologic, care descoperă o adenopatie hilară bilaterală, simetrică, la care asociază infiltrate reticulo-nodulare situate în plin parenchim pulmonar.

În forma acută, mai rar întîlnită, descrisă de *Löeffgren*, bolnavul prezintă febră, poliartrită, uveită, conjunctivită şi eritem nodos (fenomene autoimune de tip cutaneo-oculo-articulare).

În tabloul clinic al *formei cronice* decelăm pe lîngă manifestările pulmonare, manifestări cutanate, oculare, osoase, nervoase şi viscerale.

Manifestările pulmonare. Plămînii sînt organele cele mai des implicate în debutul bolii. *Subiectiv* bolnavii acuză dispnee de efort, tuse seacă şi mai rar hemoptizie. În localizarea nazală şi laringiană bolnavul prezintă coriză şi răguşeală rebelă la tratament, situaţie în care numai biopsia stabileşte diagnosticul.

Examenul fizic descoperă raluri uscate şi rareori epanşamente pleurale. *Examenul radiologic* este adesea decisiv pentru recunoaşterea bolii şi evidenţiază adenopatia hilară şi/sau leziunile parenchimatoase reticulo-nodulare.

Scanned with OKEN Scanner

Aspectul radiologic ridică problema diagnosticului diferențial cu tuberculoza, bronhopneumonia și carcinomatoza pulmonară.

Manifestările cutanate. Eritemul nodos, papular sau macular este secundar unei reacții de vasculită imună. *Lupusul pernio* tradus prin plăci violacee situate pe nas, pomeți și urechi, reclamă biopsia cutanată necesară diagnosticului.

Manifestările oculare de tip conjunctivită, uveită, traduse prin lăcrimare și tulburări de vedere necesită și părerea oftalmologului care descoperă și leziunile retiniene. Uveita, parotidita și paralizia facială realizează sindromul Heerfordt.

Manifestările osoase și musculare. Articulațiile și oasele sînt frecvent afectate în sarcoidoză. Falangele, oasele metacarpiene și metatarsiene prezintă leziuni de osteoporoză sau osteită fibrochistică care duc la deformări digitale și impotență funcțională.

Artrita și poliartrita cu caracter migrator, interesează una sau mai multe articulații mari. Sînt prinse de regulă gleznele, genunchii, coatele și articulațiile radiocarpiene. *Miozita și miopatia cronică* sînt manifestări mult mai rare în comparație cu cele osteoarticulare.

Manifestările nervoase sînt polimorfe. Cele mai comune simptome se referă la paraliziile de nervi cranieni. *Paralizia facială* prezintă semnele periferice cunoscute. Paralizia de nerv *glosofaringian* și *vag* se manifestă prin disfagie, absența reflexului de vomă și paralizie de corzi vocale. Dacă este prins și nervul *acustic* bolnavul acuză țiuituri, ameteli și scăderea auzului.

Rar pot să apară semne de *meningoencefalită* cu evoluție lentă, progresivă. *Diabetul insipid* denotă leziuni ale hipofizei posterioare. Granuloamele cu localizare *corticală* în zonele *senzitivo-motorii* dau simptome caracteristice leziunilor focale : convulsii, hemipareze sau hemiplegii.

Manifestările cardiace sînt neobișnuite. Granuloamele situate în mușchiul cardiac induc tulburări de ritm și conducere, insuficiență cardiacă sau anevrisme de perete ventricular. Leziunile pericardului duc la pericardite exsudative recurente. Ecografia oferă relații indirecte, evidențiind imagini hipereogene localizate în pereții ventriculari sau exsudatul pericardic.

Manifestările renale. Leziunile renale sînt foarte rare și asimptomatice. Nefrocalcinoza și nefrolitiaza recurentă au ca explicație creșterea activității enzimatice a rinichiului care asigură transformarea vitaminei D_2 în vitamina D_3 activă. La rîndul ei această vitamină activă mărește absorbția calciului la nivelul intestinului ducînd la hipercalcemie. La hipercalcemie contribuie și mobilizarea calciului din leziunile fibrochistice osoase. Pe fondul nefrocalcinozei se grefează infecția urinară care determină leziuni de pielonefrită secundară și contribuie la declanșarea I.R.C. (insuficiența renală cronică) ireversibilă.

Adenomegalia și/sau hepatosplenomegalia cu hipersplenism hematologic se întîlnesc în cazurile neglijate terapeutic sau diagnosticate tardiv.

Examenele paraclinice necesare confirmării diagnosticului sînt examinările curente și în principal radiografia pulmonară, radiografia mîinilor și biopsia din diverse țesuturi. Testele cutanate, scintigrama pulmonară cu Ga^{67} nu sînt necesare pentru diagnostic.

Examenele de rutină relevă limfopenie, hipergamaglobulinemie, hipercalcemie și hipercalciurie. *Ecografia* poate releva exsudatul pericardic, granuloamele pereților ventriculari și uneori desemnează hepatosplenomegalia și prezența granuloamelor în aceste organe.

Spirometria relevă disfuncția ventilatorie restrictivă, iar gazometria arată o hipoxie arterială moderată. *Nivelul seric* al enzimei de conversie a angio-

Scanned with OKEN Scanner

tensinei I este ridicată cînd sarcoidoza este generalizată. În lavajul bronșic se constată la microscop, un procent ridicat de limfocite.

Diagnosticul pozitiv este stabilit pe baza manifestărilor pulmonare, cutanate, osteoarticulare și oculare la care pot asocia uneori manifestări nervoase sau renale. Sînt obligatorii pentru diagnostic radiografia pulmonară, a falangelor, biopsia cutaneo-mucoasă, hemograma, electroforeza și dozarea calciului în ser și urină.

Diagnosticul diferențial este condiționat de manifestările care domină scena clinică a bolii. Astfel *adenopatia mediastinală și periferică* ridică problema limfoamelor maligne și leucemiilor limfatice sau granulocitare cronice. Imaginile reticulonodulare și benzile fibroase pulmonare trebuie diferențiate de tuberculoză, silicoză, bronhopneumonie, carcinomatoză pulmonară sau fibrozele pulmonare de altă natură.

Guta și reumatismul articular acut intră în discuție, cînd este prezentă poliartrita cu semne de inflamație acută sau deformări ale falangelor sau articulațiilor interfalangiene.

Hipercalcemia și nefrolitiaza recurentă se diferențiază de hiperparatiroidismul primar sau alte boli renale cronice (vezi capitolul respectiv).

Granuloamele cu localizare hepatică sau splenică trebuie diferențiate de tumorile hepato-splenice benigne și maligne.

Prezența granuloamelor în peretele *intestinului subțire* sugerează o boală Crohn, care trebuie exclusă sau confirmată (vezi capitolul respectiv).

Manifestările neurologice ridică multe posibilități de diagnostic diferențial cum sînt procesele inflamatorii meningocerebrale sau tumorile encefalice.

Evoluție, prognostic, complicații. Fără diagnostic și tratament boala evoluează lent, progresiv și alături de manifestările curente pulmonare, cutanate, osoase și oculare apar manifestări cardiace, renale, nervoase și hepato-splenice.

De temut, avînd și un prognostic rezervat, sînt localizările nervoase centrale, renale sau cardiace.

De asemenea pot să apară infecții intercurente pleuro-pulmonare și renale cum sînt pneumoniile acute și respectiv pielonefritele acute care se pot croniciza.

Tratamentul are ca *obiective și mijloace*, diagnosticul precoce și aplicarea corticoterapiei în vederea deprimării activității limfocitelor T_4. La tratamentul cu Prednison se adaugă în raport cu simptomatologia dominantă ANS, Clorochină, Indometacină și Metotrexat.

Conduita terapeutică. Prednisonul este medicamentul de elecție. Se începe cu o doză de 60 mg/zi, timp de 2—4 săptămîni, apoi se scade treptat la 30 mg ajungînd la doza minimă eficientă de 15 mg/zi. Pentru efectele nedorite gastrice, Prednisonul se tamponează cu Gelusil lac.

Unguentele steroidiene se folosesc ca topice locale pentru a influența leziunile oculare și cutanate. Steroizii sub formă de aerosoli sînt folosiți în S.U.A. pentru a influența fenomenele bronhopulmonare.

Clorochina și Metotrexatul au efecte benefice asupra leziunilor cutanate. Indometacinul dă bune rezultate cînd sînt prezente fenomene de poliartrită acută.

Rezultatele terapeutice sînt apreciate ca favorabile funcție de atenuarea și dispariția simptomelor clinice, ameliorarea semnelor radiologice (reducerea adenomegaliei hilare și a desenului reticulo-nodular, scăderea calcemiei, a imunoglobulinei serice și a nivelului seric al enzimei de conversie.

Scanned with OKEN Scanner

SARCOIDOZĂ

ETIOPATOGENIE

- Ipotetic este o boală a sistemului imun — tradusă prin răspuns exagerat al LTh (CD_4) la antigene necunoscute
  - — Macrofagul în contact cu antigene necunoscute secretă cantităţi mari de IL_1 care stimulează proliferarea marcată a LT4 şi LB
  - — LB secretă cantităţi mari de imunoglobuline şi F.S.F. care explică anomaliile imunologice şi leziunile histologice
  - — argumente: teste de rozetare, titrul ridicat al anticorpilor la răspunsul imun secundar, F.A.N. şi F.R., autoanticorpi antilimfocit, intradermoreacţie

ANATOMIE PATOLOGICĂ

- Granulomul sarcoid
  - — celule multinucleare
  - — celule epiteliale
  - — coroană de limfocite T şi B
  - — în final fibroza organelor afectate
- Localizare
  - — predilectă pulmonar, piele, oase
  - — mai rar cord, ficat, rinichi, sistem nervos
- Diagnostic diferenţial
  - — limfoame maligne mediastinale
  - — carcinomatoză pulmonară
  - — silicoză şi tbc pulmonar
  - — boli articulare: guta şi RAA, RIF, artrită din hemocromatoză
  - — litiaza renală şi nefroliataza
  - — mai rar boli cu hepatosplenomegalie, boli neurologice

TABLOU CLINIC ŞI TRATAMENT

- Simptomatologie
  - — prevalent manifestări pulmonare, cutanate, oculare şi osteoarticulare
  - — mai rar manifestări polimorfe nervoase centrale — paralizii de nervi cranieni
  - — foarte rar manifestări ganglionare cardiace, renale şi hepatosplenice
- Tratament
  - — obiective: deprimarea hiperactivităţii LT_4 (CD_4)
  - — stabilizarea evoluţiei bolii în stadiul pulmonar, cutanat şi osos
- Mijloace: Prednison, ANS, Clorochina, Indometacin, Metotrexat
- Conduita terapeutică
  - — Prednisonul — medicament de elecţie după metoda palier
  - — Unguente steroidiene pentru leziunile oculo-cutanate
  - — la nevoie — Clorochina, Indometacin, Metotrexat

Scanned with OKEN Scanner

CLINICA BOLILOR CARDIOVASCULARE

BOLNAVUL CARDIOVASCULAR

Simptomele cheie în bolile cardiovasculare sînt : *durerea anginoasă, dispneea de efort* și *repaus, palpitațiile, edemele* și *cianoza.* La acestea se mai adaugă și o serie de simptome funcționale extracardiace cum sînt : *tusea, amețelile, fatigabilitatea, lipotimia, sincopa și caşexia cardiacă.*

Durerea este un *simptom cheie* în majoritatea bolilor umane, care alertează bolnavul și-l duce la medic. Din acest punct de vedere durerea precordială și retrosternală (D.P.R.) provoacă panică și îngrijorare atît pentru bolnav cît și pentru familie.

În fața unui bolnav cu D.P.R. medicul trebuie să-și pună două întrebări :

1. Dacă D.P.R. este de natură cardiacă sau extracardiacă.

2. Dacă D.P.R. este generată de o boală cardiacă, întrebarea este dacă este generată de o suferință coronariană sau extracoronariană.

Care sînt argumentele care subliniază importanța acestor două întrebări cheie :

1. *Bolile cardiovasculare* ocupă primul loc în privința morbidității și mortalității. P. D. White sublinia cu mulți ani în urmă că, în lumea modernă, cardiopatia ischemică, hipertensiunea arterială și flebita complicată cu embolie pulmonară, reprezintă cauze primordiale de moarte.

2. *Diagnosticul de boală coronariană valvulară sau miocardică* angajează atît responsabilitatea medicului cît și a bolnavului. Aceste boli reclamă regim igieno-dietetic și droguri pentru toată viața și medicul trebuie să le cunoască, să știe să le prescrie iar bolnavul să respecte aceste indicații terapeutice.

3. *Bolile cardiovasculare,* pun deseori, în mare pericol viața bolnavului și reclamă tratament de mare urgență. Este exemplul infarctului de miocard, anginei instabile, astmului cardiac, edemului pulmonar acut și al tulburărilor de ritm și de conducere.

Codificarea bolilor care generează stenocardie în raport cu etiologia și gîndirea medicală logică este următoarea :

1. *Boli coronariene* — angina pectorală de efort, de repaus, de efort și repaus, angina instabilă (sindrom intermediar) și infarctul de miocard ;

2. *Boli extracoronariene, de natură cardiacă* — valvulopatii, pericardite, miocardite acute, miocardiopatii primare și secundare.

3. *Boli de natură extracardiacă* care dau dureri în zonă, mimează angina și aparțin bolilor pleuro-pulmonare, mediastinale, ale peretelui sterno-costal, boli ale organelor subdiafragmatice cu durere iradiată în zonă (ulcerul gastro-duodenal, litiaza biliară, colecistita cronică, pancreatita acută). Aceste boli exclud angina intricată.

Diagnosticul de boală coronariană sau extracoronariană este dat de informațiile oferite de anamneză, de examenul fizic și de datele paraclinice.

Scanned with OKEN Scanner

Informații anamnestice

Trebuie să precizăm că *anamneza este suverană* și decide dacă durerea este coronariană sau extracoronariană. Examenul fizic poate să fie sărac, iar datele biologice, enzimatice și Ecg să lipsească, așa cum se întîmplă în cazul anginei pectorale sau chiar în infarctul de miocard.

În raport cu caracterele temporale, trăsăturile clinice, factorii care declanșează, ameliorează și alte semne care însoțesc durerea precordială, deosebim angina pectorală tipică sau atipică.

Angina tipică : Descrierea aparține lui Heberden, Lenegre și Wenckebach. Are ca sediu regiunea mediosternală sau supramamelonară și este arătată de bolnav cu toată palma și nu cu degetul.

Iradierea este centrifugă, din zonele arătate spre umăr și braț de-a lungul cubitalului către inelar și degetul mic. Alteori iradiază în ambele brațe.

Tipul — caracterul subiectiv al durerii coronariene este de constricție, de gheară, de apăsare. Durerea fiind vie, puternică și fiind greu de suportat, obligă bolnavul la repaus.

Durata este de 3—5 minute în angorul de efort și repaus. Durează 15-30 minute sau se repetă zilnic sau de mai multe ori pe zi în cazul anginei instabile. În infarct, durerea lipsește rareori, iar cînd este prezentă durează cîteva ore sau zile, sau se poate repeta în cursul primelor două săptămîni.

Factorii de risc declanșatori sînt efortul fizic, sexual sau digestiv și are ca substrat fiziopatologic furtul de sînge și accentuarea ischemiei, a deficitului de perfuzie coronariană. Emoțiile, stressul declanșează eliberarea de catecoli care produc spasm pe coronarele distale accentuînd ischemia coronară. Fumatul potențează prin substanțele toxice rezultate din arderea țigării, activitatea catecolilor și tromboxanilor. Contactul de aer rece, schimbările bruște meteorologice, figurează printre factorii declanșatori, fără să se cunoască mecanismul de acțiune. Ne întrebăm dacă stimularea chemoreceptorilor bronșici poate determina prin reflexe axonice scurte pe calea nervilor vegetativi — care au conexiuni cu nervii cardiaci — spasme coronariene. Durerea poate să apară și în repus, uneori chiar să trezească bolnavul din somn.

În raport cu toleranța la efort, experții O.M.S. deosebesc trei grade :

— angorul de gradul I provocat de efort mare ;

— angorul de gradul II determinat de efort moderat ;

— angorul de gradul III cînd durerea apare în repaus.

Grupul european de studiu al cardiopatiei ischemice deosebește mai multe tipuri de angor pectoral : angor de efort, angor de repaus, angor instabil și angor nocturn de tip Prinzmetal.

Factorii care ameliorează durerea coronariană sînt repausul și nitroglicerinele cu acțiune rapidă sau de lungă durată (retard). În angorul de efort și repaus, durerea cedează la o tabletă de nitroglicerină zdrobită în gură și ținută sublingual, în maximum 5 minute sau la repaus. În angina instabilă, durerea cedează greu sau deloc la nitroglicerină rapidă și necesită nitroglicerină retard atît preventiv cît și curativ. Durerea din infarct și angina instabilă necesită repaus la pat, spitalizare și medicație calmantă tip Piafen, Mialgin, sedative, oxigen sau perfuzie cu nitroglicerină.

Angorul atipic ca iradiere : Durerea poate iradia în gît, maxilare, interscapulo-vertebral. Alteori durerea este amputată fiind localizată numai la gît sub formă de strangulare, în umăr, cot, articulația radio-carpiană sau in-

Scanned with OKEN Scanner

terfalangiană. Mai amintim, în rare cazuri și durerea cu *iradiere centripetă* de la degete de-a lungul cubitalului spre umăr și regiunea precordială. În rest, celelalte caractere sînt similare cu cele din angina tipică.

Angorul atipic ca sediu, ca timp și durată a durerii : Sînt circumstanțe cînd durerea este ușoară, suportabilă, are caracter de jenă sau înțepătură. Este situată în punct fix și cu sediu schimbător, cînd în plin stern, cînd periapexian sau supramamelar. Durata variază de la secunde, minute, ore ; durerea poate fi simțită din cînd în cînd pe toată durata zilei. În asemenea împrejurări, trebuiesc căutați factorii de risc coronarieni, găsiți desigur și în angorul tipic, desprinși din anamneză :

— predispoziția pentru boli coronariene, hipertensiune pe linie familială directă și colaterală (este vorba de morți subite, AVC, infarct de miocard);

— dacă bolnavul este sedentar, obez, diabetic sau hipertensiv, are antecedente familiale în aceste direcții ;

— dacă abuzează de toxice : alcool, tutun, cafea, alimentație bogată în grăsimi ;

— dacă bolnavul duce o viață agitată, neliniștită, are muncă de răspundere ;

— dacă bolnavul are o hiperlipemie de tip II a, II b, sau IV ;

— dacă la proba de efort apar subdenivelări de ST de 3—4 mm aplatizări de T, T negativ sau extrasistole ventriculare mono- sau politope.

Semne și simptome de însoțire. Durerea coronariană poate fi însoțită de *manifestări cardiace, pulmonare, digestive sau nervoase. În angorul clasic* (de efort și de repaus) *durerea* este sobră, singulară și fără alte semne de acompaniament, cel mult bolnavul acuză o senzație de teamă. Examenul fizic al cordului nu descoperă modificări semnificative la auscultație (fig. 23).

În alte împrejurări durerea din angorul de efort, de repaus, instabil sau din infarct este însoțită de *balonare, grețuri, vărsături.* Mai importante sînt *simptomele pulmonare, cardiace și nervoase. Dispneea de repaus și ralurile subcrepitante* la baze reflectă un edem pulmonar. *Zgomotele surde* și *suflul telesistolic apical* denotă o insuficiență a pilierilor. *Starea sincopală* caracterizează o stenoză aortică strînsă, o miocardiopatie obstructivă, un bloc atrio-ventricular total sau un infarct miocardic. *Tulburările de ritm rapid, insuficiența ventriculară acută stîngă* și *colapsul* sînt apanajul infarctului miocardic complicat.

Durerea iradiată în epigastru îmbracă aspectul *angorului abdominal* descris de Houchard și reflectă o ischemie sau un infarct de perete posterior — inferior (inferior sau diafragmatic după nomenclatura anglo-saxonă).

În concluzie, semnele cardio-pulmonare, nervoase sau digestive depind de întinderea leziunilor coronare (interesarea a una, două sau trei trunchiuri *proximale coronare* iar distal, de întinderea leziunilor de arterioscleroză), de interesarea forței de contracție a miocardului de lucru, de starea de excitabilitate a miocardului lezat și localizarea antero-septală sau postero-inferioară a ischemiei coronariene.

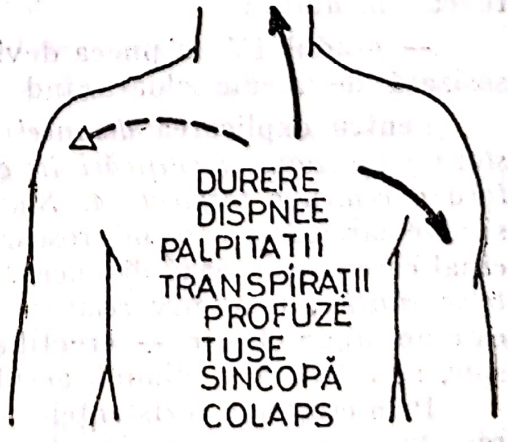

Fig. 23. Simptome caracteristice în bolile cordului.

Durerea extracoronariană este de origine *cardiacă* și *extracardiacă*. Indi-

ferent de etiologie, durerea îmbracă trăsăturile semiologice ale angorului atipic. Dacă este de *origine cardiacă* survine în efort, după emoţii şi la examenul fizic al inimii descoperim semnele valvulopatiei, pericarditei, miocarditei acute, sau miocardiopatiilor cronice. Cea extracardiacă este declanşată de mişcările respiratorii, de schimbările de poziţie, de acte digestive (deglutiţie, ritmată sau nu, de alimentaţie).

Astfel, în *bolile digestive* (ulcerul gastro-duodenal, hernia hiatală, suferinţele biliare) durerea este declanşată de mese neregulate, grase, copioase, de emoţii şi poate avea iradierea precordială. În diverticuloza esofagiană durerea retrosternală apare în timpul deglutiţiei mimînd durerea anginoasă.

În bolile pleuro-pulmonare (pleurezie şi pneumonie stîngă, pleuro-pericardite) durerea este precordială, accentuată de respiraţie şi însoţită de semnele bolii de bază (matitate, silenţiu respirator, frecături pleuro-pericardice).

În spondiloza şi discartroza toracală durerea este în semicentură, cu iradiere precordială, de-a lungul nervilor intercostali. În angina pectorală durerea cu acest sediu poate fi un factor relevator sau declanşator al crizei anginoase.

În nevroza cardiacă întîlnită la tineri, la femei cu fond discrinic şi distonic neurovegetativ, durerea este capricioasă ca sediu, intensitate, durată şi condiţii de apariţie. Apare spontan, în efort, emoţii are caracter de înţepătură, durata, intensitatea şi localizarea fiind variabile. Este însoţită de diverse cenestopatii şi de triada : cefalee, insomnii, astenie fizică, psihică şi/sau sexuală, scăderea libidoului.

Durerea parietală dată de mialgii, nevralgii intercostale, de zona zoster, sindromul Tietze poate fi controlată prin palparea părţilor moi, a punctelor Valleix, a articulaţiilor condrosternale. În aceste împrejurări, durerea este accentuată de palpare iar coloana vertebrală este sensibilă la percuţie.

Dispneea este un simptom semnificativ al insuficienţei cardiace stîngi sau globale (I.C.S. şi I.C.G.) şi se exprimă subiectiv prin senzaţia de lipsă de aer sau sufocare iar obiectiv prin polipnee ritmică şi superficială.

Dispneea cardiacă apare în efort, în repaus sau în crize paroxistice. Dispneea de efort este progresivă, apare la început la eforturi mari şi treptat la eforturi din ce în ce mai mici. În raport de toleranţa la efort s-au stabilit patru tipuri sau grade de dispnee :

— gradul I cînd dispneea survine la eforturi mari care depăşesc o activitate fizică normală cum ar fi fuga după autobuz sau tramvai ;

— gradul II, dispneea este declanşată de eforturi moderate corespunzătoare unei activităţi zilnice cerute de efortul impus de profesiune ;

— gradul III, dispneea survine la eforturi mici cerute de o activitate fizică obişnuită ;

— gradul IV, dispneea devine permanentă fiind prezentă şi în repaus şi sesizată de medic chiar cînd bolnavul vorbeşte.

Pentru explicarea *dispneei* s-au invocat trei mecanisme fiziopatologice : *staza pulmonară, modificări în concentraţia gazelor sangvine şi irigaţia deficitară a centrilor respiratorii. Staza pulmonară* tradusă prin edem interstiţial şi alveolar, edem care interesează lobii inferiori, reprezintă mecanismul principal care declanşează dispneea. Staza pulmonară determină *creşterea rezistenţelor elastice,* respectiv *scăderea compleanţei şi creşterea elastanţei.* Plămînul este un organ elastic — erectil şi retractil. Se destinde şi umple cu aer în inspir, se retractă şi elimină aerul încărcat cu CO_2, în timpul expirului.

Prin creşterea rezistenţelor elastice creşte mult *travaliul respirator.* Deoarece travaliul respirator creşte proporţional cu amplitudinea mişcărilor respiratorii, cardiacul se adaptează prin creşterea frecvenţei mişcărilor respiratorii.

Scanned with OKEN Scanner

Deci respiră superficial și rapid, prezentînd polipnee, fiind mult mai avantajos pentru un cardiac să respire rapid și superficial decît rar și adînc. Dispneea cardiacului înseamnă adaptarea ventilației pulmonare la creșterea travaliului respirator.

Tripleta biochimică reprezentată de *hipoxie, hipercapnie* și *acidoză*, intervine în mod secundar în declanșarea dispneei, stimulînd activitatea centrilor respiratori (C.R.) fie pe calea chemoreceptorilor sino-carotidieni, fie prin acțiune directă asupra centrilor din bulb. Mecanismul biochimic intervine în I.C.G. avansată sau complicată cu infecții intercurente pulmonare sau stază viscerală marcată. Scăderea irigației sangvine a C.R. explică crizele de dispnee paroxistică nocturnă Cheyne-Stokes ce apar în timpul somnului la cardiacii care suferă și de ateroscleroză cerebrală. Insuficiența circulatorie cerebrală explică irigația deficitară a C.R.

Ortopneea este o poziție activă care silește cardiacul să se odihnească în poziție semișezîndă, pe mai multe perne, în fotoliu, sau stînd pe marginea patului cu capul sprijinit de o masă sau spătarul unui scaun. În ortopnee, ventilația se ușurează deoarece mișcările diafragmului devin mai ample, întoarcerea venoasă scade și astfel scade staza pulmonară și presarcina cordului. În această poziție, datorită gravitației, o parte din sîngele venos stagnează în membrele inferioare și în teritoriul splanhnic.

Dispneea paroxistică survine în crize, de obicei noaptea dar și în cursul zilei în legătură cu un efort neobișnuit sau cu o emoție puternică. Vorbim de dispnee paroxistică nocturnă sau diurnă. Clinic este o formă de manifestare a edemului pulmonar acut (E.P.A.) sau a astmului cardiac (A.C.). Fiziopatologic trădează o insuficiență acută a inimii stîngi situație în care ventriculul stîng nu mai face față presarcinii și astfel se instalează o hipertensiune venoasă pulmonară (H.P.V.A.). Consecința este inundarea cu plasmă a patului alveolar și a arborelui bronșic. În mod brusc și neașteptat bolnavul are lipsă acută de aer, este speriat, transpirat și cianotic. Aleargă la fereastră sau se așază în ortopnee, tușește și expectorează seromucos sau sangvinolent. Alteori pe nas și gură i se scurge în valuri o spumă seroasă, aerată și amestecată cu striuri sangvinolente.

Survine în valvulopatiile aortice, cardiopatia hipertensivă, în nefropatii hipertensive, cardiopatia ischemică și în miocardopatiile primare. În stenoza mitrală are loc o creștere a presarcinii și respectiv a presiunii hidrostatice în capilarele pulmonare peste 25 mm Hg. Se instalează rapid o H.P.V.A. la care contribuie și hormonii estrogeni secretați în cantitate mare, hormoni care măresc (premenstrual) retenția hidrosalină și explică instalarea E.P.A.

A.C. este o formă larvată de E.P.A. care apare noaptea și se manifestă prin chinte de tuse supărătoare urmate de cîteva spute hemoptoice.

Palpitațiile au fost definite de L a ë n n e c ca „bătăi cardiace sensibile și incomode pentru bolnav " iar în epoca noastră de P. D. White ca „bătăi neplăcute, penibile condiționate de ritmul și frecvența inimii". Sugestiv bolnavii declară că li se „oprește inima în piept" sau că „inima le sare din piept". Aceste expresii subliniază faptul că bolnavii sesizează și frecvența rară sau rapidă cu care bate inima.

Sub raport etiologic palpitațiile denotă tulburările de ritm ori de conducere ale inimii. Palpitațiile pot fi generate de extrasistole, tahicardie sinusală, tahicardiile paroxistice, de flutterul și fibrilația atrială.

Scanned with OKEN Scanner

Palpitațiile pot avea și *cauze extracardiace* cum sînt nevrozele, intoxicația cu tutun, alcool și cafea, abuzul de droguri simpaticotrope, unele boli digestive, tumorile mediastinale și bolile neuroendocrine.

Edemul cardiac este un semn important al I.C.D. și I.C.G.

Este un edem decliv, simetric, cianotic și rece din cauza stazei venoase periferice. Apare la membrele inferioare, la început fiind prezent seara la culcare, interesînd planta, gleznele și dispare în timpul nopții datorită nicturiei, fiind absent dimineața la trezire. Cu timpul, în lipsa regimului desodat, a digitalei și diureticului, se extinde interesînd membrele inferioare, scrotul, peretele abdominal și regiunea lombosacrată, realizînd în acest stadiu „edemul în salopetă". La bolnavii care stau în pat, edemul ocupă, în virtutea gravitației, părțile declive, fiind mai pronunțat de partea pe care aceștia se odihnesc. Cu timpul se ajunge la anasarcă, cînd ia aspectul de edem în salopetă și se instalează și hidrotoraxul drept și ascita.

În patogenia edemului cardiac intervine creșterea presiunii hidrostatice la capătul venos al capilarului, hipoproteinemia datorită hipoanabolismului, retenția hidrosalină cauzată de scăderea debitului cardiac și a filtrării renale, de hipersecreția de aldosteron și A.D.H. și de scăderea hormonului natriuretic sau atriopeptină (A.P.).

Cele două atrii conțin tensioreceptori sau receptori de volum și presiune. Dacă se mărește volemia atriile secretă un prohormon (atriopeptinogenul) care este format din 126 aminoacizi. În circulația sangvină acest prohormon, printr-un clivaj enzimatic selectiv este transformat în A.P. care este un hormon activ ce conține 28 aminoacizi. A.P. crește filtrarea renală, mărește diureza crescînd eliminarea de apă și sare, scade secreția de renină, angiotensină, aldosteron și A.D.H. Prin aceste mecanisme contribuie și la scăderea T.A. În insuficiența cardiacă prin creșterea complianței și presiunii intraatriale se depășește nivelul critic de întindere a receptorilor și scade secreția de A.T. Acest fapt explică scăderea diurezei, retenția hidrosalină prin antrenarea mecanismului renină, angiotensină, aldosteron și A.D.H.

Mărirea volemiei, retenția hidrosalină, creșterea presiunii hidrostatice în capătul venos al capilarului explică edemul periferic și staza viscerală, pulmonară, din teritoriul hepatoportal și renal. Cu timpul, din cauza stazei hepatice îndelungate se adaugă scăderea sintezei de albumine care duce la scăderea presiunii coloid-osmotice ce reprezintă un nou factor în patogenia edemului.

Ca alt factor, secundar, intervine și insuficiența dinamică limfatică adică incapacitatea vaselor limfatice de a drena o parte din lichidul reținut în interstițiu.

Cianoza cardiacului este o colorație albastră-vînătă a tegumentelor și mucoaselor. Interesează mucoasa conjunctivală, bucală, limba și extremitățile acrale, buze, nas, pomeți, menton și patul unghial. Este o *cianoză rece*, temperatura la extremități fiind scăzută din *cauza stazei în capilarele de la periferie*. Cianoza apare în condițiile în care hemoglobina redusă (Hbr) din sîngele capilarelor depășește 5—6g%.

Patogenic intervin două mecanisme : unul *central* și altul *periferic*. *Central*, din cauza stazei pulmonare are loc o saturare deficitară, insuficientă, cu O_2 a sîngelui arterial care părăsește plămînul. În cardiopatiile congenitale cu șunt dreapta-stînga are loc un amestec sangvin venos și arterial care explică cianoza centrală cu tentă violetă. *Mecanismul periferic* constă într-o desaturare exagerată a sîngelui capilar, determinată de creșterea coeficientului de utilizare a oxigenului de către țesuturi prin efectul Bohr. Datorită stazei capilare,

Scanned with OKEN Scanner

acumulării de cataboliți și CO_2 crește disocierea oxihemoglobinei (HbO_2). Cu alte cuvinte HbO_2 cedează mult oxigen și astfel crește procentul de Hb redusă.

Tusea cardiacului este o tuse seacă care apare noaptea sau în timpul unui efort; poate să reprezinte un simptom precoce de I.C.S. Este provocată de staza pulmonară și congestia mucoasei bronșice, factori care irită receptorii tusigeni bronhopulmonari.

Staza pulmonară este secundară I.C.S. care duce la H.P.V. Cauzele sînt valvulopatiile inimii stîngi, cardiopatia ischemică și miocardopatiile primare.

În stenoza mitrală tusea este urmată de hemoptizii provocate de ruperea microanevrismelor din mucoasa bronhiilor. Microanevrismele sînt rezultate prin deschiderea anastomozelor dintre venele pulmonare și venele bronșice din cauza H.P.V. cronice. În stenoza mitrală aflată în stadiul III—IV de evoluție, tusea seacă chinuitoare este provocată și de compresia traheei sau bronhiei stîngi de atriul stîng sau artera pulmonară mult dilatată.

În A.C. nocturn bolnavul este trezit de chinte de tuse urmate de expectorație cu striuri sangvinolente. Bolnavul are lipsă de aer și la ambele baze se aud raluri subcrepitante.

În cazul *infecțiilor* bronhopulmonare intercurente care survin la cardiaci, tusea este însoțită de expectorație seroasă sau mucopurulentă.

Ameţelile (vertijul) şi lipotimia cardiacilor sînt manifestări clinice care apar în ortostatism prelungit, la ridicarea din pat sau la schimbarea poziției. Amețeala are caracter *obiectiv* cînd obiectele din spațiu se învîrtesc în jurul bolnavului și *subiectiv* cînd bolnavul se învîrtește în jurul obiectelor. Expresia plastică „se învîrtește pămîntul cu mine" este sugestivă. Amețeala este expresia unei ischemii tranzitorii a centrilor vestibulari. *Vîjîiturile, țiuiturile sau pocnetele* în urechi sînt simptome frecvente întîlnite în H.T.A. Se datoresc creșterii presiunii în endolimfa urechii interne. Aceste simptome apar și în otoscleroză, boala și sindromul Ménière și în leziuni ale nervului acustico-vestibular.

Lipotimia sau leșinul este o stare patologică prin pierderea superficială și trecătoare a funcțiilor de relație. Cardiacul prezintă brusc o stare de slăbiciune, cu ceață în fața ochilor, devine palid și cade. Bolnavul este palid, acoperit de transpirații reci, are respirație superficială, cord cu bătăi slabe, cu ritm rar sau tahicardic și hipotensiune. Este totdeauna reversibilă deși are o multitudine de cauze. *Lipotimia* este expresia unei ischemii tranzitorii a substanței reticulate (S.R.) produsă prin reflex depresor vagovagal care duce la scăderea debitului cardiac.

Sincopa este o pierdere bruscă și potențial reversibilă a funcțiilor de relație (conștiență, sensibilitate, mobilitate) cît și a celor vegetative. În mod brusc bolnavul devine palid sau cianotic la față și gît și se prăbușește putîndu-se lovi dacă se află în ortostatism. Are cîteva respirații zgomotoase, stertoroase după care intră în stop cardiorespirator: fără puls, fără tensiune, fără respirație, fără cunoștință și sensibilitate la stimuli dureroși. *Sincopa* este o expresie a unei ischemii tranzitorii a S.R. și scoarței cerebrale determinată de o prăbușire a hemodinamicii. Survine în cardiopatia ischemică, valvulopatii, tulburări de ritm și conducere, insuficiența cardiacă globală, intoxicația cu antiaritmice și tonicardiace și în miocardopatiile primare.

Caşexia cardiacă apare în stadiile finale ale I.C.G. Are drept cauză scăderea metabolismului bazal, energetic și anabolic ca urmare a scăderii perfuziei tisulare. Se caracterizează prin topirea grăsimii subcutanate și a maselor

Scanned with OKEN Scanner

musculare la față și torace în vreme ce membrele inferioare și peretele abdominal sînt tumefiate din cauza edemului iar abdomenul bombează din cauza ascitei.

În bolile mediastinului durerea este însoțită de simptome de iritație sau compresie a structurilor din mediastin : vena cavă superioară, vena azygos, trahee, bronhii principale, esofag, laringe, nervi simpatici, nervul vag și frenic, ganglionii simpatici cervicali și canalul toracic. Subiectiv bolnavul prezintă simptome în raport de organul iritat sau comprimat :

1. Tuse seacă, voce bitonală, răgușită dată de iritația bronhiilor principale și a nervului recurent ;

2. Disfagie, grețuri, vărsături provocate de compresia și iritația esofagului și nervului vag, esofagul avînd cea mai bogată inervație vagală ;

3. Palpitații date de iritația nervilor simpatici cardiaci (superior, mijlociu și inferior proveniți din simpaticul toracal).

Se adaugă în raport cu etiologia sindromului mediastinal o serie de semne care pot fi grupate în :

a) Semne de impregnație tumorală de tip astenie, adinamie, febră prelungită, transpirații întîlnite în limfoame maligne sau cancere bronhopulmonare ;

b) Semne de impregnație bacilară : astenie, stare subfebrilă, transpirații, inapetență întîlnite în pleurezia mediastinală tuberculoasă ;

c) Semne de infecție acută bacteriană : febră, frison, transpirații, stare toxico-septică întîlnite în mediastinitele acute.

Semnele obiective de compresie mediastinală sînt arătate la sindromul mediastinal. Bolile care provoacă acest lanț de simptome sînt limfoamele maligne, cîteodată cancerul pulmonar, mai rar tumorile benigne (teratoame, disembrioame), timomul malign și mediastinitele acute.

În emfizemul mediastinal dispare matitatea cardiacă, zgomotele inimii se aud îndepărtat și apare *emfizemul subcutanat*. Aerul pătrunde în țesutul subcutanat din zona gîtului, sternului și mai rar a capului. *La palpare se simt crepitații*. Atenție ! Dacă *se ascultă* cu stetoscopul se aud crepitante și subcrepitante, fapt ce reprezintă o capcană de diagnostic, mulți fiind tentați să eticheteze suferința drept pneumonie sau bronhopneumonie.

Informații oferite de examenul fizic

Examenul atent al inimii și vaselor periferice este necesar la orice bolnav care acuză durere precordială, dispnee de efort și repaus, palpitații, edeme, lipotimii și sincopă. Acestea sînt simptomele cheie întîlnite în bolile cardiovasculare.

Medicul, pentru a îngriji bine bolnavul trebuie să caute și să stabilească : *volumul și poziția inimii în torace ; poziția și intensitatea șocului apexian ; calitatea zgomotelor inimii și a zgomotelor supraadăugate ; valorile tensiunii arteriale (T.A.), calitățile pulsului arterial, starea venelor superficiale la membrele inferioare ; examenul peretelui toracic* (fig. 24).

1. **Volumul cordului :** Se determină semiologic prin percuție, în raport cu poziția și intensitatea șocului apexian, sau, cu ajutorul examenului radiologic și ecografic. Percuția cordului a pierdut mult din importanța sa clasică datorită aportului adus de aceste metode. În schimb, inspecția, palparea, auscultația, furnizează informații de mare valoare, din nefericire și acestea sînt adesea neglijate de medicul tributar explorărilor paraclinice moderne.

Scanned with OKEN Scanner

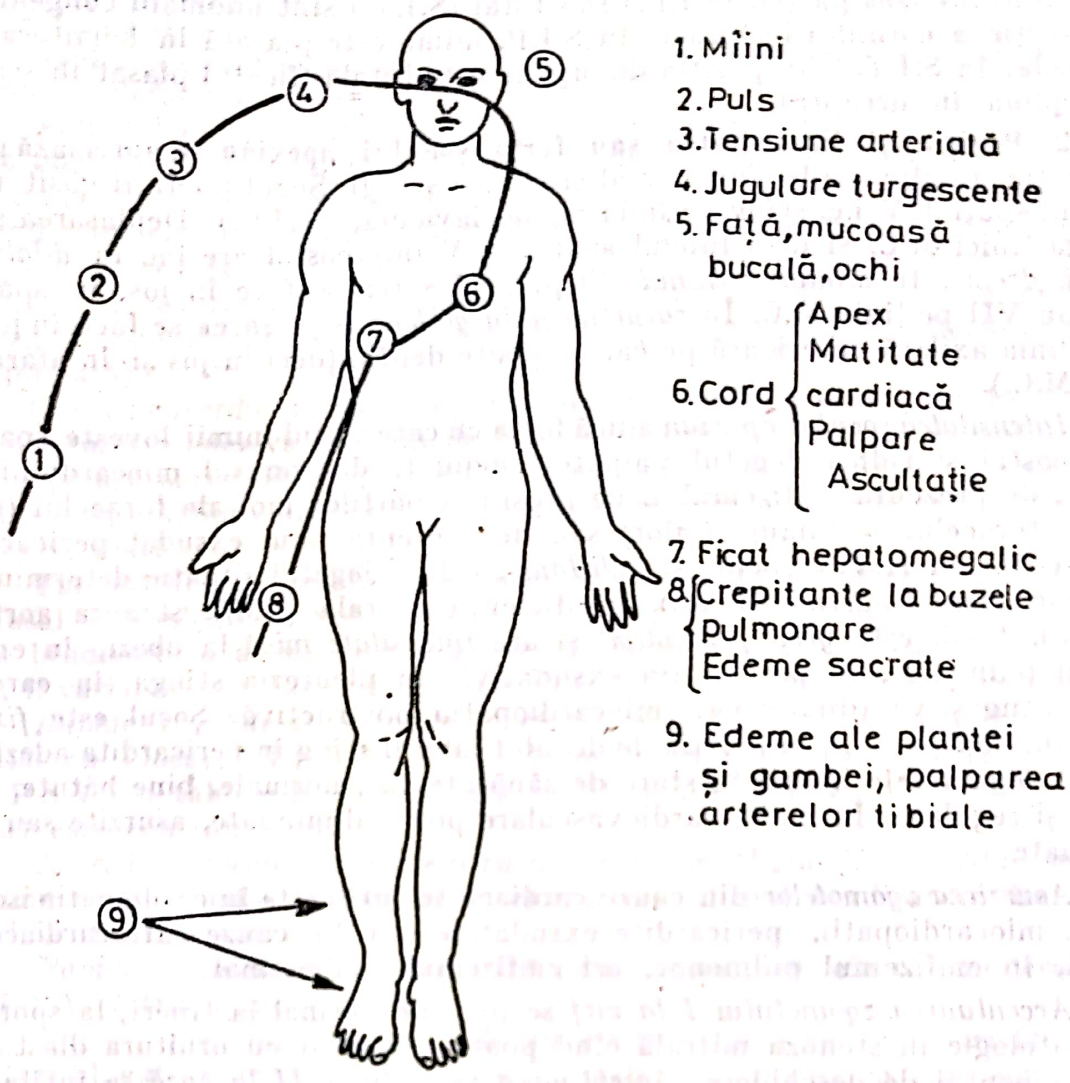

Fig. 24. Examenul obiectiv al bolnavului cardiovascular.

Cardiomegalia. Ori de cîte ori inima se hipertrofiază prin solicitarea hemodinamică (creşterea presarcinii sau postsarcinii) creşte în volum şi, un medic cu simţ tactil şi acustic, poate afla acest lucru. Cînd şocul apexian este deplasat în jos şi în afară, matitatea poate fi apreciată şi prin percuţie.

Cardiomegalia însoţită de semne de insuficienţă cardiacă stîngă, dreaptă sau globală se descoperă în valvulopatii, în cardiopatia ischemică, hipertensiunea în stadiul III şi în miocardopatii.

Cardiomegalia însoţită de insuficienţă cardiacă hipodiastolică (scade presarcina V.S. şi V.D.) se descoperă în pericarditele exsudative.

Cordul de volum normal sau aşa zisul „*cord mic*" în discordanţă cu importanţa semnelor de insuficienţă dreaptă; se întîlneşte în pericardita constrictivă. În asemenea situaţie ecografia confirmă ipoteza clinică.

Poziţia inimii în torace depinde de poziţia diafragmului, de echilibrul între presiunea celor două cavităţi pleurale şi presiunea intraabdominală.

Sinistro- şi dextrocardia : Deplasarea la stînga sau la dreapta se face prin tracţiune sau împingere. *Pahipleurita* stîngă sau dreaptă trage cordul de partea procesului patologic. Invers, o *pleurezie masivă* dreaptă împinge cordul la stînga, iar pleurezia stîngă la dreapta. În aceste situaţii prin percuţie se apreciază corect matitatea pleurală de la baza hemitoracelui.

Scanned with OKEN Scanner

Situs inversus parțial (S.I.P.) sau total (S.I.T.) sînt anomalii congenitale de poziție a cordului în torace. În S.I.P. inima este plasată în hemitoracele drept iar în S.I.T. transpoziția de organe este totală (ficatul plasat în stînga iar splina în dreapta).

2. **Poziția și intensitatea sau forța șocului apexian** se apreciază prin inspecție și palpare (decubit dorsal și lateral stîng). Șocul poate fi găsit normal în spațiul V i.c. stîng pe linia medioclaviculară (M.C.). Deplasarea spre stînga liniei M.C. și de-a lungul spațiului V intercostal are loc în *dilatarea inimii drepte*. În *dilatarea inimii stîngi*, deplasarea se face în jos, în spațiul VI sau VII pe linia M.C. În *cardiomegalia globală* deplasarea se face în jos și spre linia axilară anterioară pe care o poate depăși (deci în jos și în afara liniei M.C.).

Intensitatea șocului apexian adică forța cu care vîrful inimii lovește spațiul intercostal și ridică degetul palpator, depinde de tonusul miocardului de lucru, de prezența emfizemului, de grosimea părților moi ale toracelui (grosimea toracelui, volumul sînilor) sau de prezența unui exsudat pericardic.

Astfel, în H.V.S. șocul este *„liftant"*, ridică degetul situație determinată de insuficiența aortică (I.Ao.), insuficiența mitrală (I.M.), stenoza aortică (S.Ao.). *Șocul* este *greu perceptibil* și are *intensitate mică* la obezi, în emfizemul pulmonar, în pericardita exsudativă, în pleurezia stîngă, în cardiopatii congestive (dilatative), miocardiopatia obstructivă. Șocul este *fix și retractil*, nedeplasabil în poziția de decubit lateral stîng în pericardita adezivă.

3. **Zgomotele inimii** în stare de sănătate sînt normale, bine bătute, ritmice și regulate. În bolile cardiovasculare pot fi diminuate, asurzite sau accentuate.

Asurzirea zgomotelor din cauze cardiace se întîlnește în cardiopatia ischemică, miocardiopatii, pericardite exsudative sau din cauze extracardiace la obezi, în emfizemul pulmonar, ori emfizemul mediastinal.

Accentuarea zgomotului I la vîrf se percepe normal la tineri, la sportivi iar patologic în stenoza mitrală cînd poate fi asociat cu uruitura diastolică și clacmentul de deschidere. *Accentuarea zgomotului II la bază* se întîlnește în H.T.A., în S.M. cu hipertensiune pulmonară. Rar poate fi accentuat în I.Ao., în S.Ao., sau S.P. (stenoza pulmonară).

Ritmul în trei timpi poate fi normal sau patologic. Normal inima are un ritm în doi timpi, zgomotul I fiind urmat de o mică pauză iar zgomotul II urmat de pauză mare. Zgomotul III fiziologic realizează un ritm în trei timpi.

Dedublarea zgomotului I sau zgomotului II se percepe în inspir profund chiar la subiecți sănătoși. *În extrasistole ventriculare*, în B.R.D. se percepe dedublarea zgomotului I (mai ales în zona xifoidiană) sau a zgomotului II în focarul pulmonarei. Dedublarea este variabilă cu manevra Rivero-Carvalo. Dedublarea fixă a zgomotului secund se percepe în focarul pulmonar în S.M., I.M., D.S.A., D S V

Dedublarea paradoxală a zgomotului secund (prin întîrzierea exagerată a valvelor sigmoide aortice (V.S.Ao.) survine în S.Ao., H.T.A. severă și în miocardopatia obstructivă.

Clicul mezosistolic urmat de suflu mezosistolic, întîlnit în *prolapsul de valvă mitrală* (P.V.M.) realizează alături de zgomotul I și II un ritm în trei timpi.

Clacmentul de deschidere al mitralei (C.D.M.) este un zgomot sec, scurt, de tonalitate medie, care urmează după un scurt interval de timp, după zgo-

Scanned with OKEN Scanner

motul II și realizează tot un ritm în trei timpi. Onomatopeic seamănă foarte bine cu cîntecul prepeliței „pit-pa-lac" (pit = zgomotul I ; pa = zgomotul II ; lac = C.D.M.).

Galopul este protodiastolic, presistolic sau de sumație (în caz de tahicardie) și denotă I.C.S. sau I.C.D.

Bolnavul prezintă dispnee de repaus și ortopnee sau crize de astm cardiac nocturn iar la examenul obiectiv se descoperă raluri de stază la bazele pulmonare și/sau semne de I.C.G. Galopul drept se aude mai bine în zona apendicelui xifoid în C.P.C. determinat de o fibroză pulmonară (bronhopneumopatie restrictivă). În C.P.C. secundar bronșitei cronice se percepe destul de greu din cauza ralurilor ronflante și sibilante. În E.P.A. nu se aude din cauza ralurilor crepitante cu caracter de flux și reflux (plămînul fierbe ca marea înspumată).

Clicul pericardic (trosnitura pericardică) se aude în sistolă sau în diastolă. În pericardita adezivă este dat de întinderea bridelor dintre pericardul parietal și pleura parietală. În pericardita constructivă este produs de alunecarea și frecarea plăcilor calcare din carapacea fibroasă a pericardului în timpul sistolei și diastolei.

Tulburările de ritm sînt modificări în frecvența și regularitatea ritmului sinusal. Semiologic se pot clasifica în ritmuri cu frecvența rapidă, normală sau bradicardică avînd ritm regulat sau neregulat iar în raport cu efortul pot fi variabile sau fixe (clasificarea lui C. C. Iliescu, distins cardiolog român).

Rapide, regulate și variabile cu efortul sînt tahicardia sinusală, flutterul atrial cu blocaj 2/1 ; 3/1 ; 4/1, tahicardia paroxistică supraventriculară (T.P.S.V.) și tahicardia paroxistică ventriculară (T.P.V.) — unde proba la efort este contraindicată.

Rare, bradicardice, regulate și variabile cu efortul sînt bradicardia, sinusală ritmul nodal, mediu. *Invariabil cu efortul* este ritmul bradicardic din blocul atrioventricular total.

Rapide, regulate și cu alură fixă neinfluențate de efortul moderat sînt T.P.S.V. (atrială sau nodală).

Rapide, neregulate și variabile cu efortul sînt fibrilația atrială, (F.A), flutter-ul, extrasistolele ventriculare și atriale. Tulburările de ritm apar pe cord normal sau patologic. Extrasistolele la tineri nu ridică probleme, apar în emoții. după abuz de cafea, tutun și necesită evitarea acestor factori. Extrasistolele care ridică probleme de diagnostic și tratament sînt cele care apar pe un cord patologic :

Extrasistolele atriale (mai mult de 6—7/minut) care apar la mitrali sau în cardiopatia ischemică prevestesc instalarea unei F.A. Se tratează cu Propranolol, Diltiazem, Verapamil ;

Extrasistolele ventriculare, politope, cuplate, în salve și cele *care survin precoce și se suprapun pe unda T* (R supra T) prevestesc instalarea T.P.V., F.V. și a stopului cardiac. De urgență merită sancționarea cu *xilină in bolus*.

Zgomotele supraadăugate celor normale sînt reprezentate de sufluri și frecătură pericardică. *Suflurile sînt : cardiace* (cele care se aud la focarele de auscultație ale inimii) și *extracardiace* (care se percep pe traiectul venelor jugulare sau al arterelor).

Suflurile cardiace sînt clasificate după criteriul *hemodinamic* în :

— *sufluri sistolice de ejecție :* proto-, mezo- sau telesistolice sau holosistolice din S.A. și S.P. ;

— *sufluri sistolice de regurgitare* descoperite în I.M., P.V.M., I.T. (tricuspidină) ;

Scanned with OKEN Scanner

— *sufluri diastolice de regurgitare* care pledează pentru o I.A. sau mai rar pentru I.P. (pulmonară) ;

— *sufluri diastolice de umplere* caracteristice pentru S.M. și mai rar pentru S.T. ;

— *sufluri sistolo-diastolice* separate între ele de o mică pauză în care se percepe zgomotul II, apar în I.Ao., S.M. largă și S.A. largă ;

— *sufluri continui* care se aud la baza inimii și pledează pentru persistența de canal arterial (P.C.A.).

O altă clasificare se referă la semnificația clinică și patogenică a suflurilor și distingem astfel : *sufluri organice, organo-funcționale* și *inocente* (hiperkinetice și fără semnificație patologică). *Suflurile diastolice* de cele mai multe ori sînt *organice*, dar există și sufluri *diastolice funcționale* care apar însă în cadrul altor boli cardiace non valvulare (mixom atrial). *Suflurile sistolice* sînt de trei feluri : *organice, organo-funcționale* și *inocente*.

Este plastică și demnă de reținut clasificarea marelui clinician german Wenckebach care la prelegeri, spunea studenților că „suflurile sînt studențești și medicale" : cele studențești sînt sistolice, studenții pot percepe cele mai fine sufluri dar nu le pot stabili semnificația. Dintre cele medicale fac parte uruitura diastolică auzită de asistenți și șefii de lucrări din clinicile medicale și suflu diastolic pe care nu-l aud decît profesorii.

Frecătura pericardică și pleuro-pericardică sînt zgomote produse prin frecarea foițelor pericardice sau prin frecarea pericardului și a pleurei parietale. Se aud în pericarditele fibrinoase în timpul sistolei ventriculare, diastolei ventriculare și sistolei atriale. În aceste momente foițele pericardice prevăzute cu fibrină se freacă cu intensitate mare sau foarte mare. De aceea frecătura pericardică se aude ca un zgomot de „du-te-vino" și călare pe zgomotele I și II. Se percepe mezocardiac sau în regiunea xifoidiană. *Frecătura pleuro-pericardică* se aude atît în zona cardiacă cît și extracardiacă și variază cu amplitudinea mișcărilor respiratorii, fapt ce denotă și participarea pleurei. Se percepe în pleurodinie și în pleuro-pericarditele virale.

4. **Valorile T.A.** sînt normale, scăzute sau crescute deosebind astfel H.T.A. sistolice sau HTA sistolo-diastolice. Măsurarea valorilor T.A. în condiții de ambulator trebuie făcută după un repaus de 10 minute în decubit dorsal pentru a elimina o creștere emoțională a T.A.

În practică se pot descoperi trei tipuri de valori tensionale :

— *Valorile ocazionale* sau accidentale oferite de măsurarea T.A. imediat ce bolnavul este consultat. Intervine emoția cu descărcare de catecoli ;

— *Valorile bazale* sînt valorile T.A. măsurate dimineața la bolnavul spitalizat și care a dormit 8 ore. Valoarea T.A. se apropie de valoarea bazală găsită după 10 minute de repaus, în condiții de ambulator ;

— *Valorile diferențiale* reprezintă diferența între valoarea bazală, de repaus și cea ocazională care subliniază intervenția simpatică și de aceea nu se comunică imediat unui bolnav valori mari sistolice de 220—260 mmHg sau valori minime egale sau mai mari cu 130 mm Hg. Intervine efectul iatrogen cu repercusiuni asupra bolnavului.

H.T.A. sistolo-diastolică se întîlnește în H.T.A. esențială și secundară.

H.T.A. sistolică o descoperim în hipertiroidie, insuficiență aortică, la vîrsta a III-a datorită aterosclerozei aortice și în blocul atrioventricular fix și cu alură convenabilă.

Hipotensiunea este constituțională sau se întîlnește în insuficiențele glandulare : suprarenală, tiroidiană, hipofizară iar ocazional în colaps, șoc hipovolemic, cardiogen ori toxiinfecțios.

Scanned with OKEN Scanner

Pulsul arterial se ia la două mîini, la membrul superior drept şi stîng în acelaşi timp, apoi la femurale şi tibialele posterioare. Acest protocol trebuie să intre ca reflex în practica zilnică. La puls se apreciază semiologic *frecvenţa, regularitatea, amplitudinea* şi *simetria*. Putem constata un *puls normal* sau un *puls patologic*. *Pulsul normal* este regulat, ritmic, simetric şi de intensitate moderată cu alură de 60—80/min. În condiţii patologice putem distinge mai multe tipuri :

Pulsul mic, slab, simetric, ritmic în stenoza mitrală şi miocardopatii ;

Pulsul slab şi *întîrziat* care durează mai mult în timp numit *„parvus et tardus"* perceput în S.A. şi în miocardopatia obstructivă ;

Puls amplu înalt şi *depresibil* numit *„celer et altus"* se descoperă în I.Ao. şi în sindroamele hiperkinetice din hipertiroidie, anemii severe, C.P.C. în stadiul compensat sau decompensat ;

Puls slab, filiform şi *tahicardic* din T.P.A., flutterul atrial cu ritm rapid şi din colapsul periferic de diferite cauze ;

Pulsul alternant, constă în succesiunea de bătăi slabe urmate de bătăi puternice, datorită unui asincronism de contracţie a miocardului de lucru şi denotă o insuficienţă ventriculară stîngă.

Pulsul paradoxal caracterizat prin scăderea amplitudinii pînă la dispariţia lui în timpul inspirului profund. Apare în pericardita exsudativă, constrictivă, în criza de astm bronşic, în C.P.C. Se explică prin creşterea presiunii intratoracice, scăderea întoarcerii venoase, scăderea presarcinii, a umplerii ventriculare şi a debitului cardiac eficace.

Pulsul asimetric, inegal, diminuat sau dispărut la un braţ sau la membrele inferioare (la arterele palpabile) apare în sindromul Raynaud, ateroscleroza obliterantă, trombangeita obliterantă, boala Takayashu cu cele 4 variante anatomice — *Shimizu, Sano-Kimoto, Inada şi Luppi Herra*.

5. **Examenul peretelui toracic :** La bolnavul cu stenocardie se palpează articulaţiile condrosternale, spaţiile intercostale, punctele Valeix, coastele şi muşchii intercostali. Sensibilitatea la aceste nivele poate trăda un sindrom Tietze, un reumatism palindromic, o nevralgie intercostală, o miozită, osteomielită TBC sau un osteosarcom costal sau sternal.

Toracele infundibuliform, toracele carenat, spatele drept se zice că pot explica atît unele sufluri sistolice inocente, auzite în aria cardiacă cît şi palpitaţiile şi stenocardia.

Pulsaţiile sistolice observate în spaţiile II, III, IV I.C. stîng trădează o cardiomegalie cînd faţa sterno-costală a inimii este dată de ventriculul drept, împins şi rotat orar de ventriculul stîng hipertrofiat şi dilatat.

Mişcările de repetaţie caracterizate prin retracţii sistolice şi expansiuni diastolice vizibile parasternal stîng, în zona apexului sau pe linia medioaxilară ori subscapulară se pot întîlni în pericardita adezivă, constituind un semn caracteristic.

Coloana toracală este sensibilă la percuţie şi la mişcările în ax. La un bolnav cu durere în semicentură iradiată precordial se ridică problema unei spondiloze toracale cu sau fără angor intricat.

În afecţiunile organelor subdiafragmatice durerea poate iradia precordial. În suferinţele gastro-duodenale, hepatobiliare şi eventual pancreatice, constatăm la palpare puncte şi zone dureroase în punctele xifoidian, epigastric, duodenal, solar, biliar sau în zona pancreatico-duodenală şi triunghiul biliar. Şi în aceste cazuri se poate vorbi de o angină intricată dar avem impresia că se abuzează foarte mult de acest diagnostic, dacă nu se aşază în cumpănă şi factorii de risc coronarian arătaţi mai sus.

Scanned with OKEN Scanner

Explorarea paraclinică

Explorarea paraclinică a bolnavului cardiac apelează la multe analize curente şi ţintite numai în funcţie de datele oferite de anamneză şi examenul obiectiv.

Analizele curente pot furniza unele date orientative. Ne referim la *VSH* care poate fi moderat sau mult crescută în cardita reumatică, endocardita acută, endocardita lentă, în pericardita acută şi în infarctul de miocard.

Hemograma care să releve numărul de hematii, leucocite şi formula leucocitară, aduce unele informaţii. Anemia este prezentă în R.A.A., endocardita acută sau lentă şi în pericarditele exudative. În infecţiile acute şi cronice se blochează ferochelataza care cuplează fierul şi se explică anemia. Leucocitoza cu neutrofilie se întîlneşte în endocardita acută iar monocitoza relativă poate să survină în endocardita lentă.

Sumarul de urină. Hematuria descoperită în cursul unui puseu de R.A.A. însoţit de cardită ridică problema unei glomerulonefrite care are aceeaşi patogenie. Dacă nu evaluăm hematuria, boala renală evoluează lent şi valvularul poate deceda ca un renal cu fenomene de I.R.C. În endocardita acută sau lentă apare glomerulonefrita focală cu mecanism toxico-septic sau probabil autoimun.

Ureea şi creatinina crescute la un valvular (mitral sau aortic) semnează pentru prezenţa unei glomerulonefrite cronice, trecută cu vederea. În pericardita uremică, apare frecătura pericardică descrisă de Bright (medicul reginei Angliei din acea vreme) ureea şi creatinina fiind crescute.

Glicemia este ridicată în diabetul zaharat tip I sau II complicat cu nefropatie, H.T.A. sau cardiopatie ischemică. Tranzitor, glicemia este ridicată în I.M.A.

Teste de disproteinemie fals pozitive pot fi găsite în endocardita acută şi lentă. Mai amintim încă o dată că aceste teste sînt nespecifice şi trebuiesc interpretate în contextul unor simptome cardiace, hepatice, renale, a unei boli de colagen sau chiar neoplasm. Numai dacă în contextul clinic au coloratură cardiacă, aparţin unei endocardite. Altfel pledează pentru o boală hepatică, boală de colagen sau un sindrom nefrotic.

V.D.R.L. este pozitivă în insuficienţa aortică luetică unde poate exista anizocorie şi semne neurologice caracteristice.

Analizele ţintite sînt numeroase şi grupate în raport de riscul adus bolnavului, în invazive (cu risc pentru bolnav) şi neinvazive (fără risc pentru bolnav).

Metode neinvazive

Din aceste metode amintim explorarea biologică, imunologică, bacteriologică, ecg, ecografia şi Doppler pulsul.

Biologice : Se referă la dozarea titrului A.S.L.O. şi a proteinelor de fază acută : fibrinogen, proteina C şi alfa 2 macroglobulina. Sînt semne paraclinice de infecţie nespecifică, întrucît se întîlnesc atît în infecţii acute cît şi cronice.

Imunologice : Alături de titrul A.S.L.O., interesant ar fi de cercetat comportarea imunităţii celulare în cazul carditei reumatice şi endocarditei lente. Ca tehnici speciale se stabileşte procentul de I.T. totale, LT_4, LT_8, raportul T 4/T 8, întrucît rolul imunităţii umorale este insuficient dovedit numai prin titrul A.S.L.O. şi proteina C.

Scanned with OKEN Scanner

Bacteriologice : Hemocultura din sîngele venos şi arterial cu însămînţare pe medii aerobe şi anaerobe, este necesară în endocardita lentă. Ne ajută să evidenţiem germenul şi să testăm sensibilitatea la antibiotice. După părerea noastră hemoculturile negative înseamnă un defect de tehnică sau o etiologie virală ori micotică, care reclamă tehnici speciale de evidenţiere a virusurilor sau ciupercilor. Nu uităm cultura faringiană pentru evidenţierea streptococului în cazul R.A.A. cu sau fără cardită.

Electrocardiograma : Trebuie să se ştie că ecg-ul oferă în principal patru grupe de informaţii, pe care le redăm mai jos :

1. Poate preciza axa, *deviaţia la stînga* sau *la dreapta,* cu *rotaţia orară* şi *antiorară* sau *rotaţia cu vîrf înainte sau vîrf înapoi.* Pentru stabilirea deviaţiei de axă este valabil un procedeu simplu. Se fixează mîna stîngă pe D1 şi mîna dreaptă pe D2, D3. Dacă se constată un complex rapid pozitiv în D 1, difazic sau negativ în D 3, deviaţia de axă este *la stînga.* Dacă QRS-ul este negativ sau echidifazic în D 1 şi înalt, pozitiv în D 3, axa trage *la dreapta.* De la această regulă există două excepţii, atunci cînd complexele rapide sînt pozitive în toate derivaţiile standard (axa intermediar) şi în cordul cu rotaţie cu vîrf înainte sau înapoi.

Rotaţia orară se apreciază prin împingerea zonei de tranziţie la V 5—V 6, unde observăm complexe rapide difazice.

Rotaţia antiorară se stabileşte prin deplasarea zonei de tranziţie în V 1—V 2, unde QRS este difazic.

Rotaţia cu vîrf înainte se apreciază prin prezenţa de complexe QRS ample în derivaţiile standard, cu obligaţia ca unda Q să fie prezentă la toate complexele. *Rotaţia cu vîrf înapoi* este decisă de prezenţa unor complexe echidifazice sau negative cu unde S adînci în D 1, D 2, D 3. Rotaţia cu vîrf înainte pledează pentru H.V.S. iar cea cu vîrf înapoi pentru o H.V.D.

2. *Descoperă hipertrofie* şi/sau *dilataţia cavităţilor atriale sau ventriculare.* Astfel unda P bifidă şi largă în D 2, D 3, aVF şi V 1, V 2, pledează pentru H.A.S. Amplitudinea undei R în D 1 şi V 5, V 6 decide H.V.S., cînd cel mai mare R depăşeşte în V 5—V 6, 25 mm sau 5 mm în D 1. Axa este deviată la stînga cînd indicele Sokolow-Lion este egal sau depăşeşte peste 35 mm. H.V.D. se traduce prin derivaţia axei la dreapta, între 100—120° prin prezenţa undei R înalte în V 1 sau în derivaţiile precordiale extreme drepte V 3 R, V 4 R. Indicele Lewis este sub 14 mm.

3. *Descoperă şi precizează tulburările de ritm cu alură normală, joasă, rapidă, regulată sau neregulată.* Precizează tulburările de conducere de tip bloc A.—V., bloc de ramură dreaptă, stîngă, bloc fascicular. Este suverană în precizarea tulburărilor de ritm şi conducere.

4. *Evidenţiază modificările de ischemie, leziune şi necroză* prin aspectele particulare ale undei T, segmentului ST şi undei Q. *Tulburările fazei de repolarizare* sînt provocate de o sumedenie de cauze şi nu în primul rînd de ischemia coronariană aşa cum se apreciază foarte uşor în practica medicală. Emoţiile, efortul fizic, un fum de ţigare, un pahar de apă rece, tulburările hidroelectrolitice (Na, K, Ca, Mg), dezechilibrele neuroendocrine, cît şi H.V.D. şi H.V.S. influenţează faza de repolarizare — segmentul ST şi unda T.

În *ischemia şi necroza coronariană,* modificările de fază terminală şi unda Q lipsesc la 30% din bolnavii care suferă de cardiopatie ischemică. De aceea este nevoie de multă circumspecţie în a eticheta orice tulburare de fază terminală drept ischemie coronariană. Se au în vedere: vîrsta, factorii de risc coronarian şi boala de bază.

Scanned with OKEN Scanner

Ischemia subepicardică se traduce prin T negativ, simetric iar *ischemia subendocardică* prin T pozitiv simetric. Segmentul ST supradenivelat reflectă o *leziune subepicardică* iar subdenivelarea ST o *leziune subendocardică*. Excepție face segmentul ST subdenivelat în prezența unei unde R înalte, în V 1, V 2 cînd pledează pentru un infarct posterior.

Unda Q adîncă și largă traduce *necroza*, semn caracteristic al infarctului de miocard.

Ecg de efort la bicicleta ergometrică sau pe covor rulant apreciază modificările de fază terminală, cînd ecg. de repaus este de aspect normal iar clinic bolnavul prezintă semne de angor pectoral. Efortul la care este supus bolnavul este de 30, 60, 90, 120 waţi timp de 3 minute. Noi practicăm o probă mai simplă, urcarea și coborîrea a 10 trepte (între 2 etaje) în pas normal, practicînd ecg. înainte și după efort.

Proba Holter este o metodă bazată pe înregistrarea ambulatorie a ecg. cu ajutorul unui ecg. portativ de o calitate ireproșabilă. Se înregistrează automat pe 24 de ore în jur de o sută de mii de complexe. Aparatul este dotat cu un modul electronic de alarmă și analiză a traseului electric. Folosirea lui este indicată la bolnavii care acuză palpitații, lipotimii și sincope de scurtă durată sau dureri precordiale.

Detectează tulburările de ritm, de conducere și modificările ischemolezionale în cazul angorului de efort și repaus fără expresie ecg. și evoluția anginei Printzmetal, angorului instabil precum și apariția unui infarct.

Ecografia ca metodă neinvazivă furnizează informații de ordin anatomic și hemodinamic. Ecografia monoplană dă imagini fixe și într-un singur plan iar ecografia bidimensională imagini mobile și în două planuri. Permite să obținem numeroase secțiuni tomografice în raport de fereastra ultrasonoră : fereastra parasternală stîngă apicală, xifoidiană și suprasternală. Se fac secțiuni longitudinale, transversale care permit explorarea vaselor mari, a valvulelor, a septului, pereților și cavităților drepte și stîngi (fig. 25).

Apreciază *grosimea* și *kinetica pereților ventriculari, a septului* și *a valvelor*, *măsoară diametrele cavităților* drepte, stîngi și a vaselor mari. *Descoperă diskinezii ventriculare, dilatații și hipertrofii* de ventricule și atrii, dilatații de aortă, anevrismul de perete ventricular și anevrismul disecant de aortă.

Descoperă prolapsul de valvă mitrală, stenozele valvulare. Dacă aparatul este dotat și cu Doppler puls descoperă și insuficiențele valvulare.

Este suverană în evidențierea mixomului atrial, a pericarditei exsudative și constrictive și a calcifierilor de inele orificiale și valve mitrale sau aortice.

Permite efectuarea unor calcule privind *performanța ventriculară*, înlocuind mecanogramele simultane care sînt migăloase și oferă uneori date neconcludente. Poate calcula astfel *fracția de ejecție*, indicator prețios în aprecierea performanței ventriculare stîngi.

Doppler pulsul este astăzi un examen de rutină a arterelor cervicale și a membrelor.

Doppler-ul cervical studiază carotidele primitive, carotîdele interne, externe, bifurcația carotidiană și arterele subclaviculare. Descoperă stenoze, plăci de aterom, trombi și calcifieri. Studiul arterelor oftalmice și nazale permite explorarea indirectă a poligonului Willis.

Doppler-ul membrelor inferioare explorează aorta terminală și arterele iliace la subiecții slabi. Permite explorarea arterelor femurale, poplitee, tibiale posterioare și pedioase, decelînd prezența stenozelor sau trombozelor.

Scanned with OKEN Scanner

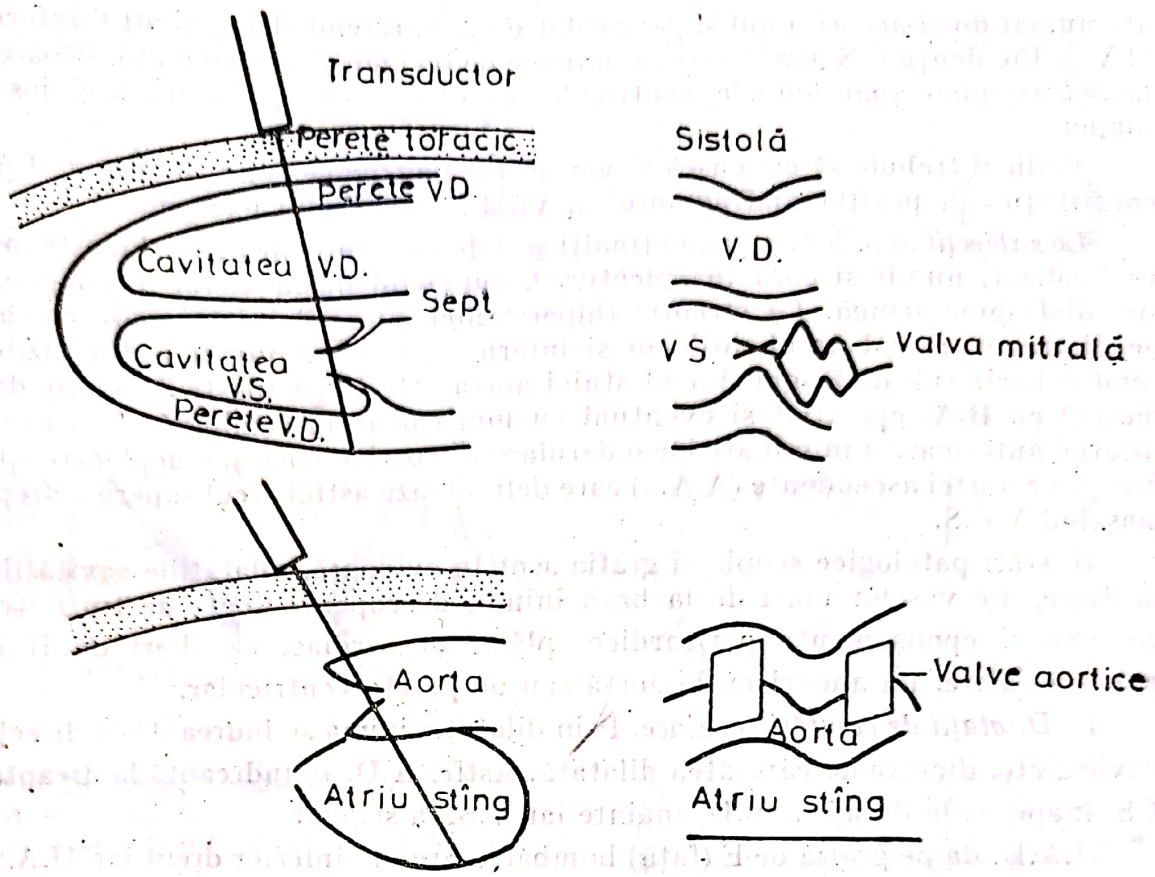

Fig. 25. Ecografie cardiacă normală.

Doppler-ul membrelor superioare explorează arterele subclaviculare, axilare, humerale, radiale, cubitale, arcadele palmare și fluxul palmar, oferă informații în obstrucțiile arteriale, în sindromul și boala Raynaud.

Doppler-ul venos oferă informații relative cu privire la permeabilitatea unei vene profunde de la coapsă și gambă, fără să se precizeze prezența unui cheag flotant. În varicele membrelor inferioare dă informații cu privire la continența valvelor venoase și la starea ostiumului venos.

Metodele invazive cu risc pentru bolnav au la bază aparatură sofisticată, costisitoare și se aplică în centre specializate. Unele metode sînt indicate numai în cazuri bine selectate, deoarece provoacă morți subite, infarcte de miocard și tulburări grave de ritm ventricular.

Examenul radiologic este la dispoziția oricărui spital și dispune de 2 metode : *scopia* și *grafia* de *față* (*F*) și *lateral stîng* (*L.S.*) care ne permit să apreciem silueta normală și patologică a cordului și vaselor mari.

În incidența de F inima are două margini, una dreaptă și alta stîngă. *Marginea dreaptă* are două arcuri, care de sus în jos, sînt arcul superior format din trunchiul brahiocefalic și vena cavă superioară (V.C.S.) iar cel inferior de atriul drept (A.D.). *Marginea stîngă* are, de sus în jos, trei arcuri. Cel superior este dat de butonul aortic (B.A.) care în mod normal are un diametru de 3 cm, cel mijlociu este dat de artera pulmonară (A.P.) și este ușor concav iar cel inferior reprezintă ventriculul stîng (V.S.) și este alungit și ușor convex.

Clișeul efectuat în L.S. are două imagini, una anterioară sau *retrosternală* și *alta posterioară*. Cea anterioară este delimitată de 3 arcuri : superior A.A., mijlociu A.P. și cel inferior : ventriculul drept (V.D.). Marginea posterioară

are numai două arcuri, unul superior dat de A.S. (atriul stîng) și altul inferior al V.S. Incidența L.S. mai poartă și numele de incidență ventriculară, deoarece în același plan apar ambele ventricule, dreptul înainte, stîngul mai jos și înapoi.

Medicul trebuie să cunoască și variantele fiziologice condiționate de tipul constituțional, poziția diafragmului și vîrsta subiectului examinat.

La subiecții longilini, astenici (înalți și slabi) pe grafia de F, cordul este mic, verticalizat, numit și cord în „picătură", cu vîrful puțin vizibil fiind plasat sub diafragma stîngă. *La brevilini* (hiperstenici, picnici) inima apare culcată pe diafragm, avînd arcul mijlociu și inferior convex și vîrful puțin vizibil, fiind coborît sub diafragm. La vîrstnici aorta este largă (peste 3,5 cm în diametru) cu B.A. opacifiat și eventual cu inel calcar în semilună. Din cauza rotației anterioare a inimii are loc o derulare a crosei aortice și o deplasare spre dreapta a aortei ascendente (A.A..) care delimitează astfel arcul superior drept, mascînd V.C.S.

În stări patologice scopia și grafia scot în evidență, dilatațiile cavităților cardiace, ale vaselor mari de la baza inimii, descoperă siluete de tip mitral sau aortic, epanșamente pericardice, plămînul cardiac, calcifieri de B.A., inele valvulare, un anevrism de aortă sau de perete ventricular.

1. *Dilatații de cavități cardiace.* Prin dilatație inima se îndreaptă în direcții privilegiate, dictate de cavitatea dilatată. Astfel A.D. se îndreaptă la dreapta A.S. înapoi și la dreapta, V.D. înainte iar V.S. la stînga.

H.A.D. dă pe grafia de F (față) bombarea arcului inferior drept iar H.A.S. pe clișeul L.S. și cu esofag baritat, împinge esofagul determinînd aspectul numit „esofag în seceră" (fig. 26, 27).

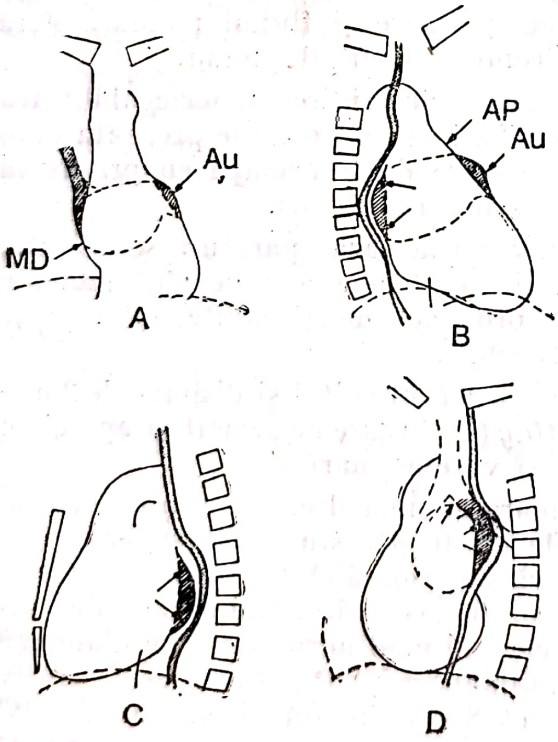

Fig. 26. Aspecte radiologice în H.A.S. : *A — față ; B — O.A.D. ; C și D — L.S. (după Godeanu).*

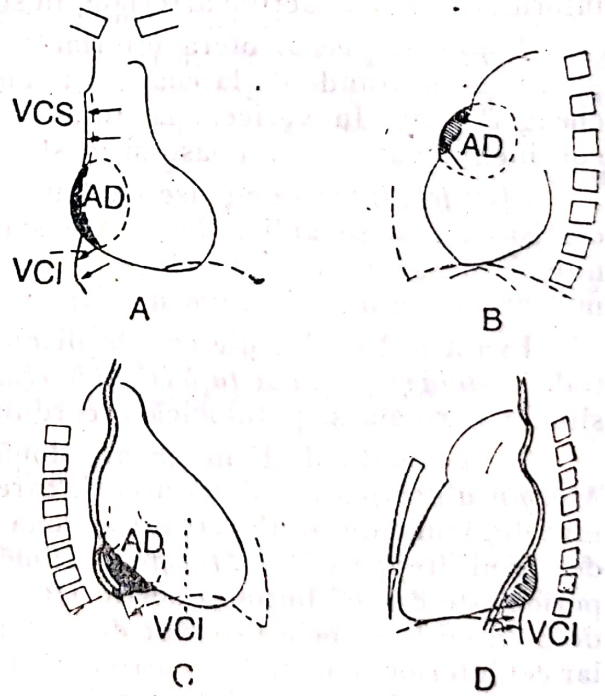

Fig. 27. Aspecte radiologice în H.A.D. : *A — față ; B — O.A.S. ; C — O.A.D. ; D — profil (după Godeanu).*

Scanned with OKEN Scanner

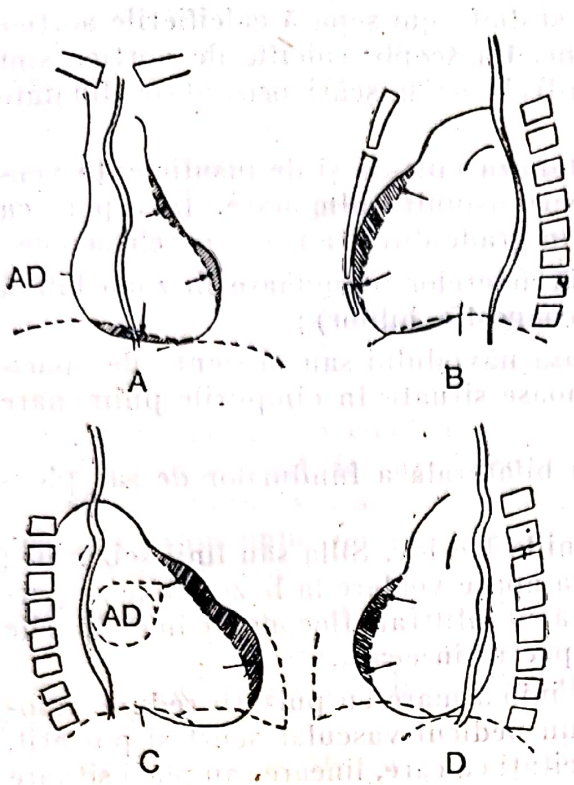

Fig. 28. Aspecte radiologice în H.V.D. : *A — față ; B — L.S. ; C — O.A.D. ; D — O.A.S. (după Godeanu).*

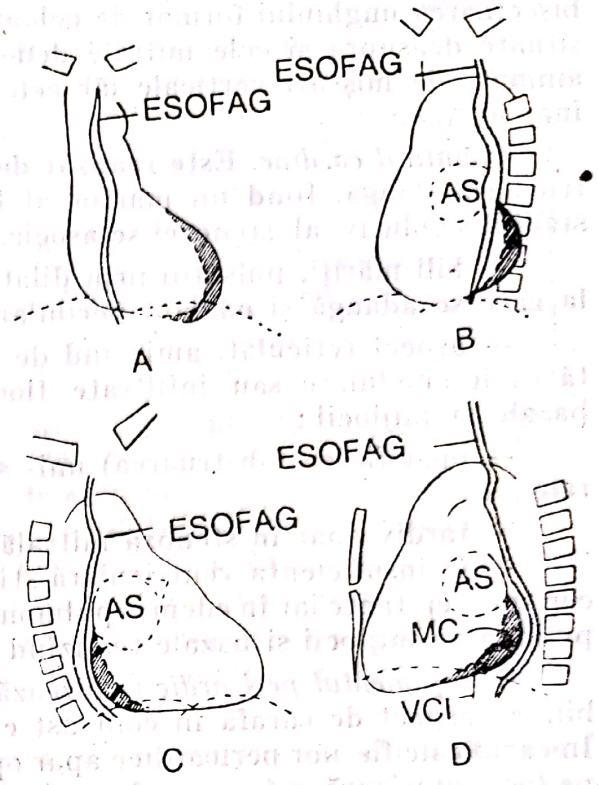

Fig. 29. Aspecte radiologice în H.V.S. : *A — față ; B — O.A.D. ; C — O.A.S. ; V.C.I. — vena cavă inferioară ; M.C. — marginea cavei 2 cm ; D — L.S. (după Godeanu).*

În incidențe L.S. se descoperă H.V.D. și H.V.S. Cînd V.D. este hipertrofiat și dilatat, se constată bombarea arcului antero-inferior drept iar V.S. dilatat apare prin bombarea arcului postero-inferior. Pe clișeul cu esofag baritat se vede bine bombarea V.S. care se apropie de coloana vertebrală (fig. 28, 29).

Dilatația vaselor de la baza inimii. Prin dilatație, aorta se derulează și se îndreaptă spre dreapta. Pe grafia de F, se constată alungirea arcului superior drept. În anevrismul aortic se observă în poziția oblică stîngă sau L.S. lărgirea crosei. Pe grafia de F., B.A. apare lărgit cu un diametru peste 4 cm. Uneori prezintă și calcificări semilunare. Dilatația A.P. apare pe grafia de F. prin bombarea arcului mijlociu care devine ușor convex.

Siluete cardiace caracteristice. Este vorba de silueta aortică și mitrală.

Silueta aortică se traduce pe grafia de F, prin alungirea și bombarea arcului inferior stîng (cord în sabot olandez) cît și prin alungirea și bombarea arcului superior drept, deoarece aorta ascendentă tinde prin derulare la orizontalizare. Silueta aortică este realizată de insuficiența aortică, stenoza aortică și H.T.A. în stadiul III de evoluție (cardiopatie hipertensivă).

Silueta mitrală realizată de stenoza mitrală se traduce pe grafia de F. prin bombarea golfului mijlociu stîng și cînd A.S. este mult dilatat apare și dilatația arcului inferior drept.

Calcifierile orificiale se caută în incidențele oblice drepte și stîngi. În O.A.S. calcifierile inelului aortic sau a valvelor sigmoide sînt situate anterior și sub rădăcina A.A. Calcifierile mitrale (inel sau valve) sînt situate mai jos decît cele aortice și în treimea posterioară a umbrei cardiace. În profilul O.A.D.

Scanned with OKEN Scanner

bisectoarea unghiului format de coloană și diafragm separă calcifierile aortice situate deasupra și cele mitrale dedesubt. La scopie calcifierile aortice sînt animate de mișcări verticale iar cele mitrale de mișcări orizontale dinainte înapoi.

Plămînul cardiac. Este realizat de stenoza mitrală și de insuficiența ventriculară stîngă, fiind un martor al hipertensiunii pulmonare. În raport cu stadiul evolutiv al stenozei se asociază în grade diferite următoarele semne

— hili măriți, pulsatili prin dilatația arterelor pulmonare în zona hilară la care se adaugă și edemul perihilar (congestia hililor);

— aspect reticulat, amintind de plasa năvodului sau prezența de opacități micronodulare sau infiltrate floconoase situate în cîmpurile pulmonare bazale și mijlocii;

— opacifierea (obstruarea) uni- sau bilaterală a fundurilor de sac pleurale;

— tardiv apar în stenoza mitrală liniile Kerley, Silla sau linii scizurale;

— în insuficiența ventriculară stîngă apare voalare la baze, unde se percep subcrepitante iar în edemul pulmonar acut infiltrate floconoase în cîmpurile pulmonare mijlocii și bazale realizînd aspectul în ceață.

Epanșamentul pericardic realizează o inimă mare cu pulsații reduse, imobile cu aspect de carafă în contrast cu un pedicul vascular scurt și pulsatil. În cazul calcifierilor pericardice apar opacități calcare, lineare sau plăci situate pe fața interioară și în zona de proiecție a șanțului interventricular sau atrioventricular.

Uneori se pot observa și calcifieri ale coronarelor. Am avut în evidență o bolnavă care prezenta un cord mare cu inel calcar care interesa ambele coroane. S-a ridicat problema unei pericardite constrictive exclusă prin lipsa semnelor de insuficiență cardiacă hipodiastolică. Anatomia patologică a confirmat diagnosticul.

Anevrismul de perete ventricular se traduce printr-o bombare limitată sub formă de brioșă a peretelui ventricular, bombare animată de mișcări paradoxale.

Cordul în cardiopatiile congenitale. În șunturile stînga-dreapta se constată o hipervascularizație pulmonară. În boala Fallot se constată un arc mijlociu stîng scobit și cîmpuri pulmonare clare, ischemice, slab vascularizate din cauza stenozei pulmonare. În coarctația aortică se constată un pedicul arterial sub forma unui horn și eroziuni costale.

Cateterismul cardiac. Este venos și arterial. Cel venos explorează inima dreaptă și capilarul pulmonar. Cel arterial explorează inima stîngă și arterele coronare. Ne oferă o serie de informații pe care le vom sintetiza așa cum o cere logica unui clinician.

Traiectul sondei urmărit sub ecranul aparatului Röntgen ne permite să descoperim comunicările intercavitare, atriale sau ventriculare și transpoziția aortei. Se descoperă astfel un D.S.A., D.S.V. și transpoziția de aortă ca în boala Fallot, descoperă și persistența canalului arterial (C.A.P.).

Gazometria endocavitară apreciază gradul de oxigenare a inimii drepte în caz de șunt stînga-dreapta sau dreapta-stînga.

Permite calcularea debitului cardiac, șuntat, suprafața orificiilor valvulare, presiunii intracavitare, gradientul transvalvular, presiunii în capilarul pulmonar (tabel nr. 5).

Scanned with OKEN Scanner

Tabel nr. 5

Suprafața orificiilor valvulare în stenoza aortică și mitrală

Suprafața mitrală (cm^2)	Gradul stenozei	Suprafața aortică (cm^2)	Gradul stenozei
<1	Foarte severă	0,5	Foarte severă
1 —1,5	Severă	0,5—1	Severă
1,5—2	Moderată	1—1,5	Moderată
>2	Largă	>1,5	Largă

Debitul cardiac în condiții normale este de 5 l/minut, indicele cardiac este de 3 l/minut m^2 de suprafață corporală.

Debitul șuntat variază cu mărimea defectului și gradul hipertensiunii pulmonare. Presiunile intracavitare și transvalvulare cresc în valvulopatii. Presiunea telediastolică crește în caz de insuficiență cardiacă. Presiunea în capilarul pulmonar stabilește gradul hipertensiunii pulmonare.

Presiunea în capilarul pulmonar. În stenoza mitrală severă, presiunea în repaus este de 15—25 mm Hg, în efort depășește 35 mm Hg cînd poate să apară edemul pulmonar acut.

Presiunea telediastolică în insuficiența ventriculară stîngă depășește 12 mmHg. Valorile normale în mmHg ale presiunilor în cavitățile drepte și stîngi sînt redate în tabelul nr. 6.

Tabel nr. 6

Presiuni cardiace intracavitare dreapta-stînga

Presiuni drepte în mmHg		Presiuni stîngi în mmHg	
A.D.	medie 1—5	A.S.	medie 8—12
V.D.	sistolică 20—25	V.S.	sistolică 120—140
	protodiastolică 0—3		protodiastolică 2—4
	telediastolică 2—5		telediastolică 8—12
A.P.V.	sistolică 20—25	Aortă	sistolică 120—140
	protodiastolică 8—12		protodiastolică 70—90
	telediastolică 12—15		medie 90—100
Capilar pulmonar: medie 8—12		T.A.	maximă 120—140 minimă 60—80

Biopsia și fonografia intracardiacă. Cateterismul permite să efectuăm o ecg., fonografie intracavitară și chiar o biopsie endocavitară. Cateterismul este dotat special pentru efectuarea acestor operații, cu microfon, electrozi și sondă de biopsie.

Terapeutic. Cateterul este folosit pentru implantare de pacemakeri temporari sau permanenți în caz de bloc A.-V. total iar în tulburările de ritm ventricular se fac fulgurații intra-cavitare. Cateterul este folosit pentru dilatația coroanelor obstruate în așa zisa angioplastie. În realitate, este vorba de

Scanned with OKEN Scanner

dilatația coronară prin ruperea plăcilor de aterom și distensia calibrului coronarian cu ajutorul unor mici balonașe.

Angiografia cardiacă (angiografia ventriculară stîngă).

Este o metodă care folosește opacifierea cavităților cardiace cu un produs iodat de contrast. Injectarea iodului se face cu o sondă specială și apoi se filmează cu o cameră de cinema sau cameră video, obținînd imagini filmate în dinamică. Studierea lor oferă o serie de informații prețioase privind *kinetica ventriculară*, *volumele ventriculare*, *fracția de ejecție* și *evaluarea cantitativă* a sîngelui regurgitat în cazul insuficiențelor valvulare.

Kinetica V.S. Studiază conturul și tonusul telesistolic și telediastolic. V.S. are un contur regulat în diastolă și o contracție uniformă în sistolă. Anomaliile de kinetică sînt redate de diminuarea/absența contracției sau de mișcări paradoxale și astfel deosebim hipokinezii, akinezii ca în insuficiența ventriculară și diskinezii ca în anevrismul ventricular.

Volumele ventriculare. V.T.D. (volumul telediastolic) este de 80 ml/min/m² suprafață corporală. VTS (volum telesistolic) este de 30 ml/min/m² suprafață corporală și V.E.S. (volum de ejecție sistolică) de 50 ml/min/m² suprafață corporală.

Grosimea V.S. este de 0,9 cm iar masa V.S. este de 90 g/m² suprafață corporală.

Fracția de ejecție apreciază funcția pompei care în mod normal este de 65%. O scădere între 30—60% arată o scădere moderată a performanței iar sub 30% o scădere severă a funcției de pompă.

Evaluarea cantitativă a debitului cardiac regurgitat prin termodiluție a permis stabilirea a trei grade de severitate în cazul insuficienței aortice și mitrale :

— regurgitat mic de 10 ml/sistolă — bine tolerată ;

— regurgitat moderat între 10—30 ml/sistolă — dispnee la efort mare ;

— regurgitat mare, important între 30—100 ml/sistolă, cînd dispneea apare la efort moderat duce la insuficiență cardiacă.

Prin calcularea fracției de regurgitare (F.R.) în cazul insuficienței aortice s-au stabilit 4 grade de severitate :

1. F.R. sub 20% = regurgitat minim, toleranță bună la efort mare ;

2. F.R. între 20—40% = regurgitat moderat, toleranță bună la efort mare ;

3. F.R. între 40—60% = regurgitat important cu toleranță scăzută la efort moderat ; insuficiența cardiacă potențială ;

4. F.R. peste 60% = regurgitat masiv cu toleranță scăzută la efort mic ; duce la insuficiență cardiacă.

Coronarografia. Constă în opacifierea selectivă a arterelor coronare drepte și stîngi. Coronara stîngă are două ramuri : interventriculara anterioară și circumflexă. Coronara dreaptă dă circumflexa dreaptă și interventriculara posterioară. Injectarea materialului iodat se face cu ajutorul unor sonde speciale montate pe cale arterială retrogradă pînă la A.A. Apoi se realizează numeroase clișee în diverse incidențe : oblice, profil, față. Evidențiază stenozele coronariene și gradul lor, calcifierile, plăcile de aterom, ocluziile coronariene și starea circulației colaterale.

Scanned with OKEN Scanner

Controlează *vasomotricitatea* coronară prin probe farmacodinamice cu vasoconstrictoare sau vasodilatatoare. Spasmul coronarian se apreciază după vizualizarea corectă a rețelei coronariene și injectarea a 0,4 mg de methergin — în injecții succesive pe cale i.v. După vizualizarea spasmului se injectează imediat nitroglicerină.

Capacitatea de vasodilatație a rețelei coronariene se apreciază prin injectarea directă intracoronariană de Risordan sau Adalat care dilată vasele, înlătură spasmul și durerea anginoasă care poate să apară. Complicațiile coronarografiei sînt moartea subită, infarctul miocardic, fibrilația ventriculară și accidentul vascular cerebral.

Angiografia pulmonară. Este o metodă delicată, folosită în diagnosticul emboliei pulmonare. Constă în opacifierea rețelei arteriale pulmonare prin injectarea unui produs iodat prin cateterism drept. Produsul de contrast se injectează în trunchiul A.P. în incidență de față, profil și oblic și apoi se fac grafii succesive. Semnele specifice de embolie sînt imagine lacunară intraluminală sau amputarea unei artere cu absența opacifierii patului distal. Imaginile nespecifice sînt întîrzierea opacifierii segmentare în timpul arterial, perfuzie segmentară scăzută în timpul capilar, asimetrie de opacifiere între cei doi plămîni.

Scintigrafia. Se injectează i.v. Thaliu^{301} și după 5—10 minute se culeg imagini în diferite incidențe: față, profil stîng, oblice. *Gamascintigrafia* utilizează hematii sau albumină umană marcată cu Techneţium^{99}, injectate i.v. Se fac imagini succesive cu o cadență de 1—2/secundă. Se obțin zone lacunare sau zone cu hipofixare de diferite dimensiuni. Se evaluează masa musculară în miocardopatiile dilatative și hipertrofice.

Tomodensimetria. Cu ajutorul acestei metode se obțin secțiuni radiotomografice la diverse nivele. Secțiunile de preferință trec prin crosa aortică, fereastra aortopulmonară, bifurcația pulmonarei și prin cele 4 cavități ale inimii. Dă informații în trombozele intracardiace, tromboze de cave, tumorile cardiace, anevrisme aortice, disecția de aortă și boli ale pericardului.

Rezonanța magnetică nucleară. Este o metodă de investigație prin care se obțin imagini în mai multe planuri. Dă informații similare cu cele obținute de tomografia computerizată; în plus permite calcularea debitului în miocardopatii și face distincție netă între zonele de ischemie, leziune, necroză, între edem, hemoragie și tromboză.

Scanned with OKEN Scanner

REUMATISMUL ARTICULAR ACUT
CARDITA REUMATICĂ

Definiţie

Reumatismul articular acut (R.A.A.) este o boală inflamatorie nespecifică secundară unei infecţii streptococice faringiene şi care antrenează leziuni cardiace, nervoase, articulare şi uneori ale pielii. Deşi denumirea de R.A.A. dată de şcoala medicală latină şi de „febră reumatică" dată de şcoala anglo-saxonă subliniază atingerea articulară, leziunea endocardică este esenţială, deoarece lasă deformaţii valvulare de tip stenoză sau insuficienţă mitrală şi/sau aortică. Uneori sînt importante leziunile nervoase care determină coreea Sydenham. Nu lasă niciodată urme la nivelul articulaţiilor, pielii şi ţesutului conjunctiv subcutanat (poliartrita, eritemul marginat şi nodulii Meynet).

Etiopatogenie

Procesul inflamator nespecific care interesează structurile cardioarticulare are o etiologie streptococică şi un mecanism probabil autoimun. Manifestările cardio-articulare şi/sau cutanate ori nervoase apar după 2—4 săptămîni de la o infecţie faringiană, scarlatină sau acnee juvenilă. În cadrul grupului A, se disting trei populaţii de streptococi beta hemolitici:

1. *Tipurile 1, 3, 5, 6, 15, 14, 19 şi 24* care produc angine şi faringite şi produc R.A.A. Tipurile 1, 3 şi 6 pot produce şi G.N.A. (glomerulonefrită acută);

2. *Tipul 12* care infectează gîtul şi produce glomerulonefrita acută postfaringoamigdalită.

3. *Tipurile 40, 52* care infectează pielea şi produc mai rar G.N.A.

Pentru etiologia streptococică s-au formulat o serie de argumente de ordin epidemiologic, bacteriologic, imunologic şi terapeutic.

Epidemiologic

Există o corelaţie directă între incidenţa anginelor şi erupţiilor streptococice şi apariţia R.A.A. şi/sau carditei. Factorii de mediu (temperatură, altitudine), factorii economici şi vîrsta tînără influenţează frecvenţa R.A.A. În anotimpul rece (toamna, iarna şi primăvara) în colectivităţile aglomerate (şcoli, internate, cazărmi) creşte frecvenţa anginelor şi faringitelor şi totodată a cazurilor de R.A.A. şi/sau cardită. Vîrfurile epidemiologice ale R.A.A. se situează între 5—16 ani la copii şi adolescenţi.

Bacteriologic

Culturile faringiene efectuate la bolnavii cu angine acute arată în mod constant prezenţa streptococilor beta hemolitici din grupa A (fig. 30 A şi B).

Scanned with OKEN Scanner

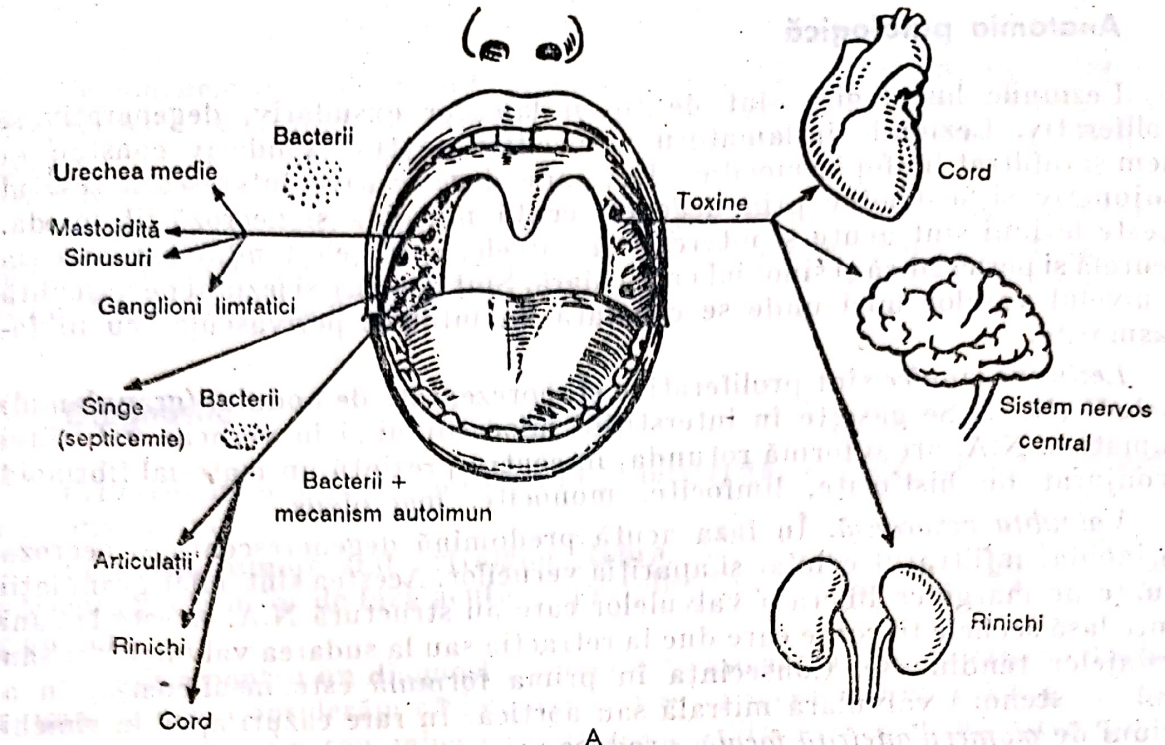

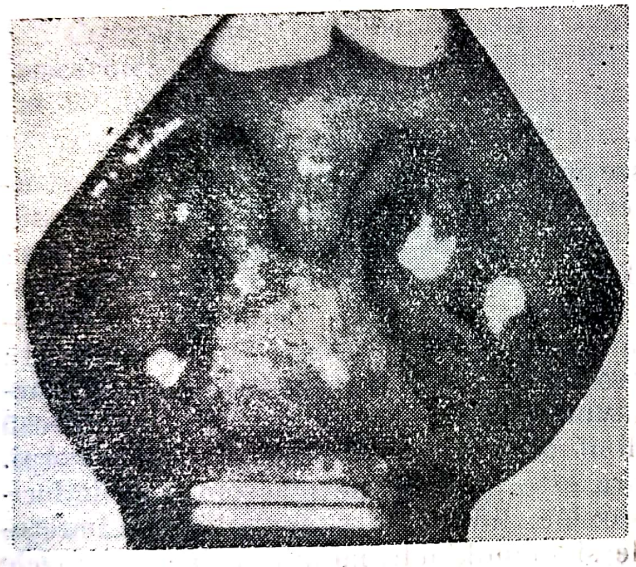
B

Fig. 30. A — Potențialul patogenic al anginelor acute (după M. Voiculescu) ; B — angină acută pultacee (după Chessell).

Imunologic

Rata atacurilor de R.A.A. este corelată direct cu titrul ASLO. Anginele cu titru ASLO ridicat se complică mai des cu R.A.A. și/sau cardită. Incidența R.A.A. este influențată de virulența streptococului și răspunsul imun al gazdei. Faptul că numai o parte din persoanele care fac angine fac R.A.A. și din cei cu R.A.A. numai o parte rămîn cu leziuni valvulare are o explicație genetică. Aceasta se referă la calitatea răspunsului imun și modul de cooperare între limfocitele B și T. Subiecții care fac și cardită, răspund hiperergic și autoagresiv la infecția streptococică.

Terapeutic

Tratamentul cu Penicilină, Eritromicină și Moldamin al infecțiilor streptococice previne apariția primului sau următoarelor pusee de R.A.A. Faptul important este că previne și instalarea endocarditei reumatice.

Scanned with OKEN Scanner

Anatomia patologică

Leziunile histologice sînt de tip inflamator exsudativ, degenerativ şă proliferativ. Leziunile inflamatorii nespecifice de tip exsudativ constau în edem şi infiltrat limfoplasmocitar. Leziunile degenerative interesează ţesutul conjunctiv şi se traduc prin degenerescenţă mucoidă şi necroză fibrinoidă. Aceste leziuni sînt acute şi interesează valvele, cordajele tendinoase, seroasa pleurală şi pericardică şi sinoviala articulară. Sînt descrise şi leziuni de vasculită la nivelul vaselor mici unde se constată un infiltrat perivascular cu limfoplasmocite.

Leziunile cronice sînt proliferative şi reprezentate de nodulul (granulomul) Aschoff (N.A.) Se găseşte în interstiţiul miocardului şi în verucile valvulitei reumatice. N.A. are o formă rotundă, în centru prezintă un material fibrinoid înconjurat de histiocite, limfocite, monocite, macrofage.

Valvulita verucoasă. În faza acută predomină degenerescenţa şi necroza fibrinoidă, infiltratul celular şi apariţia verucilor. Acestea sînt mici granulaţii situate pe marginea liberă a valvulelor care au structură N.A. Aceste leziuni acute lasă sechele fibroase care duc la retracţia sau la sudarea valvulelor şi/sau cordajelor tendinoase. Consecinţa în prima formulă este insuficienţa, în a doua — stenoza valvulară mitrală sau aortică. În rare cazuri apar în rinichi leziuni de *glomerulonefrită focală*, produse prin depunerea de complexe imune, dovedite prin imunofluorescenţă.

Patogenie

Patogenia leziunilor cardiace este insuficient cunoscută. Majoritatea autorilor sînt de acord că valvulita verucoasă, N.A. şi vasculita sînt expresia unei reacţii imunologice de tip II, de tip III sau IV. Aceşti bolnavi au o hiperreactivitate faţă de antigenele M şi T ale streptococului. Între aceste antigene şi antigenele din membrana fibrelor cardiace, a ţesutului conjunctiv interstiţial şi mai ales a glicoproteinelor din structura valvulelor şi cordajelor există asemănare. Faţă de antigenele streptococice se formează anticorpi care reacţionează încrucişat cu antigenele valvulare. Probabil că valvulita verucoasă şi N.A. sînt expresia unei reacţii limfocitotoxice dependente de anticorpi. În ultimă instanţă, leziunea valvulară este produsă de macrofage şi limfocitele T citotoxice care produc limfotoxine, limfokine şi monokine. Limfotoxinele acţionează direct. Limfokinele şi monokinele mobilizează macrofagele şi neutrofilele care eliberează enzime lizozomale şi mediatori chimici (proteici şi lipidici) ai inflamaţiei. Limfotoxinele împreună cu mediatorii chimici induc leziunile exsudativ-proliferative valvulare şi N.A.

Nu este exclus ca valvulita să fie rezultatul unei reacţii de tip IV în care limfocitele sensibilizate faţă de antigenele streptococice pot ataca valvulele care posedă antigene asemănătoare celor streptococice.

Tablou clinic

Debutul este acut în formele articulare şi lent insidios în formele în care predomină cardita. Monoartrita sau poliartrita migratorie fugace şi sensibilă la Aspirină este simptomul care atrage atenţia bolnavului şi părinţilor.

Scanned with OKEN Scanner

Fenomenele articulare sînt precedate cu 2—3 săptămîni de o infecție streptococică. Pediatrii au descris un sindrom poststreptococic tradus prin astenie, anemie, subfebrilitate. Din rîndul acestora se pot recruta viitorii cardiaci sau renali ori cei care fac coree.

Manifestările clinice au fost sistematizate pe baza criteriilor majore și minore formulate de Jones în 1944, modificate de Rustein în 1955 și de Stoelerman în 1965.

Diagnostic

Criteriile majore de diagnostic sînt : poliartrita, cardita, coreea, eritemul marginat și nodulii Meynet.

Criteriile minore sînt artralgiile, febra, V.S.H., titrul ASLO crescut și prezența proteinelor de fază acută — proteina C, fibrinogenul și alfa 2 macroglobulina.

Condiția pentru un diagnostic corect este asocierea a două criterii majore și unul minor. Considerăm că important este să recunoaștem cardita în baza unor criterii majore sau minore, deoarece cardita lasă sechele valvulare în vreme ce poliartrita și manifestările cutanate trec fără urme.

Criteriile majore de cardită sînt apariția unui suflu diastolic, frecătură pericardică și în cazuri grave (pancardită) a insuficienței cardiace la un tînăr sub 20 de ani care nu are o boală congenitală de cord.

Criteriile minore de recunoaștere a carditei sînt prezența suflului sistolic, asurzirea zgomotelor I la vîrf și II la baza inimii, tulburări de ritm și conducere : tahicardie, bloc A.-V. de grad I și II, mai rar B.R.S. intermitent. Proba terapeutică este un criteriu important și subliniată de răspunsul prompt la Aspirină al fenomenelor articulare, al febrei, stării generale și semnelor minore cardiace.

Menționăm că simptomele majore se întîlnesc foarte rar la primul puseu, cele minore pot fi prezente și uneori absente. Dacă procesul endocardic evoluează lent, mocnit, asimptomatic clinic, bolnavul poate fi descoperit tîrziu cu leziuni de stenoză sau insuficiență valvulară definitivă.

De asemenea, mai subliniem că în zona noastră (la condițiile noastre ecologice) lipsesc din tabloul clinic manifestările cutanate, iar coreea se întîlnește foarte rar. De aceea angina, urmată de stare subfebrilă, anemie, oboseală trebuie să dea de gîndit pediatrului.

Eritemul marginat este o erupție fugace situată în jurul articulațiilor mari, pe față, trunchi și coapse. Este formată din multe macule care pot conflua. Dispare în cîteva zile și apare în aceleași locuri după alte cîteva zile.

Nodulii Meynet sînt formațiuni nodulare nedureroase, dispuse subcutanat în jurul articulațiilor, de-a lungul tendoanelor mușchilor extensori de la mîini și picioare, coate, rotulă și pielea păroasă a capului.

Aceste semne cutanate sînt prezente mai ales la nordici (danezi, suedezi, norvegieni, finlandezi).

Coreea Sydenham sau „dansul lui Saint Vitius", apare de multe ori ca unica manifestare a R.A.A. Debutul este lent, insidios cu mișcări involuntare, neregulate, necontrolate ale membrelor, feței și limbii. Bolnavii dau din mîini, fac grimase parcă ar dansa. De asemenea un semn important este modificarea scrisului care devine dezordonat și necaligrafic.

Scanned with OKEN Scanner

Diagnostic paraclinic

Constă în cercetarea titrului A.S.L.O. care este crescut peste 250 U Todd. Trebuie urmărit în dinamică la 2 săptămîni timp de 2—3 luni. Cînd titrul este la limită sub 200 UT (cam la 20% din pacienții cu R.A.A.), se caută anticorpi anti ADN-ază și antihialuronidază. Testul ASTZ (antistreptozym) este foarte sensibil cînd depășește 200 U/ml. Nu se cunosc antigenele implicate în acest test.

Evoluție, complicații, prognostic

Principalele leziuni ale bolii : poliartrita, coreea și cardita se pot vindeca. Endocardita, care este cea mai importantă manifestare a carditei, poate lăsa sechele retractile sau stenozante. În ordinea frecvenței, complicațiile de temut sînt stenoza mitrală și boala mitrală la femei, insuficiența aortică și stenoza aortică la bărbați. Leziunile valvulare duble aortice și mitrale sînt mai rare.

Prognosticul *ad sanationem* este rezervat în cazul instalării leziunilor valvulare. Recidivele reumatice agravează leziunile valvulare de tip stenoză sau insuficiență. Aceste leziuni antrenează tulburări hemodinamice care solicită miocardul de lucru, determină hipertrofie și dilatații tonogene care în timp duc la scăderea performanței cardiace și apariția insuficienței cardiace. Leziunile valvulare definitive expun și la grefe microbiene, virale sau micotice și provoacă endocardita lentă.

Prognosticul *ad vitam* este rezervat în cazul pancarditei și endocarditei lente, care survin ca și complicație a valvulopatiei deja instalate.

Tratament

Este profilactic și curativ.

Profilaxia primară se referă la tratarea corectă cu penicilină a anginei, scarlatinei și altor infecții streptococice cutanate.

Profilaxia secundară se referă la tratarea îndelungată cu Moldamin a unui bolnav tînăr (pînă la 20 ani) care a făcut R.A.A. și/sau cardită.

Tratamentul curativ are ca obiective combaterea infecției streptococice și a mecanismului autoimun care generează o inflamație nespecifică. Consecința ei poate fi o endocardită verucoasă care determină fie o stenoză, fie o insuficiență valvulară.

Mijloacele sînt Penicilina, Moldaminul, Eritromicina, Aspirina și Prednisonul. La Eritromicină se apelează în caz de sensibilitate la penicilină.

Conduita terapeutică. Bolnavul se spitalizează la pat și primește Penicilina G în doză de 800 000 U sau 1 200 000 U la 4—6 ore, timp de 2 săptămîni. Se asociază Aspirina în doză de 6—8 g pe zi, timp de 2 săptămîni sub controlul V.S.H.-ului. Cînd V.S.H. scade, doza se reduce la jumătate și se continuă pînă la revenirea la normal. Doza poate fi ajustată între timp.

Prednisonul în doză de 40—60 mg se aplică în forma febrilă cu anemie, cu frecătură pericardică.

După externarea bolnavului, se recurge la tratamentul cu Moldamin, inițial o fiolă pe săptămînă, apoi una la două săptămîni timp de 3—5 ani. În acest timp bolnavul este dispensarizat.

Scanned with OKEN Scanner

Reumatismul articular acut : etiopatogenie, tablou clinic, tratament

REUMATISMUL ARTICULAR ACUT

ETIOPATOGENIE

- Este o inflamație nespecifică determinată de infecția streptococică care prin mecanism autoimun generează leziuni cardiace, nervoase, articulare și cutanate
  - este consecința unei autoagresiuni față de antigenele M și T ale streptococului, înrudite biochimic cu antigenele glicoproteice din endocard și vase
  - leziunea acută este valvulita verucoasă și vasculita reumatică
  - leziunea reumatică este expresia unei reacții limfocitotoxice dependentă de anticorpi
  - la producerea leziunilor participă și mediatorii chimici, proteici și lipidici, ai inflamației

TABLOU CLINIC

- Infecție streptococică urmată de febră, poliartrita migratorie
- Criterii majore — poliartrită, cardită, coree, eritem marginat și noduli Meynet
- Criterii minore — febră, V.S.H., ASLO și proteinele de fază acută
- Recunoașterea carditei se face pe baza unor criterii minore sau majore :

1. Criterii minore des întîlnite
   - sufluri sistolice apicale bazale, asurzirea zgomotelor I și II, tulburări de ritm și conducere
2. Criterii majore rar întîlnite în plin puseu :
   - suflu diastolic mitral sau aortic, frecătură pericardică, insuficiența cardiacă, absența unei boli congenitale de inimă, la tînăr sub 20 ani
   - rareori leziune renală concomitentă de tip glomerulonefrită

TRATAMENT

- Profilaxia primară : tratarea infecțiilor streptococice cu penicilină
- Profilaxia secundară : tratament cu Moldamin timp de 3—5 ani
- Curativ — combate infecția streptococică, mecanismul autoimun, se previne endocardita verucoasă
- Mijloace : Penicilină, Moldamin, Aspirină, Prednison
- Conduita terapeutică în faza acută
  - penicilină în doze suficiente 2 săptămîni ;
  - Aspirina — 6—8 g/zi, apoi 3 g pînă la scăderea V.S.H. ;
  - Prednison în caz de cardită ;
  - Moldamin — 3—5 ani ;
  - defocarea amigdaliană ;
  - în faza cronică cu sechele valvulare — stenoze sau insuficiențe și se face profilaxia endocarditei lente

Scanned with OKEN Scanner

Defocarea — îndepărtarea amigdalelor trebuie făcută în momentul revenirii la normal a V.S.H.

Mecanismul de acțiune al A.N.S. (antiinflamatoarelor nesteroidiene) și A.S. (antiinflamatoare steroidiene). Aspirina inhibă ciclooxigenaza, enzima care stimulează producția de prostacicline, prostaglandine care joacă rol de mediatori chimici ai inflamației. Trebuie tamponată cu alcaline, deoarece scăzînd sinteza de prostacicline, scade sinteza de mucus protector, favorizînd apariția ulcerațiilor.

Prednisonul inhibă fosfolipaza A 2 prin intermediul lipocortinei (lipomodulinei). Inhibă astfel sinteza tuturor mediatorilor chimici ai inflamației, tromboxani, prostacicline, prostaglandine. Trebuie tamponat tot cu alcaline din aceleași motive. Cînd se dau doze mari se controlează, glicemia, T.A., și apariția fenomenelor cushingoide.

Rezultatele terapeutice se apreciază prin urmărirea în dinamică a testelor biologice, imunologice și mai ales la adolescenți prin auscultarea inimii la 3—6 luni. Un tratament bine condus poate să prevină instalarea leziunilor indelebile tip stenoză sau insuficiență valvulară.

Scanned with OKEN Scanner

BOLILE VALVULARE

GENERALITĂȚI

Sînt afecțiuni organice sau organo-funcționale care împiedică închiderea sau deschiderea valvulelor atrio-ventriculare sau sigmoide și antrenează tulburări hemodinamice.

Hemodinamic, închiderea defectuoasă determină insuficiențe de tip aortic sau mitral, iar deschiderea insuficientă, stenoze de tip mitral sau aortic. Insuficiențele provoacă sufluri de regurgitare iar stenozele sufluri de ejecție sau de umplere.

Etiologie

Etiologia este foarte variată dar dominată în 90% din cazuri de leziunea reumatică și în 10% din cazuri de alte cauze. În 90% din cazuri leziunile valvulare sînt *sechele ale endocarditei reumatice.* Leziunile fibroase retractile duc la insuficiență mitrală (I.M.) și aortică (I.A.) iar cele fibroase care sudează valvulele provoacă stenoze de tip aortic (S.A.) sau mitral (S.M.)

A doua cauză este sigmoidita retractilă luetică care generează *numai* insuficiența aortică.

A treia cauză a leziunii valvulare este endocardita infecțioasă care în endocardita acută, prin ruptura și perforarea valvulelor aortice duce la I.A. cu caracter acut. Vindecarea se face întotdeauna cu defect, fiind urmată de insuficiență și mai rar de stenoză. În endocardita lentă infecția se grefează pe valvulele lezate anterior de infecția reumatică, care agravează în cursul evoluției prin vindecare defectuoasă leziunile mitrale de tip S.M. sau I.M.

Dilatația orificiilor mitral și tricuspid în urma hipertrofiei și dilatației ventriculare, duce la I.M. și respectiv tricuspidiană funcțională (I.T.F.). Este cazul insuficienței funcționale mitrale (I.F.M.) care apare în evoluția unei H.T.A., S.A., I.A., sau a I.T.F. din stadiul IV de evoluție al stenozei mitrale sau în evoluția H.T.P. (pulmonare) idiopatice sau C.P.C.

Între cauzele rare de leziuni valvulare amintim ateromatoza, rupturile de pilieri din I.M.A., rupturile traumatice de valve sigmoide și anomaliile congenitale valvulare.

Ateromatoza aortei ascendente dilată orificiul sigmoidian și totodată provoacă retracția fibroasă a valvelor. Este I.A. de la vîrstnici. *Calcifierea inelului* aortic sau mitral determină insuficiență valvulară sau agravează o valvulopatie preexistentă. *Traumatismele* bruște date de comprimarea anteroposterioară a toracelui pe un plan solid, pot cauza ruptura sigmoidelor aortice, cu apariția rapidă și neașteptată a unui suflu diastolic. I.A. acută apare în *disecția de aortă.*

Scanned with OKEN Scanner

Malformațiile valvelor sigmoide, de tip atrezie, absența sau despicarea unei valve duc la leziuni de tip I.A. În D.S.A. tip *ostium primum* apare septarea, despicarea valvei mitrale anterioare, generînd o I.M.

În concluzie, rezumînd cauzele valvulopatiilor și ținînd seama de incidența maximală putem spune următoarele:

— I.A. este polietiologică: de natură reumatică, luetică, bacteriană, ateromatoasă, congenitală, traumatică, din sindromul Marfan și disecția de aortă.

— I.M. este în primul rînd funcțională, apoi este generată de P.V.M. (prolaps de valvă mitrală), de insuficiența mușchilor pilieri ruptura de pilieri sau cordaje și foarte rar reumatică și congenitală. De multe ori se asociază cu S.M. realizînd boala mitrală.

— S.A. este de natură reumatică și rar infecțioasă sau de natură congenitală (sudare de valve) sau ateromatoasă;

— S.M. este practic numai de natură reumatică.

HEMODINAMICA VALVULOPATIILOR

Leziunile valvulare, stenozele sau insuficiențele antrenează o serie de tulburări hemodinamice care au răsunet asupra *miocardului de lucru, circulației pulmonare venoase* și *arteriale și a circulației arteriale sistemice*. Deci la trei nivele diferite, tulburările hemodinamice din leziunile valvulare antrenează creșterea pre- și postsarcinii și duc la insuficiență cardiacă.

Consecințele miocardice

Prin creșterea pre- și postsarcinii miocardul ventricular și/sau atrial se va hipertrofia și apoi dilata. Hipertrofia este de umplere sau rezistență (golire), este inițial tonogenă și devine apoi miogenă cînd cordul se dilată și forța de contracție cedează. Aceste mecanisme adaptative sînt cu timpul ineficiente și reprezintă cauza insuficienței cardiace din valvulopatii. Creșterea pre- și postsarcinii determină creșterea presiunii telediastolice (P.T.D.), creșterea tensiunii intramiocardice și a complianței. Fibra miocardică se va hipertrofia tonogen, mecanism prin care crește viteza de întindere și scurtare a fibrei și va crește forța de contracție. Prin acest mecanism miocardul face față nevoilor hemodinamice asigurînd un debit cardiac și o perfuzie tisulară adecvată nevoilor metabolice ale organismului.

Cu timpul, creșterea P.T.D. va duce la creșterea tensiunii intramiocardice, la scăderea perfuziei coronariene prin comprimarea vaselor din rețeaua subendocardică. Astfel, fibra miocardică se va dilata miogen, moment în care viteza de întindere și scurtare se va reduce, forța de contracție va scade și miocardul va deveni insuficient (vezi legea Starling).

Răsunetul hemodinamic asupra miocardului ventricular și atrial poate fi apreciat clinic, ecg., radiologic și ecografic prin prezența cardiomegaliei, a semnelor de H.V.S., H.A.S. și apariția dispneei la eforturi mari și mijlocii. Apar semnele de insuficiență cardiacă stîngă, urmate cu timpul de ale insuficienței cardiace drepte și globale (congestive).

Scanned with OKEN Scanner

Răsunetul asupra circulației pulmonare

Valvulopatiile inimii stîngi: I.A., S.A., S.M. antrenează staza venoasă atrială și pulmonară cu creșterea hipertensiunii pulmonare (H.T.P.), venoase și arteriale. Aceste modificări hemodinamice au ca expresie clinică: *dispneea paroxistică sau dispneea progresivă de efort.* Dacă presarcina crește brusc, se instalează tabloul astmului cardiac și al edemului pulmonar acut (E.P.A.). H.T.P. venoasă cronică explică dispneea de efort și repaus, ralurile de stază la bazele pulmonare cît și submatitatea de la acest nivel.

În S.M., H.T.P. venoasă de lungă durată ne explică apariția hililor congestivi, pulsatili și a hemoptiziilor repetate. Hemosideroza, liniile Silla, Kerlley apar în stadiul IV de evoluție a S.M. H.T.P. venoasă favorizează în timp apariția H.T.P. arteriale, cînd se instalează cel de-al doilea baraj mitral, *barajul pulmonar.* Consecința acestuia va fi H.V.D. și ventriculul drept avînd o forță electromotrice de 6—8 ori mai mică decît ventriculul stîng, va ceda ușor și apar semnele insuficienței cardiace drepte (I.C.D.).

În concluzie, răsunetul asupra circulației pulmonare ne explică apariția în timp a semnelor de H.T.P. și I.C.D. Pot fi dovedite clinic, electric și radiologic. Excepție fac I.A., S.A. și I.M. unde H.T.P. venoasă duce rapid la apariția semnelor de I.C.D. fără instalarea celui de-al doilea baraj pulmonar. Explicația este cedarea rapidă a ventriculului stîng. Așa se explică de ce I.A., S.A., I.M. sînt mult timp bine tolerate, dar o dată apărute, insuficiența cardiacă este greu de stăpînit terapeutic. În S.M. unde apare cel de-al doilea baraj, evoluția insuficienței cardiace este îndelungată timp de 2—3 decenii, bolnavii făcînd numeroase decompensări, dacă nu mor printr-un accident acut, E.P.A. sau stop cardio-respirator, ori prin accident embolic.

Consecințe asupra circulației arteriale sistemice

Valvulopatiile inimii stîngi determină în aval scăderea debitului cardiac eficace (D.C.E.), a fracțiunilor sale vitale și a indicelui cardiac (perfuzie pe m^2 de suprafață corporală și minut).

Scăderea D.C.E. și a fracțiunilor sale vitale justifică o serie de mecanisme fiziopatologice care au diferite consecințe clinice.

Scăderea *fracțiunii coronariene* duce la insuficiență de perfuzie miocardică, la scăderea aportului de O_2 și substanțe nutritive pentru fibra miocardică. Aceasta, prin hipertrofie are nevoie mai mare de O_2. Insuficiența coronariană funcțională explică stenocardia — durere precordială — acuzată de valvulari.

Scăderea *fracțiunii cerebrale* ne explică astenia psihică, amețelile de care se plîng valvularii. În S.A. severă ca și în miocardiopatia obstructivă, efortul fizic provoacă lipotimii și sincope de efort, tocmai prin reducerea marcată a D.C. și fracțiunii sale cerebrale.

Scăderea D.C. eficace antrenează o serie de mecanisme *adaptative neurohormonale.* Se stimulează voloreceptorii pentru A.D.H. și aldosteron din teritoriul crosei aortice, A.D. (atriul drept), A.S. (atriul stîng) și al arterelor carotidiene. Acești hormoni stimulează retenția de apă și sare, care duce la creșterea volemiei și presarcinii. De asemenea, prin scăderea *fracțiunii renale* a D.C. scade filtrarea și se mărește secreția de renină — angiotensină — aldosteron care determină retenția consecutivă de apă și sare.

Scanned with OKEN Scanner

Tahicardia reflexă, retenţia de apă şi sare, nu reuşesc să corecteze D.C.E. pentru mult timp. Crescînd presarcina, aceste mecanisme compensatorii duc la dilataţia miogenă a miocardului, la scăderea forţei de contracţie şi apariţia semnelor de insuficienţă cardiacă.

Scăderea fracţiunii musculare a D.C.E. explică fatigabilitatea, oboseala fizică şi musculară a cardiacilor care se confundă cu dispneea. În efort, muşchii scheletici la bolnavul cardiac lucrează pe datorie de O_2, pe care o plătesc mai greu în repaus (citiţi fiziologia muşchiului în efort), miocardul fiind insuficient.

Scăderea indicelui cardiac care asigură desfăşurarea normală a proceselor metabolice de la nivelul ţesuturilor şi organelor, ne explică în stadiile înaintate ale cardiacilor decompensaţi, atît *caşexia* cît şi rezistenţa acestora la tonicardiace şi diuretice.

STENOZA MITRALĂ

Este o valvulopatie de natură reumatică, tradusă prin strîmtorarea orificiului valvular care în mod normal este de 4—6 cm².

În funcţie de suprafaţa orificiului stenozat şi toleranţa la efort a bolnavilor se descriu 4 forme clinice:

— *forme uşoare* cu suprafaţa între 2—2,5 cm² şi fără limitarea activităţii fizice;

— *forme moderate* cu suprafaţa între 1,5—2 cm² şi cu limitarea uşoară a activităţii fizice;

— *forme severe* (stenoze strînse) cu suprafaţa între 1—1,5 cm² în care activitatea fizică este mult limitată;

— forme *foarte severe* (stenoze foarte strînse) cu suprafaţa între 0,5—1 cm² cînd bolnavii nu sînt capabili de activitate fizică.

Incidenţa maximală

Este cea mai frecventă valvulopatie, urmată de I.A. şi de S.A. Raportul F/B (femei/bărbaţi) este de 3—4/1.

Anatomie patologică

Valvele mitrale anterioară şi posterioară sînt fibrozate şi sudate, corzile tendinoase pot fi îngroşate sau sudate, realizîndu-se astfel 2 aspecte anatomopatologice:

1. *Stenoza în butonieră* cauzată de sudarea marginilor libere ale valvei anterioare şi posterioare cu delimitarea unui orificiu cu suprafaţa variabilă între 0,5—2,5 cm².

2. *Stenoza în pîlnie* unde valvele şi corzile tendinoase sînt sudate şi îngroşate formînd o pîlnie care proemină în V.S., delimitînd un orificiu deschis în permanenţă. Se pot asocia calcifieri comisurale şi ale inelului valvular.

Scanned with OKEN Scanner

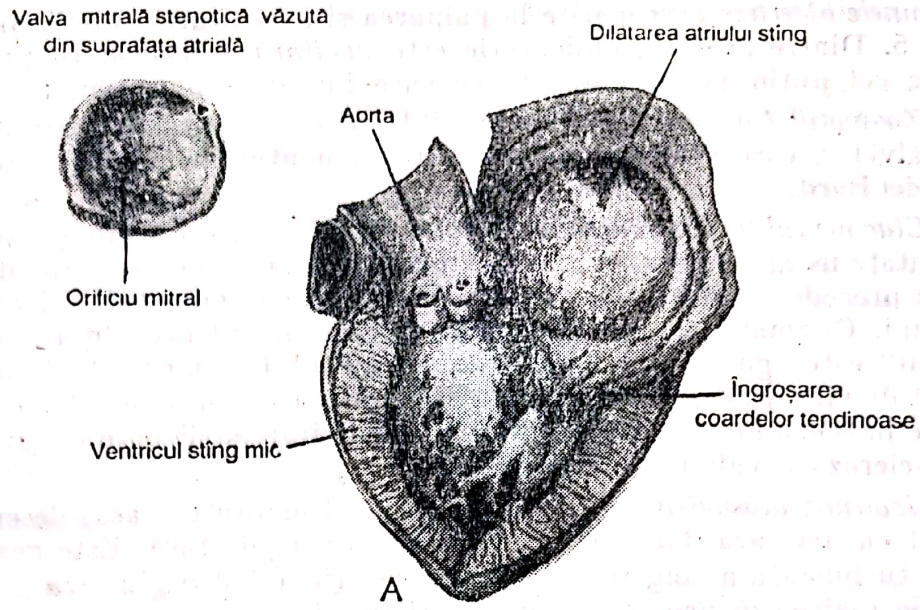

Dacă orificiul este mai larg, între 2—2,5 cm², se realizează boala mitrală, care permite și regurgitarea atrială a sîngelui în timpul sistolei (fig. 31 A).

Hemodinamică

Orificiul stenozat realizează un *baraj mitral* care împiedică umplerea eficientă a V.S. Determină creșterea presarcinii care explică staza atrială, H.T.P. venoasă și arterială, urmată de H.V.D. și I.C.D. (insuficiența cardiacă dreaptă). Scăderea D.C.E. (debit cardiac eficace) antrenează scăderea fracțiunilor sale vitale și antrenarea unor mecanisme adaptative care ascund germenele I.C. de mai tîrziu. Atenționăm că aceste tulburări hemodinamice depind de gradul stenozei și sînt cu atît mai semnificative cu cît stenoza este mai severă.

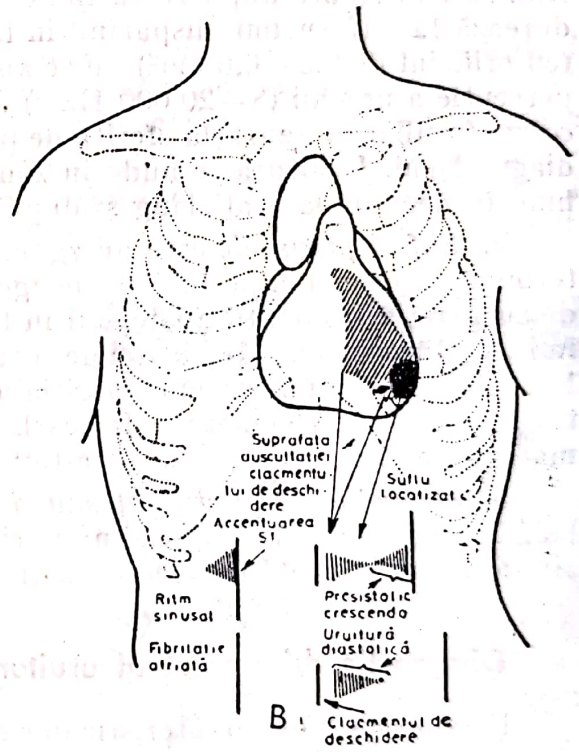

Fig. 31. A — Aspect anatomo-patologic în stenoza mitrală (după M. Sokolov); B — semne stetacustice în stenoza mitrală (după M. Sokolov).

Tablou clinic

Acuzele subiective sînt necaracteristice și depind de gradul stenozei. În stenozele largi (orificiul mai mare de 2 cm²) simptomele subiective apar după 2—3 decenii de la instalarea leziunii. Așa se explică de ce bărbații fac stagiul militar, femeile nasc 2—3 copii și astfel unii bolnavi sînt descoperiți tardiv. Palpitațiile, stenocardia și dispneea de efort sînt semne comune multor suferințe cardiace. Hemoptizia, dispneea paroxistică apar la bolnavii cu H.T.P. și S.M. severă. Sincopa de efort poate să apară numai în S.M. cu orificiul sub 1 cm².

Scanned with OKEN Scanner

Semnele obiective descoperite la palparea și auscultarea inimii sînt în număr de 5. Dintre acestea, obligatorie este *uruitura diastolică.* În practică se întîlnesc cel puțin două semne fizice care impun diagnosticul:

1. *Zgomotul I accentuat* este palpabil la cei cu torace slab și denotă sclerozarea valvelor, care vibrează puternic în momentul închiderii. Este semnul descris de Bard.

2. *Clacmentul de deschidere al mitralei* (C.D.M.) este un zgomot sec, scurt, de tonalitate mai ridicată care apare după 10—12 sutimi de secundă de zgomotul II și precede uruitura. Realizează împreună cu zgomotul I și II un ritm în 3 timpi. Onomatopeic este asemănător cu cîntecul prepeliței „pit-pa-lac" unde „pit" este zgomotul I, „pa" este zgomotul II, „lac" este C.M.D. Este provocat de vibrațiile valvelor mitrale fibrozate, care în momentul deschiderii sînt puse în tensiune. Denotă un grad de elasticitate și dispare în caz de calcifiere și sclerozare valvulară (fig. 31 B).

3. *Uruitura diastolică* este un zgomot de tonalitate joasă, descrescendo, comparat cu uruitura dată de căruță pe un drum de țară. Este generată de curgerea turbulentă a sîngelui aspirat de ventriculul stîng în faza de umplere rapidă. Se realizează prin staza atrială și gradientul mare de presiune între A.S. și V.S. Apare după 10 sutimi de secundă de la perceperea zgomotului II, durează 12—15 sutimi, dispărînd în faza de umplere lentă. În stenozele severe (cu orificiul de 0,5—0,6 cm^2) nu se aude, avînd o tonalitate joasă, sub zona de percepție a urechii (8—20 000 Hz/s) dar are corespondent palpator *„freamătul catar"* (similar cu senzația oferită de palparea unei pisici care toarce) și impune diagnosticul. Uruitura se aude în zona apexiană, nu se propagă, se aude mai bine în decubit lateral stîng și după efort.

4. *Suflul presistolic* este un zgomot de tonalitate ridicată, crescendo și se termină cu cîteva clipe înainte de zgomotul I pe care îl precede. Este generat de curgerea turbulentă a sîngelui în timpul sistolei atriale și de aceea dispare în F.A. Durează cam 10 sutimi de secundă și se aude după un interval de 15—18 sutimi de secundă de la dispariția uruiturii diastolice. Împreună cu zgomotul I accentuat, clacmentul de deschidere, uruitura diastolică realizează onomatopeic zgomotul de „rruuff-ta-ta" numită și triada Duroziez.

5. *Zgomotul II accentuat sau dedublat la pulmonară* denotă instalarea H.T.P. Dedublarea este fixă și nu variază cu inspirația sau expirația profundă, cînd s-a instalat H.T.P. arterială (fig. 32).

Diagnostic diferențial al uruiturii diastolice

Este un zgomot caracteristic dar nu patognomonic de S.M. deoarece există și uruituri funcționale.

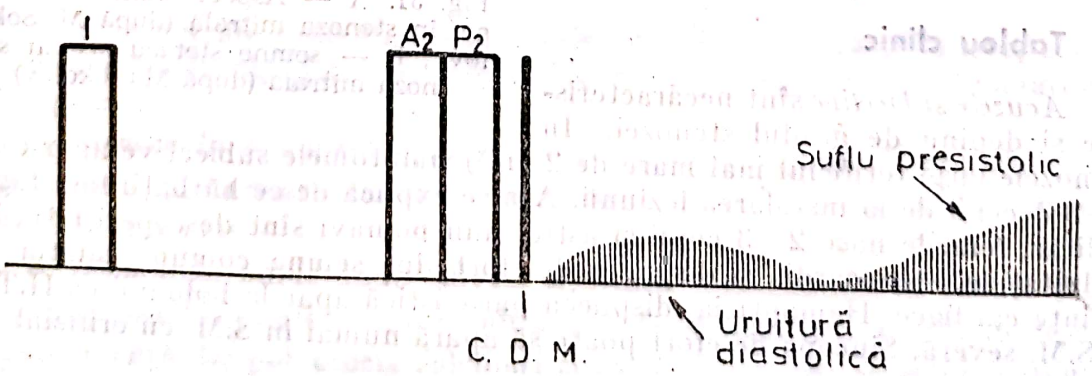

Fig. 32. Stenoză mitrală.

În mixomul atrial are un caracter funcțional, se aude ocazional și variază cu poziția bolnavului.

În *I.M. largă, în C.A.P.* (canal arterial persistent), uruitura apare în perioada de umplere rapidă și lentă și este provocată de cantitatea mare de sînge care trece prin orificiul mitral cu o viteză mare, realizînd curgerea turbulentă.

În pericardita constrictivă cu gîtuirea șanțului atrioventricular se poate auzi uruitura funcțională, valvele mitrale fiind indemne.

Mai pretează la diagnosticul diferențial cu suflu diastolic din I.A. propagat pînă în zona apexiană. Intră în discuție și uruiala Flint, descrisă de bolnavii cu I.A., largă și fuita (fracție de regurgitare) mare.

Diagnostic paraclinic

Examenul radiologic, ecg, ecografic și cateterismul oferă o serie de informații în funcție de stadiul evolutiv al valvulopatiei.

Examenul radiologic de față descoperă H.A.S. prin bombarea arcului mijlociu stîng; cel de profil cu esofag baritat arată deplasarea esofagului în formă de seceră (fig. 33,34).

Pe *ecg* apare P mitral lărgit „în dromader", în D I, aVL și P difazic în V_1, V_2. Cînd apare și H.A.D. unda P este lărgită bifidă în D II, D III și a VF. Unda P are două componente separate printr-o mică incizură — unda dată de contracția atriului drept și apoi de contracția atriului stîng. Axa cordului este deviată la dreapta și rotată orar în momentul în care apare și H.V.D. În derivațiile standard axul electric depășește 90° iar zona de tranziție

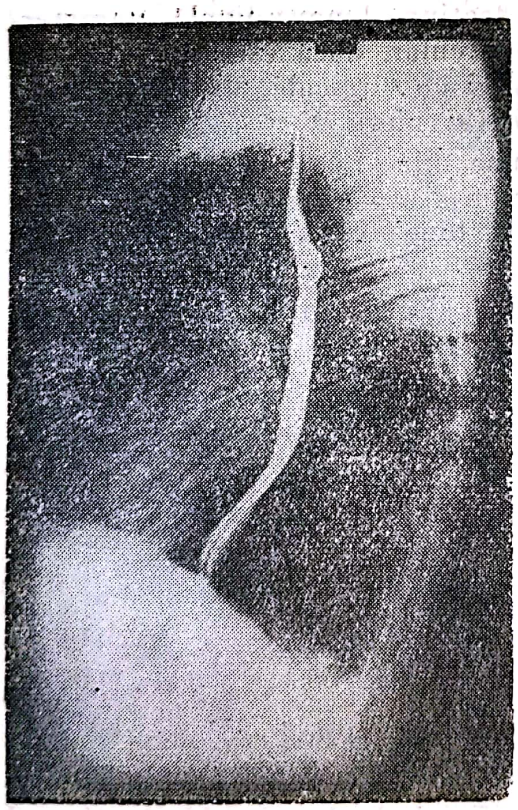

Fig. 33. Stenoză mitrală. Amprenta A.S. pe esofagul baritat (colecția conf. dr. A. Bondari).

Fig. 34. Stenoză mitrală H.T.P. incipientă (colecția conf. dr. A. Bondari).

Scanned with OKEN Scanner

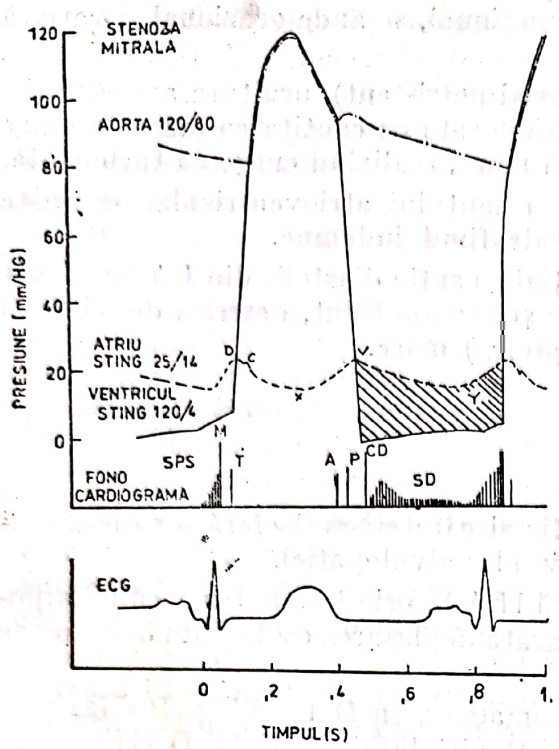

Fig. 35. Aspecte hemodinamice fonografice și ecg în stenoza mitrală (după M. Sokolov).

în precordiale este împinsă către V_5-V_6 (fig. 35).

În *S.M. ecografia* poate preciza:

— existența stenozei — cu o siguranță de 99—100%;

— *gradul stenozei*:

— gradul I — suprafața orificiului mitral este între 1,5 cm²—2 cm²;

— gradul II — suprafața orificiului mitral este între 1—1,5 cm²;

— gradul III — suprafața orificiului mitral este sub 1 cm²;

— calcificările inelului valvular;

— consecințele hemodinamice asupra atriilor și ventriculilor.

În modul „M" diagnosticul de S.M. are drept criterii:

— îngroșarea valvelor (ecouri liniare, de diverse grosimi);

— diminuarea velocității „E—F";

— mișcarea anterioară a valvei mitrale posterioare;

— reducerea motilității diastolice.

În modul bidimensional se poate măsura aria orificiului mitral, în protodiastolă, prin secțiune transversală cu transductorul înclinat de la nivelul mușchilor papilari către baza cordului. Prin secțiune longitudinală, parasternală se poate aprecia starea aparatului subvalvular, dacă este fibrozat sau aglutinat, fapt important în decizia conduitei chirurgicale, unde se poate opta pentru o comisurotomie sau înlocuire valvulară.

Consecințe hemodinamice — *S.M.* produce dilatarea atriului stîng mai mare de 40 mm, H.V.D. mai mare de 35 mm și apariția unei insuficiențe tricuspidiene funcționale — aspecte ce pot fi bine evidențiate ecografic în modul bidimensional (fig. 36).

Cateterismul cardiac venos măsoară presiunea și gradientele de presiune în inima dreaptă și în capilarul pulmonar. *Cateterismul arterial* măsoară gradientul de presiune transvalvular și suprafața orificiului mitral după formula Gorlin $SM = \frac{F}{38\sqrt{P}}$ unde F = fluxul valvular diastolic în ml/s; P = presiunea diastolică medie din A.S. minus presiunea diastolică medie din V.S.

Forme clinice particulare

Unii bolnavi sînt purtători de leziuni valvulare duble, aortice și mitrale.

1. *Boala mitrală* este în realitate o stenoză largă, suprafața orificiului mitral fiind de 2,5—3 cm². Hemodinamic, orificiul rămîne deschis în timpul sistolei ventriculare permițînd regurgitarea sîngelui în atriul stîng. Diagnosticul se bazează pe auzirea unui suflu holosistolic în „țîșnitură de vapori", urmat de

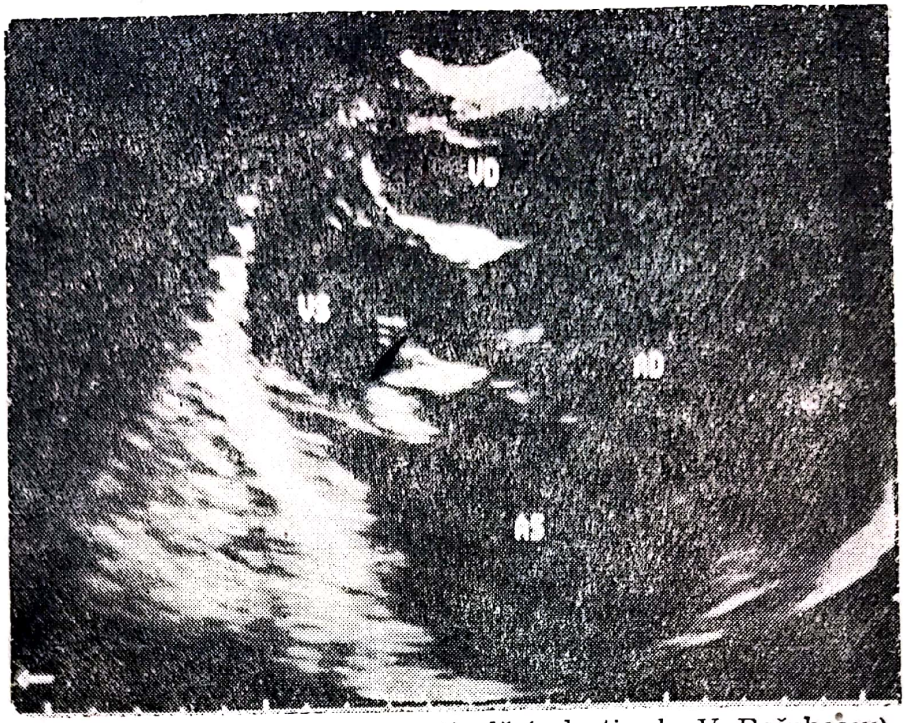

Fig. 36. Ecografia în stenoza mitrală (colecția dr. V. Enăchescu).

uruială. Diagnosticul de predominanță a insuficienței sau stenozei este dictat de prezența sau absența semnelor de H.V.S. Cînd șocul este liftant, la examenul radiologic și ecografic V.S. este mărit de volum; sînt fapte ce denotă predominența I.M. Dacă lipsesc semnele clinice, ecg, ecografice și radiologice de H.V.S. se înțelege că predomină S.M. (fig. 37, A, B, C, D).

2. *Dubla leziune valvulară* constă în asociere cu I.A. sau S.A. Asocierea cu I.A. este stabilită de prezența unui suflu diastolic (proto-, mezo-, sau holo-

A

Fig. 37. A — Boala mitrală cu predominanța insuficienței (colecția dr. A. Bondari);

Scanned with OKEN Scanner

B

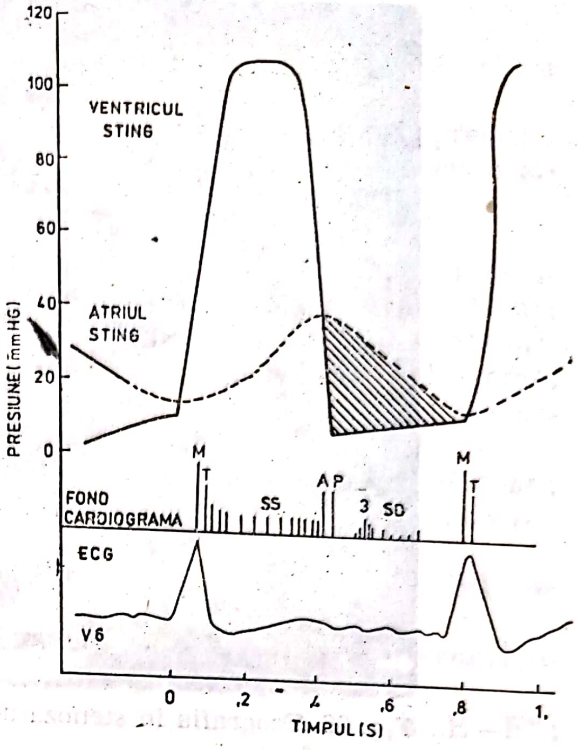

C

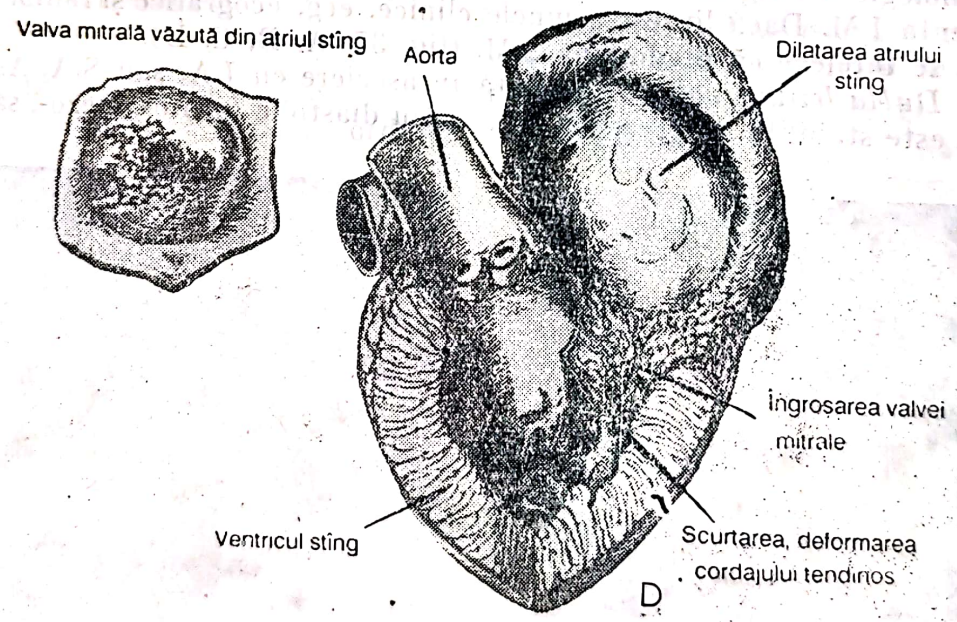

D

Fig. 37. B — Boala mitrală. Profil cu esofag baritat (colecția conf. dr. A. Bondări); C — Aspecte hemodinamice fonografice și ecg în boala mitrală cu predominanța insuficienței; D — Boală mitrală cu predominanța insuficienței (după M. Sokolov).

diastolic) în focarul Erb. Diagnosticul de predominanță lezională este stabilit de prezența sau absența semnelor de H.V.S. pe baza semnelor furnizate de ecg, examenul radiologic și ecografic. Desigur, cateterismul arterial oferă date sigure privind predominanța I.A. sau S.M. prin calcularea fluxului transvalvular și suprafeței orificiilor valvulare. Asocierea cu S.A. este rară și sugerată de prezența unui suflu sistolic de ejecție în focarul aortic, propagat spre vasele

Scanned with OKEN Scanner

gîtului. Nu este însoțit de tril (freamăt) sistolic, deoarece debitul sistolic este mic din cauza umplerii ventriculare reduse. De regulă, la asemenea bolnavi predomină semnele S.M., evoluția fiind rapidă spre H.T.P. și insuficiență cardiacă globală. Cateterismul decide diagnosticul de asociere și leziunea valvulară dominantă prin calcularea fluxului transvalvular și a suprafeței orificiale.

Diagnostic pozitiv

Este relevat de prezența uruiturii diastolice asociate cu C.D.M., suflul presistolic, accentuarea zgomotului I la vîrf și accentuarea sau dedublarea zgomotului II în focarul pulmonar. Datele paraclinice aduc precizări privind suprafața orificiului mitral, fluxul transvalvular, presiunea în capilarul pulmonar și date eventuale privind asocierea cu I.A. sau S.A.

Evoluție, complicații și prognostic

Istoria naturală a bolii arată că evoluția este stadială îndreptată către H.T.P. și insuficiență cardiacă congestivă. Asociația Americană de Cardiologie a stabilit pentru valvulopatii 4 stadii de evoluție, criteriul fiind dispneea, adică toleranța la diferite grade de efort (vezi insuficiența cardiacă). Complicațiile care apar în cursul evoluției sînt codificate în scop didactic în 4 grupe: *infecțioase, pulmonare, cardiace, hepatice.*

Complicațiile infecțioase

Din cauza stazei pulmonare, mitralii fac repetate *infecții intercurente*: bronșite acute, pneumonii virale și bacteriene. În trecut, o complicație de temut era *tuberculoza pulmonară*. Infecțiile intercurente, focarele cronice de infecție, explorările instrumentale (cateterismul uretral, chiuretajele) favorizează grefarea infecției bacteriene pe valvulele lezate și apariția *endocarditei lente.*

Complicațiile pulmonare

Datorită H.T.P. venoase de lungă durată, se deschid anastomozele dintre venele pulmonare și venele bronșice și iau naștere *microanevrisme arterio-venoase* în submucoasa bronhiilor. În cursul efortului fizic, de tuse sau chiar spontan, microanevrismele se rup și provoacă hemoptizie. *Edemul pulmonar acut* în S.M. se datorește creșterii presarcinii în timpul efortului fizic, al emoțiilor. Atriul stîng, din cauza barajului mitral, nu poate face față afluxului venos mare și H.T.P. venoasă crește brusc ducînd la transudarea plasmei în alveole și bronhii. La femei apare premenstrual datorită retenției hidrosaline cauzate de estrogeni și progesteron care, prin mărirea volemiei duce la mărirea presarcinii și favorizează E.P.A. *Hemosideroza pulmonară,* liniile Sylla și Kerley sînt consecința stazei îndelungate. Se întîlnesc la mitralii decompensați.

Scanned with OKEN Scanner

Tablou sinoptic nr. 27

Stenoza mitrală : etiopatogenie, tablou clinic, tratament

STENOZA MITRALĂ

ETIOPATOGENIE

- Sechelă a endocarditei verucoase reumatice :
  - — stenoză în butonieră
  - — stenoză în pîlnie
  - — calcifiere valvulară
  - — calcifiere de inel valvular
- Hemodinamic :
  - — S.M. largă 2—2,5 cm² activitate fizică normală
  - — S.M. moderată 1,5—2 cm² activitate fizică diminuată
  - — S.M. strînsă 1,2—1,5 cm² activitate fizică limitată
  - — S.M. severe 0,5—1 cm² activitate fizică mult limitată
  - — Barajul mitral — stază venoasă pulmonară HTP—HVD — insuficiența cardiacă dreaptă

TABLOU CLINIC

- Asimptomatică
- Simptomatică :
  - — dispnee de efort
  - — palpitații
  - — stenocardie
  - — hemoptizie
  - — E.P.A.
- Obiectiv triada Duroziez :

1. zgomot I accentuat
2. uruitură diastolică
3. C.D.M.
   - — suflu presistolic
   - — zgomot II la pulmonară accentuat sau dedublat

- Bilanț hemodinamic
  - — Eco-Doppler
  - — Cateterism
  - — Ecg, Rx. de față și L.S.

TRATAMENT

- Stenoză largă asimptomatică :
  - — dispensarizare
  - — prevenirea endocarditei lente
- Stenoză largă simptomatică
  - — Bilanț hemodinamic
  - — Fibrilație atrială
  - — Pericol de embolii
  - — Anticoagulante
  - — Cardioversie
- Stenoză mitrală strînsă asimptomatică
  - — Bilanț hemodinamic
  - — Supraveghere
  - — Prevenirea endocarditei lente
- Stenoză mitrală strînsă simptomatică
  - — Bilanț hemodinamic
  - — Comisurotomie
  - — Proteze valvulare

Scanned with OKEN Scanner

Complicațiile cardiace

Sînt *tulburările de ritm, insuficiența cardiacă* și *emboliile arteriale*. Extrasistolele atriale preced instalarea F.A. (fibrilația atrială) care este cea mai frecventă tulburare de ritm. Flutterul atrial survine rar.

Datorită stazei atriale se formează *trombi murali*, care se pot rupe, pătrund în V.S. de unde sînt aruncați în circulație. Se pot opri în arterele retiniene, cerebrale, renale sau în membrele inferioare. Mai rar se pot opri în splină sau în arterele mezenterice. Aspectul clinic este infarctul embolic și tabloul clinic variază cu teritoriul arterial interesat. *Insuficiența cardiacă congestivă* apare în stadiul IV de evoluție, este recurentă și cauzată de nerespectarea regulilor de regim, tratament și intervenția factorilor de risc ai insuficienței cardiace (vezi capitolul respectiv).

Complicațiile hepatice

Datorită stazei hepatice îndelungate cauzate de repetatele decompensări, se instalează ciroza cardiacă hipertrofică. Ficatul în „armonică" care crește o dată cu decompensarea și revine la normal după tratament diuretic și tonicardiac, rămîne mărit de volum, are marginea rotunjită, suprafața netedă și consistență fermă.

INSUFICIENȚA MITRALĂ

Este o valvulopatie în care valvulele mitrale devin incompetente și nu închid perfect orificiul în sistolă, permițînd regurgitarea sîngelui în atriul stîng.

Etiologie

I.M. este funcțională și organică și recunoaște multe cauze.

I.M. funcțională este cea mai frecventă și cauzată de dilatația orificiului mitral, valvele fiind indemne. Apare în urma dilatației V.S. cauzată de I.A., S.A., miocardopatia obstructivă, în cardiopatia hipertensivă și în miocardopatiile primare și secundare. Insuficiența mușchilor pilieri din cardiopatia ischemică, generează o I.M. funcțională tradusă printr-un suflu telediastolic care dispare după tratament tonicardiac.

I.M. organică are multe cauze. *I.M. congenitală* este provocată de anomalia înnăscută a valvei anterioare, fie valvă despicată, fie septată și asociată cu D.S.A. de tip *ostium primum*.

P.V.M. generează I.M. funcțională sau organică. Este descris de Barlow în 1968 cu ajutorul ecografului. Este o anomalie congenitală în care elasticitatea corzilor și a valvulei mitrale posterioare este deficitară. Permite astfel întinderea corzilor, flotarea și bombarea valvei posterioare care lasă deschis orificiul mitral, permițînd regurgitarea sîngelui în sistolă și generînd o I.M. Boala devine manifestă în a treia, a patra decadă de vîrstă, fiind mai frecventă la femei. Are două forme : severă și ușoară. În *formele severe* are loc o degene-

Scanned with OKEN Scanner

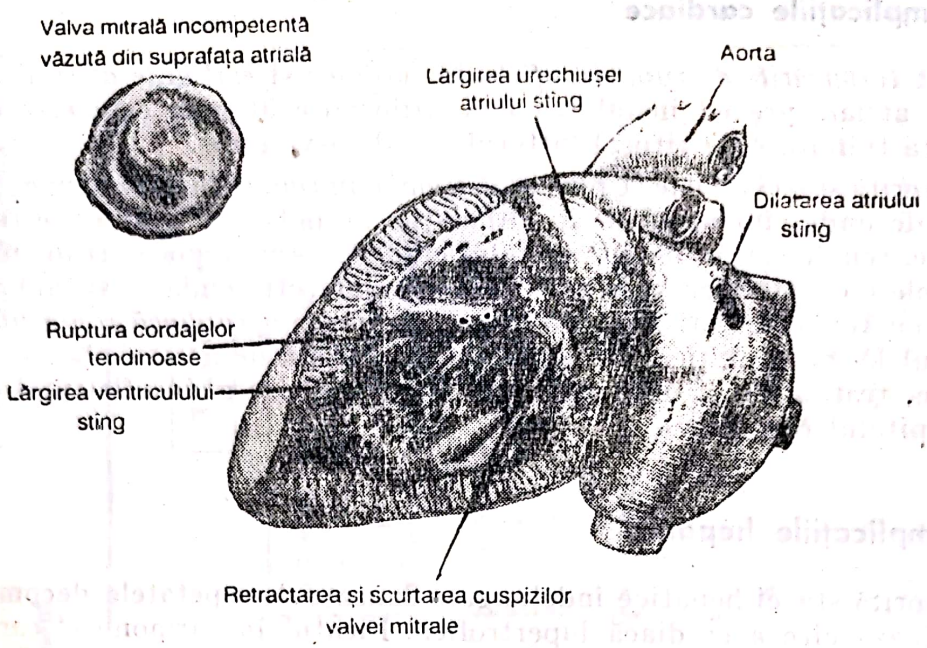

Fig. 38. Aspect anatomo-patologic în insuficiența mitrală (după M. Sokolov).

rescență mixomatoasă, iar în forma ușoară este vorba de un defect genetic în structura țesutului conjunctiv care intră în compoziția chimică a colagenului. Scade astfel elasticitatea, gradul de întindere și scurtare a cordajelor tendinoase, facilitînd prolabarea valvei mitrale în sistolă, permițînd o regurgitare cu sau fără semnificație hemodinamică (fig. 38).

Ruptura de pilieri sau cordaje determină o *I.M. acută* care evoluează rapid cu semne de insuficiență cardiacă greu reductibilă apărute la un bolnav cu infarct miocardic. Împreună cu endocardita acută realizează formele evolutive acute de I.M.

I.M. provocată prin *calcifierea inelului mitral* este diagnosticată radiologic și ecografic, suflul holosistolic sugerînd existența unei I.M.

I.M. reumatică, ca sechelă a endocarditei reumatice, este o valvulopatie retractilă ; retracția duce la micșorarea valvelor anterioare și/sau posterioare, cauzînd diverse grade de I.M. organică : ușoară, medie sau severă. Mai rar este consecința unei *endocardite acute infecțioase* vindecată cu defect prin fibroza și retracția celor două valve.

Tablou clinic

Acuzele subiective sînt necaracteristice : palpitații, stenocardie și dispnee progresivă de efort. Importanța simptomelor subiective este dictată de cauza I.M.

În *I.M. funcțională* simptomele pot fi absente sau aparțin valvulopatiei care a dus la dilatația orificiului mitral. În I.M. acută prin *ruptură de pilieri* dispneea este alarmantă și urmată de apariția insuficienței cardiace. *P.V.M.* generat de cordaje lungi, cu elasticitate redusă și valve flotante, este în general bine tolerată. În P.V.M. prin degenerescență mixomatoasă, bolnavul prezintă crize de palpitații produse de variate tulburări rapide de ritm, sincope spontane sau de efort sau embolii periferice, generate prin mobilizarea trombilor formați în atriul stîng.

Examenul fizic. Diagnosticul de I.M. este sugerat de prezența unui *suflu sistolic apical* a cărui intensitate variază de la gradul III pînă la V în scara

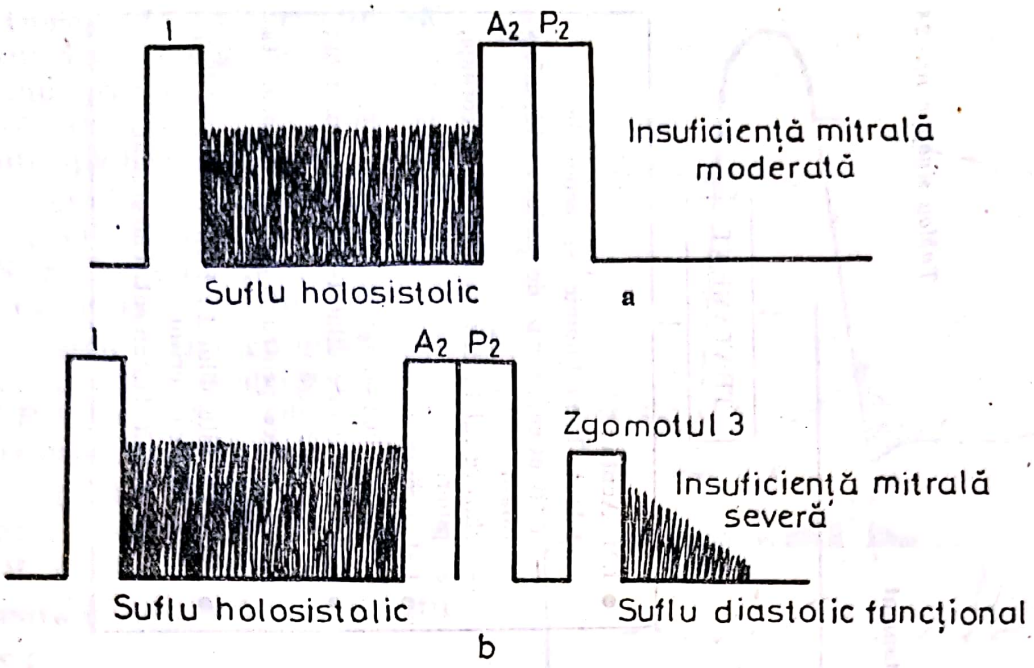

Fig. 39. Insuficiență mitrală moderată și severă hemodinamic.

Levine. De regulă este *holosistolic „în țîșnitură de vapori"* și iradiază spre axilă. *Poate acoperi zgomotul II,* pecare-l depășește dînd falsa impresie de uruitură diastolică. *În I.M. largă* sînt prezente uneori *zgomotul III fiziologic* și *uruitura diastolică funcțională.* Zgomotul III este generat de vibrația peretelui ventricular cu tonicitate păstrată, care este izbit de sîngele care năvălește cu forța în faza de umplere rapidă. Uruitura care apare după zgomotul III, în faza de umplere lentă, este provocată de curgerea tūrbulentă a unei cantități mari de sînge, din atriu în ventriculul stîng. În P.V.M. este prezent „zgomotul de triolet", realizat de ciclul mezosistolic urmat de suflul sistolic de regurgitație de gradul II, III, IV. *În I.M. largă sînt prezente semnele clinice, electrice, ecografice și* radiologice de H.V.S. (fig. 39).

Diagnostic pozitiv

Este sugerat de prezența *suflului sistolic apical. Diagnosticul etiologic* este stabilit în contextul clinic și este precizat cu ajutorul ecografiei, cateterismului și mai ales al angiografiei.

În *I.M. ecografia* are valoare destul de limitată cînd etiologia valvulopatiei este *reumatismală* descriindu-se îngroșări valvulare și mișcări exagerate ale acestora.

În I.M. prin rupturi de cordaje se pot evidenția mișcări dezordonate, nefirești ale valvelor mitrale, mai ales în diastolă.

Mai importante sînt *aspectele ecografice ce reflectă consecințele hemodinamice ale valvulopatiei,* astfel se poate evidenția o H.V.S. cu contracții ventriculare ample, sugerînd încărcarea de volum și uneori flutter sistolic al valvelor mitrale.

Diagnosticul de certitudine al I.M. se face prin examenul *eco-Doppler* pulsatil care apreciază gradul regurgitării, volumul, morfologia și direcția fluxului regurgitat (la eco-Doppler color).

Radiografia de față arată dilatația arcului mijlociu și inferior stîng. La examenul baritat se constată dilatația A.S. Ecg. descoperă H.V.S. și H.A.S. cînd regurgitarea sistolică este importantă.

Scanned with OKEN Scanner

Tablou sinoptic nr. 28

Insuficiența mitrală : etiologie, tablou clinic, tratament

INSUFICIENȚA MITRALĂ

ETIOLOGIE

- I.M. Acută :
  - — Endocardita infecțioasă
- I.M.A. cu ruptură de cordaje sau pilieri
- I.M. Cronică :
  - — reumatică
  - — P.V.M.
  - — funcțională care însoțește alte valvulopatii sau boli cardiace

TABLOU CLINIC

- Forma acută :
  - — suflu holosistolic
  - — dispnee sufocantă
  - — semne de insuficiență cardiacă stîngă sau globală, rapid instalată
- Forma cronică :
  - — suflu holosistolic apical
  - — zgomot III prezent
  - — uruitură diastolică funcțională
  - — semne clinice, radiografice, și Rx. de H.V.S.
  - — bilanț hemodinamic prin cateterism și ecografie

TRATAMENT

- I.M. Acută :
  - — bilanț hemodinamic și ecografic
  - — antibiotice în caz de endocardită infecțioasă
  - — chirurgical în caz de ruptură de cordaje, pilieri
- I.M. Cronică :
  - — bilanț hemodinamic și ecografic
- Dacă VS nu este dilatat F.E. este normală :
  - — dispensarizare
  - — antibiotice pentru a preveni endocardita lentă
- Dacă VS este dilatat : F.E. între 30—60% se face cateterism
  - — se indică tratament chirurgical

Scanned with OKEN Scanner

Angiografia ne permite să cuantificăm cele 4 grade de I.M., evaluînd *fracția de regurgitare sistolică* (F.R.S.), apreciind și semnificația hemodinamică a I.M.

— gradul I regurgitat minim, opacifiere slabă a A.S. cu F.R.S. *mai mic de 20%* fără limitarea activității fizice ;

— gradul II regurgitat moderat, opacifiere moderată a A.S. cu *F.R.S. între 20—40%* cu limitare ușoară a activității fizice ;

— gradul III regurgitat important, opacifiere progresivă a A.V. și *F.R.S. între 40—60%* cu limitare moderată a activității fizice ;

— gradul IV cu regurgitat masiv, *F.R.S. peste 60%* și o opacifiere intensă a A.S. cu limitare mare a activității fizice (fig. 40).

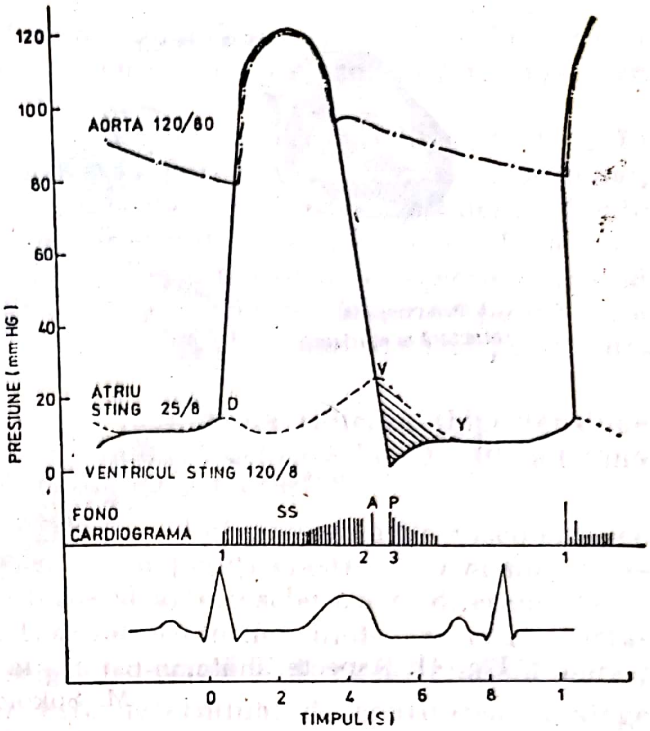

Fig. 40. Aspecte hemodinamice și ecg în insuficiența mitrală severă (după M. Sokolov).

Evoluția I.M. organică este stadială și duce la *insuficiență cardiacă. P.V.M. cu degenerescență mixomatoasă valvulară* expune la *complicații neașteptate* cum sînt tulburări de ritm rapid, sincopă cardiacă, emboliile și moarte subită. *I.M. acute duc rapid la insuficiențe cardiace.*

INSUFICIENȚA AORTICĂ

Este o *sigmoidită retractilă, polietiologică* dominată însă de sigmoidită retractilă reumatică. Celelalte cauze sînt endocardita acută, luesul, anomaliile congenitale ale valvulelor sigmoide, traumatismul toracic care duce la ruptura unei valvule și ateromatoza aortică.

Anatomie patologică

Sigmoidele sînt fibrozate, retractile și cu marginile libere răsucite (fig. 41).

Hemodinamic valvele sigmoide lezate devin *incompetente* și nu mai închid orificiul la sfîrșitul sistolei și permit fuga „*fuita diastolică*" a sîngelui din aortă în V.S. Regurgitatul sangvin duce la *creșterea presarcinii*, la mărirea volumului de sînge ventricular și la *creșterea presiunii telediastolice*. În fața acestei sarcini mari, V.S. se va *dilata și hipertrofia excentric* iar cu timpul va

Scanned with OKEN Scanner

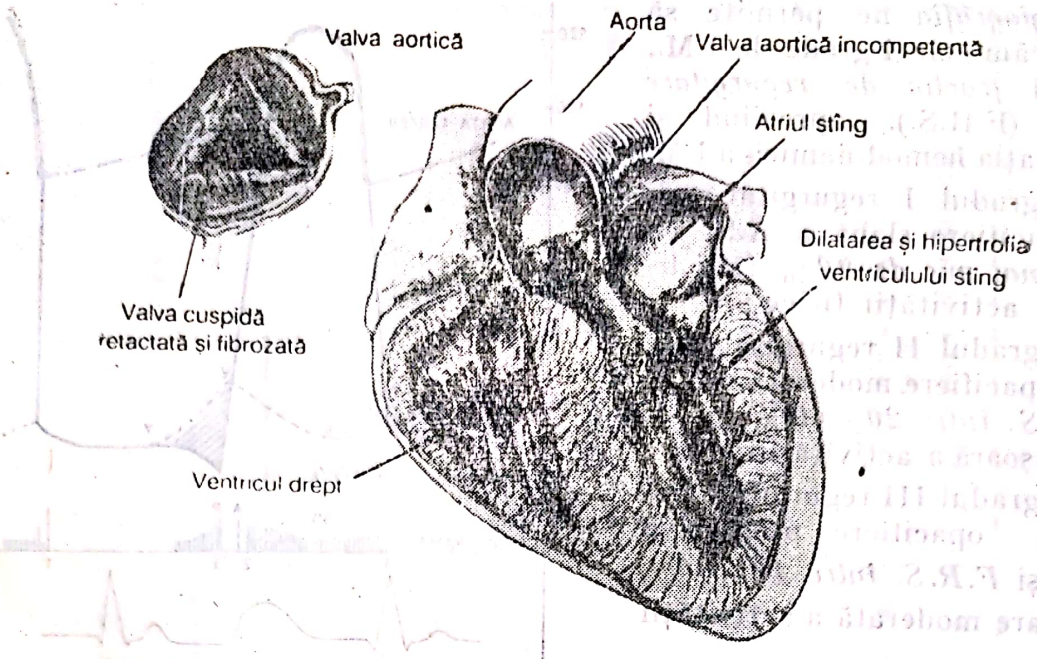

Fig. 41. Aspecte anatomo-patologice în insuficiența aortică (după M. Sokolov).

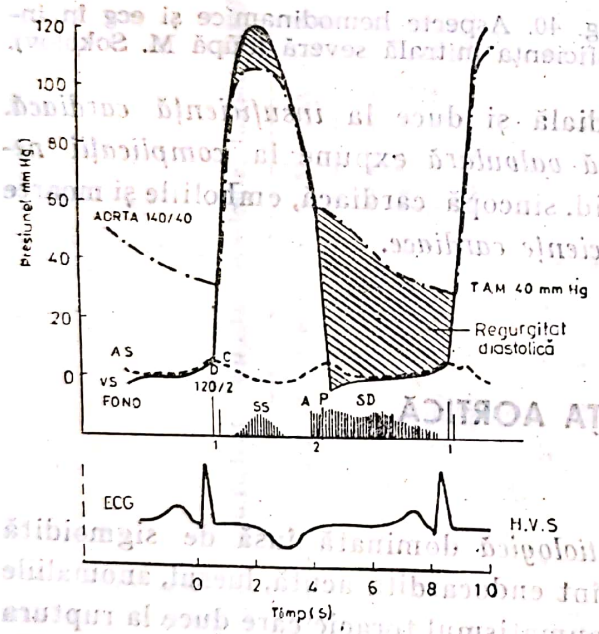

Fig. 42. Aspecte hemodinamice fonografice și ecg în insuficiența aortică (după M. Sokolov).

duce la dilatarea orificiului mitral, apariția I.M. funcționale, stază pulmonară și insuficiență cardiacă dreaptă (fig. 42).

Tablou clinic

I.A. este bine tolerată chiar 4—5 decenii de la instalarea leziunii anatomice. *Subiectiv* bolnavii pot prezenta acuze caracteristice cum sînt: palpitațiile, stenocardia și dispneea la eforturi mari. Se descriu în I.A. largă crize diaforetice, lipotimii și chiar sincope la eforturi prea mari.

Diagnostic

Diagnosticul de certitudine este impus de trei semne obiective: *suflul diastolic, tensiunea diferențială mare și semnele de H.V.S.* Numeroasele *semne periferice* descrise de autorii clasici *sînt necaracteristice*, fiind întîlnite și în alte boli.

1. *Suflul diastolic* se aude pe marginea stîngă a sternului în focarul Erb și se propagă spre apendicele xifoid și apex. Ocupă o parte sau toată diastola, fiind proto-, protomezo- sau holodiastolic, în funcție de suprafața orificiului de regurgitare. Ca intensitate și tonalitate este un *suflu moale, dulce, aspirativ.* Deși are o frecvență înaltă de 1 000 Hz/s, se percepe mai greu deoarece se pierde în torace. Pentru a fi auzit se recomandă să se asculte focarul aortic

timp de 1—2 minute, apăsînd cu stetoscopul zona de percepție. Uneori recurgem la *manevre care ușurează perceperea lui,* cum sînt expirul forțat, aplecarea toracelui înainte, ridicarea mîinilor pe cap.

Suflul diastolic este însoțit uneori de *suflul sistolic,* care se aude bine *în focarul aortic.* Prezența lui ridică problema patogeniei. Poate fi *funcțional,* datorită creșterii vitezei critice a sîngelui și dilatării aortei ascendente. Poate fi *organic* în caz de S.A. largă, numită incorect dublă leziune aortică. În această situație, orificiul strîmtorat creează condițiile pentru suflul de ejecție în sistolă și cel diastolic în diastolă. *Cele două sufluri sînt separate de o mică pauză* care permite diferențierea de suflul continuu din C.A.P. (canal arterial persistent) care acoperă zgomotul II.

2. *Tensiunea diferențială mare* cu T.A. maximă ridicată (hipertensiune sistolică) peste 140—160 mmHg și T.A. minimă scăzută la 60—40 sau pînă la 0 mmHg. Valoarea diferențială depinde de 2 factori :

— *Impedanța aortei și arterelor periferice,* adică proprietățile vîsco-elastice care permit distensia și relaxarea vaselor cu pereți elastici. *Cu vîrsta, impedanța scade* datorită procesului de atero- și arterioscleroză și diferențiala se reduce. Acest fapt explică de ce în *I.A. de natură luetică,* unde leziunea se instalează tardiv, la vîrsta sclerozei vasculare, *nu există T.A. cu diferențială mare ;*

— *Gradul regurgitatului sangvin* este determinat de cantitatea de sînge regurgitat. Pentru a se produce suflul diastolic, regurgitatul trebuie să fie de cel puțin 20 ml sînge pe bătaie. Diferențiala crește și scade, direct proporțional cu fuga de sînge și gradul elasticității vasculare. În raport de gradul regurgitatului, cu ajutorul angiografiei s-a calculat F.R.D. (fracția de regurgitare diastolică) și s-au stabilit 4 grade de I.A. (vezi angiografia I.M.).

3. *Semnele hipertrofiei și/sau dilatației ventriculare sînt clinice, electrice și radiologice :*

Clinic : șoc liftant și coborît mai jos de spațiul V intercostal și în afara liniei medioclaviculare ;

— *Ecg* : axă deviată la stînga cu sau fără rotație anterioară, R amplu în V_5 de peste 28 mm, cu indicele Sokolow-Lion peste 35 mm ;

Radiografia relevă arcul inferior stîng alungit sau în formă de „sabot" cu valve eventual calcifiate (fig. 43).

Ecografia în I.Ao. În modul „M" diagnosticul IAo se bazează pe semne indirecte :

— modificări ale valvei mitrale — *patognomonic este aspectul de flutter diastolic ce apare pe valva mitrală anterioară ;*

— încărcarea de volum a V.S. cu creșterea diametrului V.S. în diastolă peste 47 mm și în sistolă peste 31 mm.

Fig. 43. Insuficiență aortică. Calcificări la nivelul butonului aortic (colecția conf. dr. A. Bondari).

Scanned with OKEN Scanner

Insuficienţa aortică : etiopatogenie, tablou clinic, tratament

INSUFICIENŢA AORTICĂ

ETIOPATOGENIE

- I.A. acută
  - — Endocardita infecţioasă
  - — Disecţia de aortă
  - — Traumatism toracic
- I.A. cronică
  - — Reumatică
  - — Luetică
  - — Ateromatoasă
  - — Congenitală
  - — Sindrom Marfan
  - — Spondilita anchilozantă
- În raport de F.R.D.
  - — 4 grade de I.A. cu fuită minimă, moderată, importantă şi masivă
- Hemodinamic
  - — H.V.S. excentrică de volum

TABLOU CLINIC

- Trei semne majore :
  - — Suflu diastolic în focarul Erb sau aortic ;
  - — T.A. cu diferenţială mare ;
  - — Semne clinice, ecg, ecografice şi rx. de H.V.S.
- Semne periferice :
  - — semnul manşetei
  - — dans arterial
  - — triada istmului gîtului
  - — semnul Musset
  - — semnul Wenckebach
- Semne etiologice :
  - — calcifiere de inel, de valvule sau buton aortic
  - — semne de infecţie luetică
  - — hemoculturi pozitive
  - — vegetaţii valvulare
  - — sindrom Marfan

TRATAMENT

- I.A. acută :
  - — bilanţ eco Doppler
  - — antibiotice în endocardita infecţioasă
  - — chirurgical de urgenţă în disecţia de aortă
- I.A. cronică :
  - — bilanţ clinic + ecografic
- În I.A. moderată cu H.V.S. şi F.R.D. între 20—40%
  - — dispensarizare
  - — prevenirea endocarditei lente cu antibiotice
- În I.A. importantă cu V.S. dilatat şi F.R.D. între 30—60% :
  - — se indică protezare valvulară

Scanned with OKEN Scanner

Sistemul bidimensional este util în aprecierea IAo descoperind :

— malformații congenitale ale sistemului valvular ;

— anevrismul disecant de aortă ;

— prolapsul valvei aortice.

Metoda cea mai fidelă însă pentru diagnosticul IAo rămîne Eco-Doppler pulsatil care permite și aprecierea gradului de regurgitare aortică.

4. *Semnele periferice* am arătat că *sînt nespecifice,* fiind întîlnite și *în sindroamele hiperkinetice* din hipertiroidie, anemii severe, fazele incipiente ale C.P.C. Desigur că semnele periferice depind și de gradul *fuitei* sangvine și impedanța arterelor mari și mijlocii. Dintre ele amintim : pulsul săltăreț (*celer et altus*), dansul arterial, semnul manșetei, pulsul palmar, triada istmului gîtului (puls sistolic al luetei, amigdalelor și limbii), mișcările sistolice ale capului, numit și semnul Müsset sesizat la marele poet francez Alfred de Müsset care prezenta o I.A. luetică de către doctorul D e l p e u c h e, medicul familiei.

Echivalentul semnului Müsset este semnul „penei de la pălărie" descris de W e n c k e b a c h la o tînără nemțoaică, ce purta la pălărie o pană, care se mișca ritmic, bolnava avînd o I.A. reumatică.

Diagnosticul etiologic înseamnă stabilirea etiologiei reumatice, infecțioase, luetice, aterosclerotice, congenitale, traumatice. Reumatismul se bazează pe antecedente sau certificarea unui puseu acut de R.A.A., pe date clinice și biologice. I.A. se poate instala în cursul unei endocardite acute, *Etiologia luetică* se bazează pe antecedente de lues, vîrstă peste 50 ani și semne de neurolues : prezența anizocoriei, prezența semnului Babinski și Argyll Robertson, mers talonat și reacția V.D.R.L. pozitivă în sînge și/sau lichid cefalorahidian. Clinic se constată suflu diastolic și semne de H.V.S. și D.V.S.

După *modalitatea de evoluție și agravare se* descriu I.A. acute și cronice :

— *formele acute* sînt de origine traumatică și infecțioasă din endocardita acută, unde în ordinea predilecției sînt prinse valvele aortice apoi mitrale și tricuspidiene. În disecția de aortă apare de asemenea o I.A. acută ;

— *formele cronice* sînt de natură reumatică, luetică, aterosclerotică și distrofică (sindromul Marfan). I.A. cronică mai apare, destul de rar, și în evoluția spondilitei anchilozante.

Diagnostic diferențial

Suflul diastolic din I.A. se diferențiază (cel puțin teoretic) de *suflul diastolic din insuficiența pulmonară funcțională* (I.P.E.) descris de Graham Steel. Este provocat de dilatarea orificiului sigmoidian pulmonar în urma H.T.P. pulmonar arterial și apare rareori în evoluția S.M. Dacă se aude un suflu diastolic în zona Erb la o S.M. tipică, cel mai adesea este vorba de I.A. asociată — dublă leziune vasculară — și nu de o I.P.E. secundară S.M.

Evoluție, prognostic și complicații

Evoluția este stadială ; toleranța la efort și semnele insuficienței cardiace stîngi și drepte stabilesc stadiul.

Complicațiile care apar sînt acute și cronice. Dintre *cele acute* menționăm E.P.A., moartea subită prin fibrilație ventriculară și endocardita lentă. Rup-

Scanned with OKEN Scanner

tura și disecția de aortă apar în I.A. din sindromul Marfan. *Complicațiile cronice* sînt insuficiența cardiacă stîngă și globală și F.A. Această tulburare de ritm este un semn de ateroscleroză coronariană sau de asociere a I.A. cu S.M.

Prognosticul este favorabil, boala fiind bine tolerată 4—5 decenii dar o dată decompensată este greu de stăpînit, cu digitalice și diuretice. Uneori, duce la moarte subită prin stop cardiac sau sincopă.

STENOZA AORTICĂ

Este o *sigmoidită fibroasă, stenozantă de natură reumatică* și mai rar S.A. este sechela unei endocardite acute bacteriene sau a unei leziuni aterosclerotice cu sau fără calcifierea inelului aortic. Cu timpul, valvulele fibrozate și sudate se pot calcifica împreună cu inelul de inserție.

În raport cu gradul stenozei și toleranței la efort fizic se descriu 4 forme clinice și evolutive :

— *S.A. severe* cu suprafața orificiului sub 0,5 cm², situație în care bolnavii sînt incapabili de efort fizic ;

— *S.A. strînsă* cu suprafața orificiului între 0,5—1 cm², bolnavii avînd activitate fizică limitată ;

— *S.A. moderată* cu suprafața orificiului între 1—1,5 cm², bolnavii avînd activitate fizică diminuată ;

— *S.A. largă* cu suprafața orificiului mai mare de 1,5 cm², bolnavii avînd activitate fizică normală (fig. 44).

Hemodinamic

Stenoza valvulară constituie un *obstacol, un baraj în faza de ejecție*, care duce la creșterea postsarcinii ventriculare. Consecințele hemodinamice sînt *hipertrofia concentrică* tonogenă de rezistență urmată cu timpul de *dilatația*

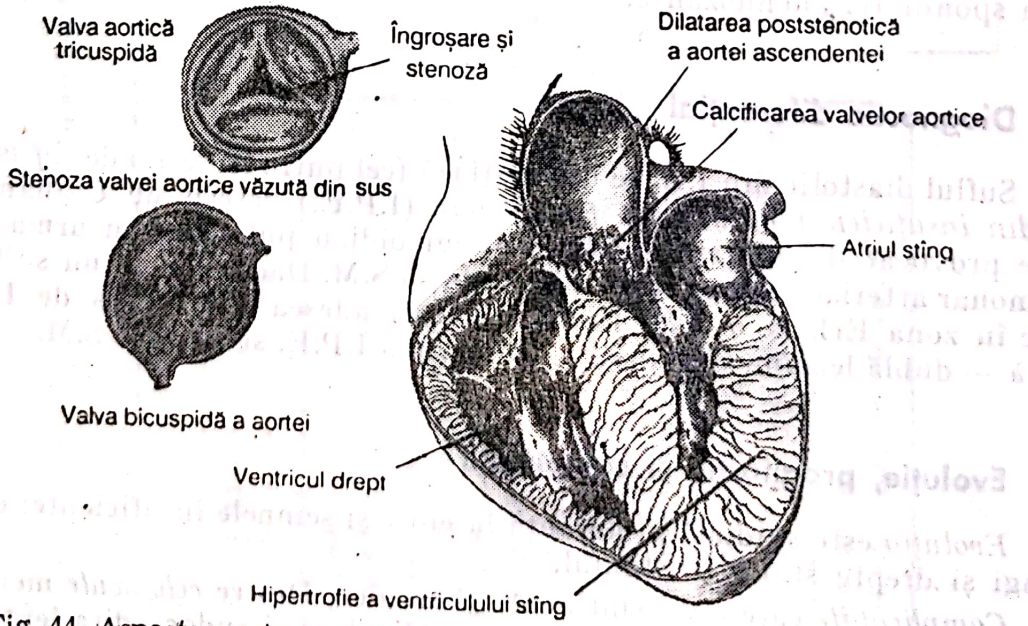

Fig. 44. Aspecte anatomo-patologice în stenoza aortică (după M. Sokolov).

miogenă. Scăderea D.C.E. este condiționată de gradul stenozei. În S.A. severe D.C.E. scade mult și ne explică angorul și sincopa de efort. Urmările în amonte ale creșterii postsarcinii sînt dilatația orificiului mitral cu apariția I.M.F. și stazei pulmonare, urmată rapid de H.V.D. și insuficiență cardiacă dreaptă (fig. 45).

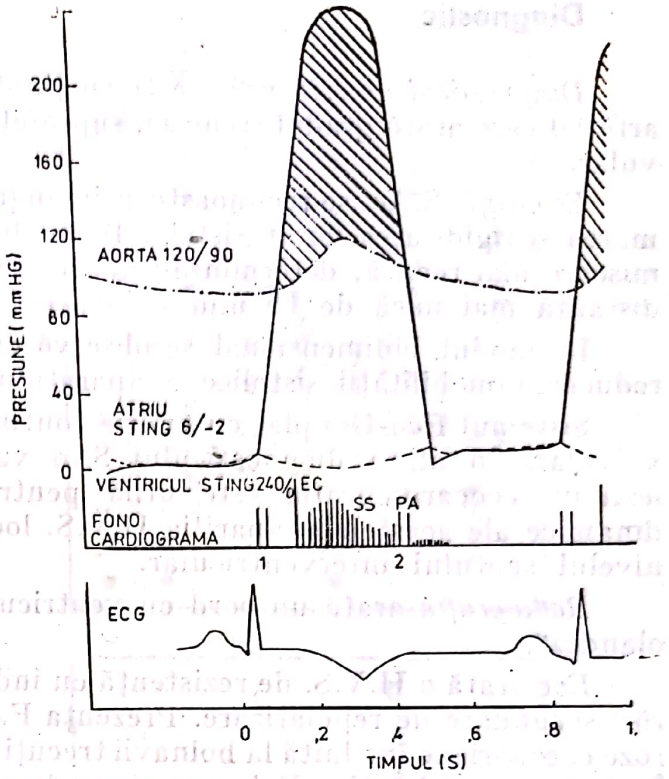

Fig. 45. Aspecte hemodinamice fonografice și ecg în stenoza aortică (după M. Sokolov).

Tablou clinic

În practică ne întîlnim cu două grupe de bolnavi. Unii bolnavi sînt *asimptomatici* sau acuză *simptome necaracteristice* care apar destul de tîrziu. Palpitațiile, stenocardia și dispneea la eforturi mari, se întîlnesc la bolnavi cu S.A. moderată sau largă, care au o bună toleranță la eforturile obișnuite.

A doua grupă o constituie purtătorii stenozelor strînse la care apar simptome alarmante: *angor pectoral de efort și sincopa de efort.* Aceste manifestări pun în pericol viața bolnavilor, prin moarte subită, și aceștia trebuie trimiși în timp util la comisurotomie. Uneori sincopa poate pune capăt unui acces de angor pectoral de efort. Mecanismul de producere este realizat de ischemia coronariană funcțională și respectiv ischemia cerebrală secundară reducerii importante a D.C.E. și fracțiunilor sale vitale coronariene și cerebrale. Angorul nu se datorește unei ateromatoze coronariene dacă bolnavul este sub 50 ani. Manifestările apar la tineri cu vase coronare și cerebrale indemne de orice leziune aterosclerotică.

Examenul fizic. Diagnosticul este sugerat de prezența unui *suflu sistolic de ejecție,* dur, răzător, însoțit de freamăt sau tril. Se aude în spațiul II intercostal drept parasternal și se propagă spre vasele gîtului de partea dreaptă. Dacă atinge intensitatea gradului V—VI se poate auzi de la distanța de 3—4 mm depărtare de focarul de auscultație. Dacă valvele au un oarecare grad de elasticitate, suflul este precedat de *clic de ejecție* care apare ca dedublarea zgomotului I. Se datorește vibrației valvelor sudate puse în tensiune în momentul ejecției rapide. Fonografic este un suflu în „*carou*" crescendo-descrescendo și nu „suflu în diamant" cum greșit s-a tradus la noi din limba engleză. Adesea în traducere nu se ține cont de faptul că limba engleză are cele mai supărătoare sinonime. Zgomotul II este normal, diminuat sau accentuat dacă valvele sînt sclerozate și/sau calcificate. Sînt prezente semnele hipertrofiei și dilatației V.S. care pot fi decelate clinic și cu ajutorul radiologic, ecografic și ecg.

Scanned with OKEN Scanner

Diagnostic

Diagnosticul de certitudine este susţinut de datele oferite de cateterismul arterial care arată gradul stenozei, suprafaţa orificiului şi gradientul transvalvular.

Ecografic S.Ao. se recunoaşte prin îngroşarea marcată a valvelor, deformarea şi rigiditatea lor în sistolă. În modul „M" în timpul sistolei valvele au mişcare mai redusă, determinînd apariţia unor ecouri paralele separate de o distanţă mai mică de 15 mm — aspect sugestiv pentru diagnosticul SAo.

În modul bidimensional se observă calcificările valvulare, rigiditatea şi reducerea mobilităţii sistolice a aparatului valvular.

Sistemul Eco-Doppler cu emisie continuă poate calcula gradientul transvalvular. În afara diagnosticului SAo valvulare şi a aprecierii severităţii leziunii, ecocardiografia este utilă pentru aprecierea consecinţelor hemodinamice ale acesteia — apariţia H.V.S. localizată la nivelul pereţilor sau la nivelul septului interventricular.

Radiografia arată un cord cu ventricul stîng globulos, dilatat în „sabot olandez".

Ecg arată o H.V.S. de rezistenţă cu indice Sokolow peste 35 mm şi tulburări secundare de repolarizare. Prezenţa F.A. indică asocierea unei ateroscleroze coronariene întîlnită la bolnavii trecuţi de 50 ani cînd S.A. este reumatică. În S.A. aterosclerotică F.A. are sigur drept cauză ateromatoza coronariană.

Cateterismul cardiac stabileşte gradientul de presiune transvalvular, suprafaţa orificiului şi D.C.

Diagnosticul etiologic trebuie să precizeze natura reumatică, postendocardita acută sau ateroscleroasă la vîrstnici. În *S.A. largă* se constată *suflul sistolo-diastolic*, situaţie în care hemodinamic şi semiologic se poate vorbi de o boală aortică sau dublă leziune aortică prin asocierea insuficienţei cu stenoza. În această situaţie se exclude în mod sigur etiologia luetică, cauza leziunii fiind valvulita reumatică. *S.A. se asociază cu S.M.* unde clinic şi hemodinamic predomină S.M. motiv pentru care şi bolnavul trebuie supus în timp util comisurotomiei.

Diagnosticul diferenţial al suflului sistolic de ejecţie se face cu suflul sistolic funcţional „de însoţire" din I.A. Se mai face diagnosticul diferenţial cu suflul sistolic din *coarctaţia de aortă şi S.P. (stenoza pulmonară)*. Pentru argumentare îndrumăm la capitolul respectiv. Diagnosticul diferenţial al S.A. trebuie făcut mai ales în formele sincopale şi anginoase cu *miocardopatia obstructivă* (M.O.) Ecg-ul, cateterismul şi ecografia aduc elemente decisive (vezi capitolul M.O.).

Evoluţie, complicaţii, prognostic

Complicaţiile S.A. sînt : moartea subită, grefa infecţioasă, tulburările de ritm (F.A., F.V., extrasistole), insuficienţa cardiacă stîngă şi globală. S.A. largă şi moderată este bine tolerată ani de zile, dar în momentul în care mecanismele de adaptare la postsarcină cedează, apare insuficienţa cardiacă greu de stăpînit terapeutic. În formele anginoase şi sincopale ale S.A. *prognosticul* este rezervat, pe bolnav îl aşteaptă moartea subită dacă nu se intervine chirurgical precoce. Prognosticul S.A. este în genere rezervat.

Scanned with OKEN Scanner

Stenoza aortică : etiopatogenie, tablou clinic, tratament

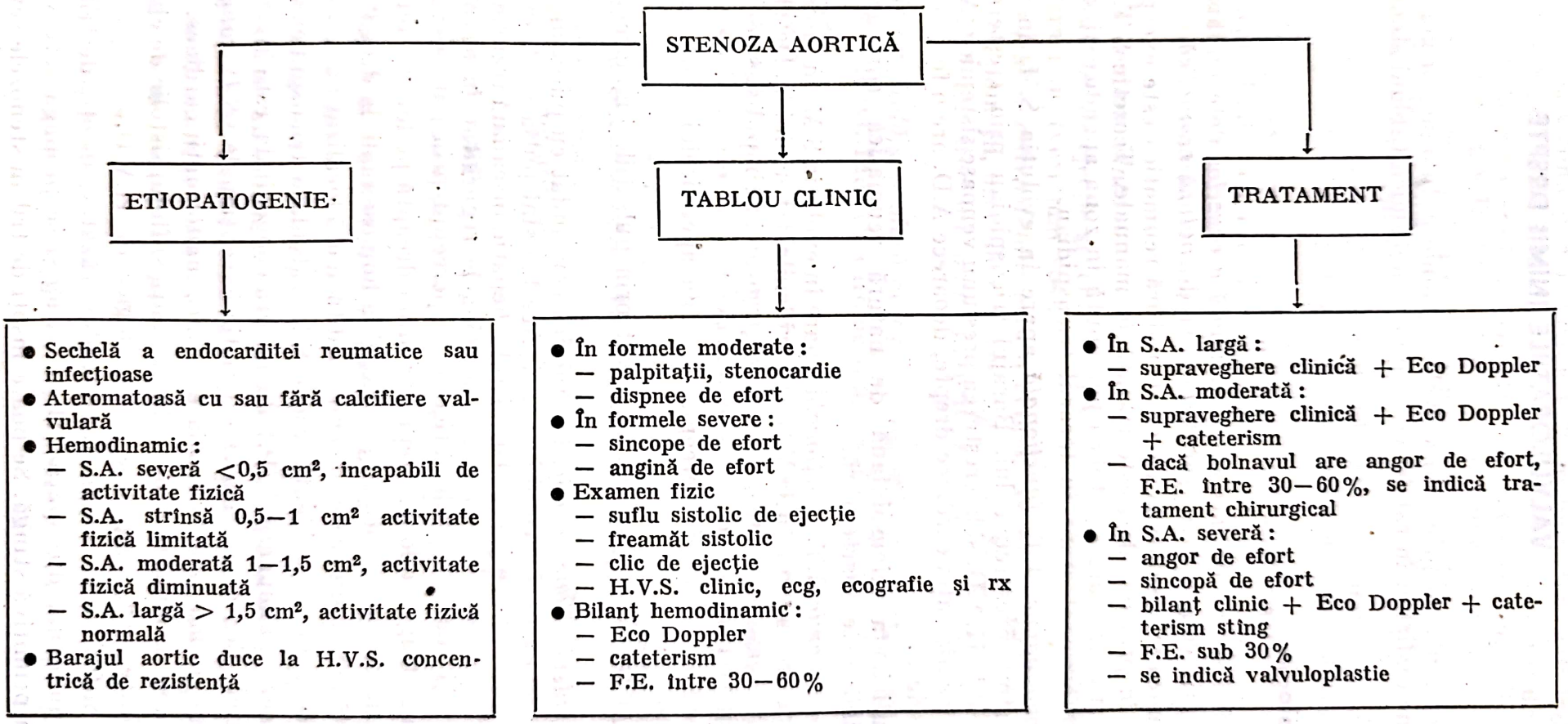

Scanned with OKEN Scanner

VALVULOPATIILE INIMII DREPTE

Interesează în principal valvele sigmoide pulmonare şi mai rar valvulele tricuspide realizînd în raport cu leziunea anatomică tabloul stenozei sau insuficienţei.

Etiologie

Ţinînd seama de *incidenţa maximală a cauzelor* determinante deosebim : valvulopatii congenitale, *funcţionale* şi de *natură reumatică*.

Stenoza tricuspidiană (*S.T.*) de natură reumatică este excepţional de rar *întîlnită în practică*, deşi este tratată în manuale. Teoretic S.T. are ca semn caracteristic uruitura diastolică percepută în zona apendicelui xifoid, în spaţiul V intercostal drept în focarul tricuspidian.

Hemodinamic, I.T. *funcţională* apare în evoluţia S.M. în momentul în VD, scăzînd presarcina lui. Barajul tricuspidian prin creşterea presarcinii duce rapid la H.A.D. şi la creşterea presiunii venoase sistemice. Apar timpuriu semnele insuficienţei cardiace drepte, deoarece A.D. are o forţă electromotrice foarte redusă.

Insuficienţa tricuspidiană de natură reumatică comparativ cu cea funcţională este foarte rară.

Hemodinamic, I.T. *funcţională* apare în evoluţia S.M. în momentul în care apare hipertrofia şi dilataţia V.D. şi a orificiului tricuspidian. Determină H.A.D. şi stază venoasă sistemică. Sîngele regurgitat în timpul sistolei justifică apariţia celor trei semne clinice caracteristice :

— *suflul holosistolic* perceput în zona apendicelui xifoid şi propagat în aria hepatică ;

— *pulsul sistolic jugular*, observat prin pulsaţiile jugularelor sincrone cu pulsul ;

— *pulsul sistolic hepatic*, în practică confundat cu pulsaţiile transmise de V.D. sau de aortă, ficatului de stază. Acestea sînt pulsaţiile transmise dinapoi înainte sau de sus în jos. Pulsul sistolic hepatic înseamnă transmiterea în plan orizontal a pulsaţiilor transmise de sîngele regurgitat în sistolă, prin cava inferioară şi venele suprahepatice. Este perceput prin palparea ficatului aplicînd mîna stîngă pe lobul drept, iar mîna dreaptă pe lobul stîng hepatic. Recent s-a descris de autorii anglo-saxoni la homosexuali, la drogaţi *o I.T. acută*, provocată printr-un proces de endocardită acută localizat pe valvele tricuspide. Ecografia pune în evidenţă vegetaţiile valvulare tricuspidiene.

Stenoza pulmonară (S.P.) de natură congenitală este frecvent întîlnită în practică. Cea reumatică este practic excepţională. *S.P. congenitală* apare izolat sau cel mai adesea asociată cu alte malformaţii cardiace. S.P. congenitală pură se recunoaşte clinic prin prezenţa suflului sistolic de ejecţie şi a semnelor clinice, ecg, ecografice şi radiologice de H.V.D.

— *Suflul sistolic* de ejecţie este dur, răzător, însoţit de tril, localizat în focarul pulmonar din spaţiul II i.c. stîng şi se propagă spre vasele gîtului, carotida primitivă stîngă. Se poate însoţi de tril în stenozele severe.

Scanned with OKEN Scanner

H.V.D. se recunoaşte clinic prin palparea V.D. în epigastru realizînd *semnul Hartzer*. Ecg. arată axa deviată la dreapta, bloc minor sau major de ramură dreaptă, rotaţie orară şi ca semn de H.V.D. unda R este amplă în V_1, V_2. *Radiografia de profil* arată V.D. dilatat deoarece spaţiul retrosternal se reduce, se micşorează sau dispare. Circulaţia pulmonară este scăzută, hilii fiind sărac vascularizaţi, nepulsatili. Ecografia arată dilatarea inimii drepte, îngroşarea valvulelor pulmonarei cu diminuarea mobilităţii şi deschiderii lor, ventriculul drept dilatat şi cu pereţii îngroşaţi. Cateterismul drept oferă date sigure privind gradientul transvalvular de presiune, suprafaţa orificiului şi debitul sistolic al V.D.

Boala Fallot S.P. este de obicei asociată cu alte malformaţii congenitale şi realizează boala Fallot cu cele trei variante: trilogia, tetralogia şi pentalogia Fallot. Fiind o cardiopatie congenitală cianogenă, în boala Fallot distingem simptome comune şi simptome particulare, atît subiective cît şi obiective.

Simptomele comune sînt:

— *Suflul sistolic* de ejecţie şi semnele H.V.D. care pot fi evidenţiate atît clinic cît şi paraclinic (vezi mai sus).

— *Cianoza feţii şi extremităţilor* este o cianoză cu tentă violacee interesînd buzele, nasul, pometii, urechile şi patul unghial. Degetele sînt hipocratice. Hipoxia secundară amestecului sangvin, prin şunt dreapta-stînga, explică cianoza.

— *Hipoxia cerebrală şi tisulară* ne explică infantilismul psihic, somatic şi sexual al acestor bolnavi. Indicele cardiac şi aportul de O_2 pe m^2 de suprafaţă corporală este redus.

— *În forma de S.P. severă* cu suprafaţa orificiului între 0,5 şi 1 cm^2 bolnavii prezintă angor şi sincopă de efort din cauza ischemiei coronariene şi cerebrale; semnele obiective comune sînt S.P. şi semnele care trădează H.V.D.

— *Simptomele obiective particulare* sînt oferite de cateterismul cardiac, ecografic şi ecg. Cateterismul este suveran, deoarece indică gradul stenozei, defectul septal atrial, ventricular şi dextropoziţia aortei. Ecg, radiografia relevă H.V.D.-ul iar ecografia starea aparatului valvular, dilatarea V.D. şi grosimea pereţilor V.D.;

— *În trilogie* există: S.P., H.V.D. şi D.S.A.;

— *În tetralogie* S.P. este asociată cu H.V.D., D.S.V. şi aorta dextropusă (călare pe sept);

— *În pentalogie* la semnele tipice comune (S.P. şi H.V.D.) asociază D.S.A., D.S.V., dextropoziţia aortei.

Insuficienţa pulmonară (I.P.) secundară unei valvulopatii reumatice este extrem de rară (practic absentă); în schimb I.P. de natură funcţională poate fi întîlnită în evoluţia S.M. Diagnosticul clinic este sugerat de prezenţa suflului diastolic descris de Graham şi Steel, de prezenţa semnelor care pledează pentru H.V.D. produs prin creşterea postsarcinii.

Lipsa semnelor de H.V.S., lipsa tensiunii diferenţiale mari, poate exclude I.A. Diagnosticul de certitudine îl dă numai cateterismul inimii drepte, care determină presiunea în capilarul pulmonar şi presiunea telediastolică în V.D.

Scanned with OKEN Scanner

TRATAMENTUL VALVULOPATIILOR

Valvulopatiile beneficiază de **tratament profilactic şi curativ.**

Profilaxia se referă la prevenirea şi tratarea *recidivelor reumatice* (vezi capitolul R.A.A.) cît şi la prevenirea *suprainfecţiilor bacteriene* care duc la instalarea endocarditei subacute. În acest scop se tratează la un valvular declarat *infecţiile cronice de focar* oto-rino-sinusal, dentar, biliar, urinar şi genital. *Orice explorare* instrumentală, bronşică, pleurală, tubaj duodenal, rectoscopie, corticoterapie se face după tratament prealabil cu antibiotice timp de 3—5 zile. Se preferă Penicilina 1—2 mil. u./zi sau Eritromicina 2 g/zi, Amoxicilina 2 g/zi, Ampicilina 2 g/zi sau Gentamicina 160 mg/zi.

La *protezaţii valvulari* se preferă Augmentin, Amoxicilin sau asociaţie de Ampicilină şi Gentamicină în doze suficiente timp de 3—5 zile sau cefalosporine plus Gentamicină.

Tratamentul curativ respectă cele trei mari principii terapeutice indicate unui cardiac, aplicarea lor făcîndu-se în funcţie de stadiul evolutiv. Aceste principii sînt : *cruţare, golire, tonifiere.* În valvulopatii se adaugă şi tratamentul chirurgical.

Cruţarea cardiacului este fizică, psihică şi alimentară. *Cruţarea fizică* se referă la limitarea eforturilor fizice şi a efortului sexual (se dau sfaturi între patru ochi). *Alimentar,* cardiacul va avea un regim hiposodat sărac în grăsimi, echilibrat caloric, proteic şi vitaminic. Valvularul trebuie să evite mesele abundente şi aportul mare de lichide. Se interzic tutunul, alcoolul şi cafeaua. *Cruţarea psihică* de emoţii, stress, prin asigurarea unui climat adecvat acasă şi la serviciu, este de mare importanţă pentru cardiac căci surplusul de catecoli şi tromboxani este dăunător. La femei, tot pentru asigurarea unui climat familial normal, se permite în stadiul I şi II să poarte o sarcină şi să nască sub supraveghere medicală. În stadiile înaintate este indicată întreruperea sarcinii.

Principiul golirii constă în administrarea la valvularul cu semne de insuficienţă cardiacă de diuretice cu acţiune rapidă sau lentă. *Vasodilatatoarele* care scad presarcina sau postsarcina, aduc beneficii în tratamentul insuficienţei cardiace acute, E.P.A. sau insuficienţa cardiacă cronică congestivă, greu de influenţat de tratamentul cu diuretice şi tonicardiace.

Principiul tonifierii înseamnă apel la *tonicardiace* cu acţiune rapidă sau lentă şi în raport de gradul insuficienţei cardiace. Dispneea de efort moderată, apărută la un cardiac, înseamnă digitalizarea precoce, pe care bolnavul o continuă toată viaţa.

Tratamentul chirurgical se aplică în S.M., S.A. şi I.A. În stenoza aortică în stadiul I, II sau III (unii chirurgi aplică şi în stadiul IV) în raport cu bilanţul hemodinamic şi starea clinică.

Conduita terapeutică pe stadii : Nu sîntem de acord cu clasificarea pe clase a cardiacilor. Termenul de clasă este necorespunzător, ştiut fiind că în limba engleză sinonimele sînt foarte supărătoare şi preluate uneori greşit în limba română. Ne întrebăm cu tîlc dacă un cardiac astfel clasat rămîne repetent în clasa a II-a sau a III-a. Clasă în engleză înseamnă şi grad şi studiu. Se ştie că bolile umane evoluează în stadii şi nu în clase. *Stadializarea* este făcută după *criteriul toleranţei la efort.*

Stadiul I. În această grupă intră bolnavul cu toleranţă *bună la efort mare fără dispnee la efort. Hemodinamic* nu au hipertensiune pulmonară venoasă cu toate că pre- sau postsarcina cresc în efort. Fac faţă prin mecanisme adaptative

Scanned with OKEN Scanner

temporare și de durată, fie tahicardie fie hipertrofia tonogenă a fibrei miocardice. Se recomandă cruțare și dispensarizare, iar la femei se permite o sarcină.

Stadiul II. Încadrează valvulopatiile cu *dispnee la efort mare. Hemodinamic* au hipertensiune pulmonară venoasă, H.A.S. sau H.V.S. Presarcina sau postsarcina în funcție de valvulopatie sînt crescute. *Episodic* valvulopatiile severe fac E.P.A. crize de angor sau sincopă de efort. Se indică cruțarea permanentă și la nevoie se adaugă golirea și tonifierea. În timp util se indică tratamentul chirurgical. Femeile cu valvulopatii moderate pot duce la bun sfîrșit o sarcină sub strictă supraveghere, dispensarizare.

Stadiul III cuprinde valvulopatiile cu *dispnee la efort moderat* corespunzător profesiei sau activității casnice. *Hemodinamic* pre- și postsarcină sînt crescute și miocardul dă semne de slăbiciune la efort moderat. La mitrali apare H.T.P. venoasă, arterială și H.V.D. Clinic prezintă semnele stazei pulmonare iar episodic fac E.P.A. Se recurge la tratament medical de cruțare, golire și tonifiere. Sînt dispensarizați și controlați la 3 luni sau pensionați temporar. Se discută la nevoie dacă este oportună comisurotomia.

Stadiul IV. Însumează valvulari cu *dispnee la eforturi mici* și care nu pot exercita profesia, respiră greu și în repaus. Hemodinamic, din cauza pre- sau postsarcinii, mecanismele de adaptare au cedat și prezintă insuficiență de pompă. P.V.C. (presiunea venoasă centrală) este crescută și bolnavii prezintă semnele insuficienței cardiace globale. Mulți bolnavi nu respectă tratamentul și se găsesc la a treia sau a patra decompensare a bolii de bază. Necesită tratament riguros de cruțare, tonifiere și golire. Sînt dispensarizați lunar și pensionați definitiv. Unii cardiologi discută chiar posibilitatea intervenției chirurgicale.

Stadiul V însumează valvulari cu *insuficiență cardiacă ireductibilă* sau parțial reductibilă care au *dispnee permanentă de repaus*, gîfîie și cînd vorbesc. Hemodinamic prezintă insuficiența miocardului de lucru și insuficiența marcată a pompei. Se *caută cu atenție factorii de risc potențial reversibili*, care trebuiesc corectați alături de mijloacele de cruțare, golire și tonifiere (vezi capitolul insuficiența cardiacă).

Scanned with OKEN Scanner

CARDIOPATIA ISCHEMICĂ

GENERALITĂȚI ȘI CLASIFICARE

Definiție

C.I. este o *noțiune clinică* introdusă de O.M.S. care grupează mai multe entități clinice, al căror substrat fizio-patologic comun este *ischemia coronariană* cu *reducerea perfuziei coronariene*, provocată de leziunea obstructivă aterosclerotică.

Anatomie patologică

Substratul anatomopatologic în formele dureroase este reprezentat de *placa de aterom* situată pe unu, două sau trei trunchiuri coronariene proximale, aproape de originea lor sau la mică distanță de origine și se întinde pe o lungime de 2—3 cm. *Facilitează tromboza și hemoragia* prin ruperea vaselor de sub placa care conține colesterol și calciu. Ca alte cauze rare, întîlnite în 3—5%, enumerăm: *coronarita luetică*, *angeita proliferativă* din poliarterita nodoasă, *trombozele* din poliglobulie, *microtrombozele* din cursul crizelor vaso-ocluzive care apar în siclemie și talasemie (angina și infarctul din anemia hemolitică a tinerilor). În formele nedureroase, substratul histologic este rezultatul procesului de *arterioscleroză difuză* a coronarelor distale (fig. 46).

Fig. 46. Rețeaua coronariană după injectare cu prepolimeri în cardiopatia ischemică. Se observă absența rețelei distale în zona antero-apicală.

Fiziopatologie

Substratul fiziopatologic este irigația deficitară a miocardului de lucru al ventriculului stîng care produce în timpul contracției cam 99% lucru mecanic de

Scanned with OKEN Scanner

presiune şi aproximativ 1% lucru mecanic pe acceleraţie. În efortul fizic, travaliul cardiac creşte şi apare dezechilibrul între aport şi necesităţi. În cursul metabolismului anaerob, apar metaboliţi care irită terminaţiile senzitive, vegetative şi declanşează durerea. Iradierea se explică prin teoria metamerică a lui Head. Ischemia de scurtă durată provoacă *angina de efort şi repaus*, ischemia de durată mai lungă determină *angorul instabil* (sindromul intermediar) iar suspendarea circulaţiei într-un ram coronarian duce la *necroza miocardului* şi apariţia infarctului miocardic acut (I.M.A.). Leziunile obstructive, parţiale sau totale au răsunet pe faza de repolarizare şi pe unda Q. În urma procesului de leziune şi necroză se eliberează mioglobina, enzimele GOT, CPK şi LDH care ajută la diagnosticul citoenzimatic al I.M.A.

Clasificarea O.M.S. în formă dureroasă şi nedureroasă este valabilă, deşi azi se tinde să se eticheteze cu acronismul C.I.C. (cardiopatie ischemică cronică) toate formele clinice. Considerăm că nu se poate trece peste formele clinice cu grade diferite de leziuni anatomice, perfuzie deficitară şi consecinţe terapeutice diferite.

În formele dureroase distingem : angorul de efort, angorul de repaus, angorul de efort şi repaus, angorul instabil, angorul nocturn şi I.M.A. sau I.M. recidivat.

În *formele nedureroase* descrise de experţii O.M.S. sînt incluse următoarele 3 entităţi clinice :

1. *C.I.C. cu tulburări de ritm şi conducere* (F.A., B.R.D., B.R.S., bloc fascicular, bloc A—V de gradul II sau III). Anatomo-patologic aceste forme au ca substrat un proces de arterioloscleroză difuză coronariană, interesînd ramurile distale ale coronarelor ;

2. *C.I.C. cu fenomene de insuficienţă cardiacă stîngă* sau *globală* întîlnită cel mai adesea în F.A. dar şi la vîrstnici pe cord cu tahicardie sinusală ;

3. *Stopul cardiac* care poate fi reversibil cu mijloacele de R.C., R.M. sau R.E., R.G.G. (reanimare chimică, mecanică, electrică şi respiratorie gură la gură).

Experţii O.M.S. au introdus noţiunea de C.I. eliminînd o serie de terminologii trecute şi neavenite cum au fost : insuficienţa coronariană acută şi cronică (noţiunea fiziopatologică), miocardoscleroza sau cord senil (termeni improprii), preinfarct şi iminenţa de infarct (echivalentul anginei instabile) sau miocardo-distrofii (dovedite a fi astăzi miocardopatii idiopatice, familiale, de sarcină) sau de miocardite cronice (termen depăşit, asemenea entităţi lipsind în practica curentă).

Totuşi faptul că unii autori încearcă să reducă toate formele clinice la denumirea comună de C.I.C. (cardiopatie ischemică cronică) compromite vederile ştiinţifice ale experţilor O.M.S., compromis ce poate avea consecinţe nefaste asupra bolnavului. Este grav să nu recunoşti un angor de efort, angor instabil de un I.M.A. sau să nu diferenţiezi formele nedureroase de cele dureroase. Ca argument capital este atitudinea terapeutică total diferită, cînd tratamentul poate fi aplicat diferenţiat în ambulator sau de urgenţă în spital.

ANGINA PECTORALĂ

Este forma comună, dureroasă a C.I.C. descrisă magistral de Heberden (1780), de Wenckebach (1870), J. Lenegre (1952). Leziunea anatomo-patologică este *placa de aterom* situată pe un trunchi coronar sau

Scanned with OKEN Scanner

chiar două, trei trunchiuri coronariene (artere proximale). Fiziopatologic are ca substrat ischemia miocardică care survine în *efort*, *repaus*, după *emoții*, cînd este accentuată și de *spasmul* pe coronarele distale indemne. Spasmul coronarian este astăzi dovedit prin probe farmacodinamice efectuate în timpul coronarografiei. Ischemia zonală de scurtă durată provoacă o *disfuncție ventriculară*, zona fiind *hipokinetică*, cu participarea *deficitară și asincronă* a miocardului de lucru în mecanica pompei cardiace (fig. 47).

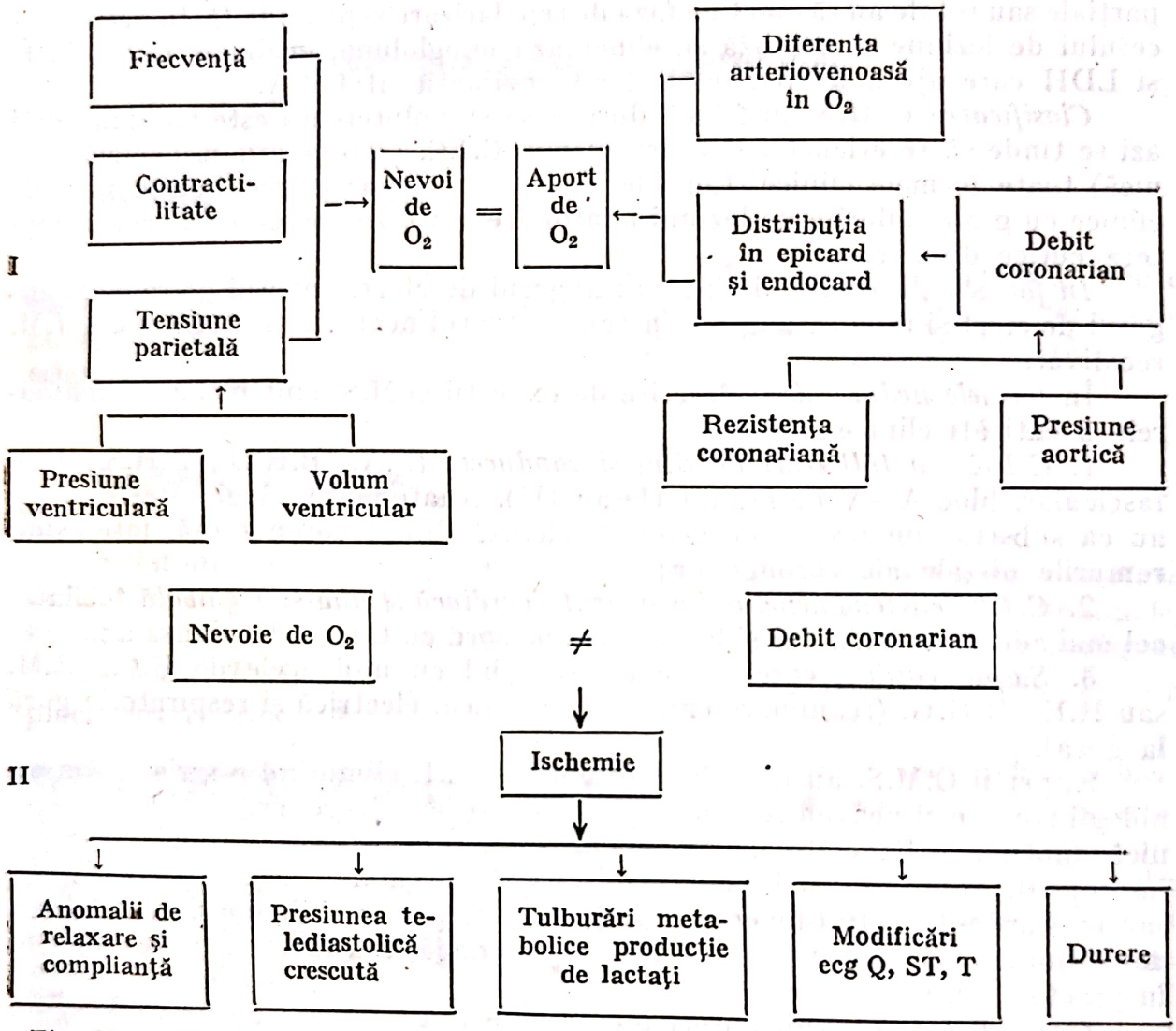

Fig. 47 — Circulația coronariană normală și manifestările provocate de ischemie (I și II) (după Godeanu și colab.).

Incidența maximală

C.I.C. ocupă locul I în privința mortalității și morbidității prin boli cardiovasculare. În această privință după date statistice din trecut, Doljul se află pe locul II iar județul Iași pe ultimul loc. *Grupele de risc* sînt *bărbații*, între 30—50 ani cu *predispoziție ereditară*, *hipertensiune*, *diabet*, *hiperlipemie*, *fumători*, *alcoolici sau persoane cu viață agitată*.

Egalizarea cu *femeile* are loc după *menopauză* dar numai în contextul acelorași factori de risc. Femeile în plină viață genitală fac foarte rar ateromatoză coronariană, avînd protecție din partea hormonilor ovarieni.

Scanned with OKEN Scanner

Cardiopatie ischemică : etiopatogenie, C.I. dureroasă, C.I. nedureroasă

CARDIOPATIE ISCHEMICĂ

ETIOPATOGENIE

C.I. — noţiune clinică introdusă de OMS care grupează mai multe entităţi clinice

- Substratul fiziopatologic este ischemia coronariană generată de :
  - — în forma dureroasă placa de aterom situată pe trunchiurile coronariene
  - — obstrucţia proximală provoacă diverse grade de ischemie trecătoare, de scurtă durată, durată mai lungă sau obstrucţie completă
  - — în formele nedureroase este rezultatul procesului de arterioloscleroză difuză a coronarelor distale
  - — condiţionează formele clinice

C.I. DUREROASĂ ANGINA PECTORALĂ

- Forme clinice — angor de repaus, efort, efort şi repaus, instabil şi nocturn
- Caractere temporale :
  - — durere localizată în zona supramamelonară stîngă sau în plin stern
  - — iradiere centrifugă în umăr, braţ, pe cubital sau ambele braţe
  - — iradiere atipică în gît, maxilare
  - — iradiere centripetă de la degete pe marginea cubitală spre umăr
  - — durată 3—5 minute sau 10—30 minute cu angor instabil
  - — declanşată de efort, stress, contact cu aer rece, dar apar şi în repaus sau somn
  - — durerea cedează la repaus sau nitroglicerină

C.I. NEDUREROASĂ

- Trei forme clinice :

1. C.I.N. cu tulburări de ritm şi conducere : extrasistole, F.A., bloc de ramură, bloc A-V
2. C.I.N. cu semne de insuficienţă cardiacă stîngă sau globală :
   - — semnele stazei pulmonare
   - — astm cardiac
   - — edem pulmonar, edem al membrelor hepatomegalie, jugulare turgescente
3. Stopul cardiac :
   - — bolnavul care îşi pierde cunoştinţa, fără puls, T.A. şi zgomote cardiace
   - — palid sau cianotic, livid la faţă şi gît
   - — fenomene Adams-Stokes-Morgagni

Scanned with OKEN Scanner

Tablou clinic

Durerea anginoasă îmbracă trăsăturile clinice (caractere temporale, frecvență, durată, factori declanșatori, răspuns terapeutic) care sînt tipice și atipice descrise la capitolul — „Bolnavul cardiovascular : durerea anginoasă".

Formele clinice sînt, după clasificarea experților O.M.S. și a cardiologilor europeni : angorul de efort, angorul de repaus, angorul de efort și repaus, angorul intricat, angorul instabil și angorul nocturn tip Printzmetal.

La această codificare trebuie să mai adăugăm clasificarea Federației Internaționale de Cardiologie din 1979 care distinge în cadrul anginei de efort trei forme clinice :

— *angorul de efort „de novo"* caracterizată prin dureri tipice care survin sub o lună de zile, la un bolnav anterior asimptomatic ; această denumire creează confuzii în practica medicală ;

— *angorul de efort agravat* tradus prin înrăutățirea bruscă a tabloului clinic, bolnavul prezentînd accese frecvente sau cu durată mai lungă ;

— *angorul stabil* este un angor de efort clasic în care durerea rămîne cu trăsături clinice și terapeutice neschimbate.

Menționăm că această clasificare complică lucrurile în practica medicală. În medicină problemele trebuiesc simplificate și nu complicate. De aceea considerăm că este mult mai logică clasificarea adoptată de experții O.M.S. și de Asociația Cardiologilor Europeni în angina de efort, de repaus, de efort și repaus și angina instabilă.

Angina de repaus apare spontan în condiții de odihnă, bolnavul fiind în stare de veghe sau de somn. Angina care apare în timpul somnului este numită angina Printzmetal.

Angina intricată în care suferințele extracoronariene joacă un rol declanșator sau agravant al durerii. Hernia hiatală, diverticulii esofagieni, ulcerul gastro-duodenal și litiaza biliară joacă rolul unor spine iritative în întreținerea și declanșarea angorului care trebuie dovedit clinic și ecg.

Amintim *angorul sincopal* care este o formă rară de angină urmată de sincope care apar după emoții sau efort. Poate fi diferențiată de alte sincope dacă bolnavul are trecut anginos sau este purtătorul unei stenoze aortice strînse sau miocardiopatii obstructive, unde durerea anginoasă de efort este urmată de sincopă.

Examenul fizic al cordului descoperă în timpul crizei dureroase sau după criză, fie relații normale fie date patologice. În acest ultim caz cordul are zgomotele asurzite, suflul telesistolic apical, uneori ritm de galop sau prezența unei S.A. sau M.O. și valori crescute ale T.A. dacă este hipertensiv.

Ecg-ul arată la 70% din bolnavi leziuni ischemice subepicardice sau subendocardice care constau în apariția unei T negative în D I, aVL, V_5, V_6 (ischemia de perete anterior, lateral sau anterolateral). Dacă unda T este negativă simetrică, ascuțită în D II, D III și aVF, ischemia interesează peretele inferior sau diafragmatic (după anglo-saxoni) numit postero-inferior după europeni. În angorul nocturn, de tip Printzmetal, durerea anginoasă apare noaptea cînd trezește bolnavul din somn sau cînd bolnavul se află în repaus. Ocazional, durerea poate apare în cursul probei de efort. Pe ecg apar supradenivelări ale segmentului ST și mai rar subdenivelarea ST-ului care este tipică pentru angina de efort. Acest aspect ecg este un alt motiv care pledează împotriva clasificării din 1979 (fig. 48).

Scanned with OKEN Scanner

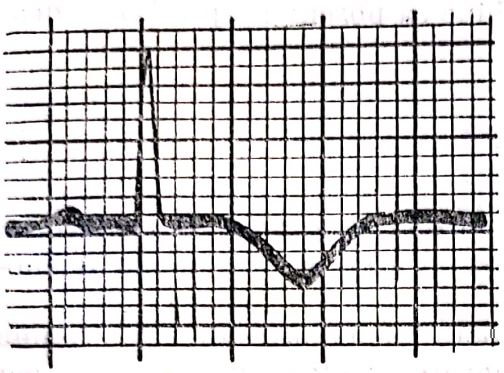

Fig. 48. Ischemie (după D. Dubin).



Fig. 49. A — Coronarografie ; stenoză coronariană stîngă (după Braunwald).

Manifestările electrice dispar spontan după încetarea durerii sau după administrarea de Nitroglicerină, Nifedipină sau Verapamil. Uneori în timpul accesului dureros pot să apară și variate tulburări de ritm și conducere care dispar o dată cu încetarea crizei anginoase.

În ischemia subendocardică, unda T este înaltă, simetrică, ascuțită și amplă, mai mare sau egală cu jumătate din unda R.

Diagnostic

Diagnosticul pozitiv de angor pectoral cu variantele sale se stabilește pe caracterele durerii tipice sau atipice, în contextul datelor clinice și ecg. Dacă semnele ecg lipsesc, se poate apela la proba de efort, unde pot apare subdenivelări de ST de 3—4 mm sau T negativ ischemic sau T pozitiv ischemic. O subdenivelare rapid ascendentă și scurtă a ST-ului constituie un răspuns normal. O subdenivelare orizontală de peste 3 mm sau o subdenivelare ascendentă cu pantă lentă, care durează peste 0,08 secunde de la punctul J la unda T, are semnificație patologică.

Ecografia poate arăta o zonă hipokinetică și modificări în grosimea pereților și diametrelor cavităților ventriculare, dar nu sînt semne de certitudine pentru C.I.C.

F.E. (fracția de ejecție) oferă date privind performanța pompei cardiace.

Angiografia coronariană decelează trunchiul sau trunchiurile stenozate și are valoare diagnostică certă. *Scintigrafia* nu este necesară și poate arăta zone de hipocaptare secundare ischemiei. Examenul radiologic poate descoperi calcifieri coronariene sau ale butonului aortic (vezi fig. 49).

Diagnosticul diferențial (vezi capitolul I.M.A.).

Evoluție și prognostic

Cu repaus, regim igieno-dietetic și tratament adecvat, durerile se pot rări, apar la intervale mari, sînt de scurtă durată și tolerabile. Se spune că angina se poate stabiliza. Alteori capătă o alură instabilă cu crize frecvente, repe-

Scanned with OKEN Scanner

tate sau duce la infarct ori moarte subită prin infarct, F.V. și sincopă cardio-respiratorie. Este valabil prognosticul dat de Gallavardin „coronarienii pot trăi de la cîteva zile pînă la 30 ani", evoluția fiind imprevizibilă de multe ori, deoarece ateroscleroza umană este o boală care în stadiul actual al cunoștințelor nu poate fi vindecată. Coronarianul trebuie să posede asupra lui totdeauna nitroglicerina cu acțiune rapidă și retard.

Tratament

Obiective, mijloace și conduită : Obiectivele urmăresc stabilizarea suferinței și reducerea posibilității de extindere a plăcii de aterom prin regim igieno-dietetic și medicație hipolipemiantă.

1. Să combatem ischemia și spasmul pe colaterale cu nitroglicerină rapidă și/sau retard evitînd totodată factorii declanșatori : efort, emoții, frig, aer rece, schimbările meteorologice. Pe vreme rea coronarianul se odihnește acasă.

2. Coronarianul trebuie să știe că tratamentul medicamentos este pentru tot restul vieții.

Mijloace terapeutice

1. Regimul igieno-dietetic înseamnă în primul rînd renunțarea la tutun, alcool, grăsimi animale, evitarea stress-ului și efortului fizic, digestiv și sexual. Deci, se asigură coronarianului cruțarea alimentară, toxică, fizică și psihică.

2. Medicamentele utilizate sînt : coronarodilatatoarele cu acțiune rapidă și îndelungată, beta-blocantele, inhibitorii de Ca și antiagregantele.

Conduita terapeutică se referă la *tratamentul atacului anginos și al bolii de fond.*

Atacul anginos este foarte bine influențat în angorul de efort și repaus cu 1—2 tablete de 0,5 mg nitroglicerină zdrobite în gură. Dacă se utilizează mai multe tablete pot provoca hipotensiune și lipotimie. Scade întoarcerea venoasă și reduc debitul cardiac eficace și debitul cerebral explicîndu-se astfel fenomenele nedorite induse de doze mari. La unii bolnavi provoacă cefalee care dispare în 2—3 zile. Pentru a preveni atacul anginos se poate lua nitroglicerină rapidă sau retard înainte de eforturi, ședințe grele, emoții, înaintea actului sexual.

Nitroglicerina retard — Izosorbid-dinitratul —, în doze de 10, 20, 40 80 mg se folosește în raport cu forma clinică, durata și frecvența durerilor anginoase. În mod obișnuit se dau 1—2 tablete de 10 sau 20 mg ca doză de întreținere, pentru prevenirea crizelor. Sînt situații cînd recurgem și la doze mari pentru combaterea durerii și rărirea acceselor anginoase.

Se poate folosi și Nitrodermul în aplicarea T.T.S. (sistem de tratament transdermic) în doză de 5 sau 10 mg pentru 12 ore. Se aplică pe pielea fără păr în regiunea sternală, pe braț sau pe coapsă.

Nitroglicerina rapidă sau în sistem T.T.S. ocolește ficatul fiind scutită de metabolizarea hepatică. Produce vasodilatație venoasă cu scăderea presarcinii și a travaliului cardiac, reduce nevoia de O_2. Se descriu și receptorii situați în endoteliul coronarian așa-numiții receptori pentru nitroglicerină, pe calea cărora se eliberează prostacicline vasodilatatoare și se inhibă acțiunea tromboxanului și a prostaglandinelor vasopresoare.

Tratament de fond

Pentru prevenirea crizelor anginoase vasoconstrictoare se folosesc beta blocante selective, neselective, inhibitori de Ca și nitroglicerina retard.

Scanned with OKEN Scanner

Angina pectorală : etiopatogenie, tablou clinic, tratament

ANGINA PECTORALĂ

ETIOPATOGENIE

- Cardiopatie *ischemică dureroasă* generată de obstrucția *prin placa de aterom* a coronarelor proximale *plns spvsm coronarian* distal
  - scăderea perfuziei coronare determină perturbări în bioenergetica miocardului
  - din metabolismul anaerob apar metaboliți care irită terminațiile senzitive-vegetative
  - ischemia de scurtă durată determină angor de efort și repaus
  - ischemia de lungă durată : angor instabil

TABLOU CLINIC

- Angorul de efort, de repaus, de efort și repaus, instabil, nocturn și intricat
  - angorul instabil cu două forme : de novo, agravat
  - angorul sincopal
- Trăsături clinice
  - durere constrictivă cu iradiere centrifugă tipică și atipică sau iradiere centripetă :
  - durata 3—5 minute
  - în angorul instabil durează 10 — 15 minute
  - cedează în 3—5 minute la repaus și nitroglicerină
  - cedează greu în angorul instabil
  - durere sobră sau însoțită de zgomote surde, sufluri sistolice apicale, în eșarfă și H.T.A.
  - Ecg — ischemie subepicardică sau subendocardică în angorul de efort care modifică unda T

TRATAMENT

- Obiective : stabilizarea plăcii de aterom, să combatem ischemia și spasmul pe colaterale, să evităm factorii de risc coronarian :
  - tratamentul este pentru tot restul vieții
- Mijloace terapeutice :
  - nitroglicerină rapidă și retard, betablocante, inhibitori de calciu
  - chirurgical — după coronarografie : angioplastie
  - de fond : controlul H.T.A. hiperlipemiei, diabetului
- Conduita terapeutică :
  - în angorul de efort și repaus : nitrați, betablocante ± Nifedipin
  - în angorul instabil : tratament de spital ca în infarctul de miocard

Scanned with OKEN Scanner

Beta blocantele neselective : Propranololul tablete de 10 și 40 mg de 2—3 ori/zi în funcție de răspuns și toleranță.

Beta-blocantele selective : Betaloc, Selectol, Tenormin se folosesc cîte 1—2 maxim 3 tablete/zi. Dozele variază cu preparatul. Contraindicațiile tratamentului cu betablocante sînt arătate la capitolul H.T.A.

Inhibitorii de Ca : Nifedipina (Adalat, Corinfar) în doză de 10—20 mg/zi, Verapamilul în doză de 80—120 mg/zi iar Diltiazemul 30—60 mg/zi. Verapamilul și Diltiazemul sînt eficiente însă în T.P.A. și H.T.A.

Antiagregantele : Dipiridamol (Persantin) 20 mg de 3 ori/zi. Curantylul sau Dipiridamolul de 75 mg, mai greu tolerabile în doze mari, se folosesc în doze mici, o jumătate de tabletă de 2—3 ori pe zi. *Aspirina* în doze mici, o jumătate de tabletă de 2—3 ori/zi. *Anturanul*, medicament antiagregant folosit în scop profilactic cu aceleași efecte ca Dipiridamolul și Aspirina. Doza este de 100—200 mg/zi. Produce ca și Aspirina iritația gastrică, ulcer și în plus diaree.

Dintre *coronarodilatatoarele* modeste cu acțiune miorelaxantă, amintim : Carbocromenul în doză de 150 mg de 3 ori/zi, Intensainul și Intercordinul în doze de 75 mg de 3 ori/zi.

Durata tratamentului este de luni și ani de zile, în cure discontinui, în funcție de toleranță și răspunsul la tratament.

Rezultatele tratamentului se apreciază pe date clinice, ecg și toleranța la efort. La un coronarian trebuie avut în vedere și tratamentul bolii de bază care înseamnă control al H.T.A., al lipemiei, al diabetului, al obezității prin regim igieno-dietetic și medicația patogenică respectivă.

INFARCTUL MIOCARDIC

Este o boală coronariană caracterizată prin necroza zonală a miocardului de lucru. Necroza zonală este secundară reducerii importante sau suspendării circulației coronariene prin tromboză sau hemoragie locală la nivelul plăcii de aterom.

Consecințele necrozei zonale sînt *hemodinamice și electrofiziologice*. Zona necrotică este o zonă akinetică, care tulbură contracția miocardului de lucru și ușurează instalarea insuficienței ventriculare acute. Zona necrotică este instabilă bioelectric și facilitează apariția focarelor ectopice care produc tulburări rapide de ritm cu urmări grave care duc la stop cardiac și moarte subită (extrasistole politope, T.P.A., T.P.V., torsadă de vîrfuri și T.P.V.). Necroza în zona septului angajează tulburările de conducere cum sînt blocuri A—V, blocurile de ramură și/sau blocurile fasciculare (vezi tulburări de ritm și conducere).

Tablou clinic

În practică ne întîlnim fie cu forma comună, necomplicată, fie cu formele complicate ale I.M.A.

În forma comună, în plină sănătate aparentă sau la un anginos cunoscut, apare o durere precordială tipică sau atipică. Durata este mai lungă de 10 mi-

Scanned with OKEN Scanner

nute, durînd de la cîteva ore pînă la 1—3 zile. Este greu suportabilă şi necesită nitroglicerină în perfuzie, Piafen sau Mialgin. Durerea este însoţită de nelinişte, agitaţie, teamă şi uneori bolnavul îşi freacă cu mîna zona dureroasă. Factorii de risc şi declanşatori sînt cei menţionaţi la capitolul — „Semiologia durerii coronariene" — (vezi capitolul „Bolnavul cardiovascular").

La examenul fizic al cordului, constatăm un cord normal ca volum, cu zgomote normale fără sufluri şi T.A. este normală. Alteori descoperim zgomote surde, tahicardice şi regulate, suflu telesistolic apical sau H.T.A. cu valori ridicate sistolo-diastolice.

În formele complicate apar tulburări de ritm şi conducere, semne de insuficienţă cardiacă stîngă, globală sau şoc cardiogen care întunecă prognosticul şi necesită supraveghere permanentă (monitorizare, în limbaj străin). Aceste complicaţii apar în primele 5—7 zile sau după 2—3 săptămîni de evoluţie.

1. *Tulburările de ritm şi conducere* sînt extrasistolele cuplate, polimorfe şi extrasistolele care cad pe unda R (fenomenul electric T supra R) sau tahicardii paroxistice supraventriculare ori ventriculare, bradicardia sinusală sau secundară unui bloc A—V, alteori B.R.S., B.R.D. şi/sau blocuri fasciculare anterioare sau posterioare.

2. *Insuficienţa ventriculară stîngă* este tradusă clinic prin galop sau edem pulmonar acut. Uneori apar semne de insuficienţă cardiacă globală, care se instalează în curs de cîteva zile.

3. *Şocul cardiogen* cînd bolnavul se află în colaps, cu puls slab filiform, T.A. cu maxima sub 80—90 mmHg, cu cianoza buzelor şi unghiilor. Datorită hipoxiei cerebrale este apatic, adinamic, somnolent sau incoerent.

4. *Sincopa* I.M.A. poate debuta sincopal sau sincopa cardiacă apare ca o complicaţie a tulburărilor rapide de ritm ventricular sau a blocului A—V.

5. *Pericardita fibrinoasă* survine în infarctul anterior întins sau localizat postero-septal. Frecătura se aude mezocardiac, în zona apendicelui xifoid deoarece necroza interesează zona subepicardică şi determină apariţia exsudatului fibrinos.

6. *Ruptura de pilieri sau sept* este una din complicaţiile imediate ale I.M.A. Bolnavul prezintă o durere vie precordială însoţită de tahicardie şi apariţia unui suflu holosistolic, apical sau mezocardic în spiţa de roată. Semnele alarmante sînt cele care anunţă instalarea rapidă a unei insuficienţe cardiace globale tradusă prin dispnee cu ortopnee, raluri de stază la bazele pulmonare şi hepatomegalie dureroasă. Insuficienţa cardiacă este ireductibilă fără intervenţie chirurgicală într-un serviciu de chirurgie cardiovasculară.

7. *Ruptura de perete ventricular* urmată de hemopericard este gravă şi duce la moarte prin stop cardiac şi colaps.

8. *Embolia pulmonară* este o altă complicaţie determinată în a II-a, a III-a săptămînă de la apariţia silenţioasă a unei flebite profunde. Apare la bolnavii care sînt imobilizaţi la pat, nu li se face masaj al membrelor inferioare cu mişcări pasive şi apoi active şi bine dirijate de către o persoană calificată. Rar embolia pulmonară poate să provină din ventriculul drept în caz de I.M.A. transmural al acestei cavităţi.

9. *Complicaţiile tardive* care apar după luni sau un an de zile de la instalarea I.M.A. sînt :

— *Sindromul postinfarct* (sindromul Dressler), caracterizat prin umăr dureros (sindrom neuroalgodistrofic de umăr şi mînă) şi exsudat pleuropericardic, avînd patogenie autoimună, dovedită de prezenţa anticorpilor antimiocard ;

— *Anevrismul peretelui ventricular* stîng descoperit ecografic şi radiologic ;

Scanned with OKEN Scanner

— *Reinfarctizarea* prin apariția unui nou infarct (unii bolnavi fac 2—3 infarcte miocardice) cu tablou clinic, enzimatic și ecg caracteristic ;

— *Reapariția crizelor de angor pectoral* de efort, repaus sau la efort și repaus ;

— *Insuficiența cardiacă globală* și *stopul cardiac* care pot duce la moarte subită.

Formele clinice particulare descrise de autori sînt în număr de două :

1. *Forma epigastralgică* descrisă de Houchard și Străjescu de la Chișinău. Debutul este cu durere vie epigastrică, însoțite de grețuri și vărsături, sensibilitate sau apărare reflexă în zona epigastrică. Tahicardia, vărsăturile și apărarea musculară pot mima fie ulcerul perforat, fie pancreatita acută. În aceste situații, prezența tahicardiei ne obligă, la un bolnav cu sau fără risc coronar să facem ecg.

2. *Forma nedureroasă* cînd bolnavul prezintă astenie, oboseală, fatigabilitate și dispnee progresivă de efort. Vine pe picioare la consult. La un asemenea bolnav, ecg-ul arată semne de necroză, leziune și ischemie prezente în anumite derivații.

Evoluție și prognostic

I.M.A. poate evolua spre vindecare cu dispariția sau persistența îndelungată a unor semne ecg. La unii persistă unda Q sechelară de necroză, la alții unda T negativă iar la un mic procent persistă așa-numitul aspect „înghețat" cu unda Q și ST supradenivelat. La un alt grup apar complicațiile tardive amintite mai sus.

Prognosticul este rezervat, deoarece 75% mor în primii 5 ani, 15% supraviețuiesc pînă la 10 ani și numai 10% peste 15 ani. Moartea apare de cele mai multe ori subit.

Diagnostic pozitiv

Se bazează pe datele clinice, ecg (care pot lipsi uneori) și biologice.

— *Semnele de citonecroză* miocardică sînt relevate în primele 72 ore de dozarea mioglobinei, G.O.T. și C.P.K. care ne arată valori crescute. După 72 ore L.D.H. crește, fracțiunile 1 și 2 rămînînd crescute în primele 7 zile. *Glicemia* crește trecător sub efectul secreției crescute de *catecoli și glucagon ;*

— *Semnele ecg* sînt reprezentate în infarctul transmural de unda Q de necroză, ST supradenivelat ca expresie a leziunii și unda T negativă de ischemie. Aceste semne ecg au o evoluție caracteristică în raport cu procesul de vindecare printr-o mică cicatrice fibroasă. În primele ore este tipică unda Pardee cu ST mult supradenivelat. Apoi apare unda Q, ST coboară și T devine negativ. Pe măsură ce ST devine izoelectric, rămîne sau dispare unda Q iar T rămîne negativ sau devine pozitiv simetric.

Este plastică expresia lui Enrico Cabrera care spune că biocurenții patologici din I.M.A. subepicardic trag de Q, care se adîncește, împing ST-ul care se supradenivelează și trag de T, care devine negativ. În I.M.A. subendocardică coboară ST-ul, ridică și ascunde T-ul (T înalt ascuțit, simetric) (fig. 50, 51).

Scanned with OKEN Scanner



Fig. 50. Unda Q infarct (după D. Dubin).

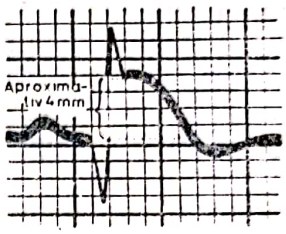

Fig. 51. Supradenivelare ST (după D. Dubin).

— *Semnele electrice* sînt directe și indirecte și permit să precizăm localizarea topografică a infarctului. Semnele directe coexistă uneori cu semnele indirecte, inversate (în oglindă) în funcție de peretele interesat (vezi „Electrocardiografie teoretică și practică", autor C. Dudea).

În infarctul anterior, semnele directe, Q de necroză, ST supradenivelat și T negativ sînt prezente în V_1, V_2, V_3 eventual în D I și aVL. Întotdeauna supradenivelarea ST-ului și Q de necroză în V_1, V_2 înseamnă infarct anterior. Imaginea în oglindă adică subdenivelarea ST și unda R înaltă în V_1, V_2 înseamnă infarct posterior, adesea neglijat în practică (fig. 52).

În infarctul anterior întins și antero-septal apar semne directe în V_1, V_2, V_3 și chiar V_4. Dacă se prinde și septul apar semne directe în și D II, D III și aVF (v. fig. 53).

În infarctul lateral observăm semne directe în DI, aVL, V_5, V_6 (fig. 54).

I.M.A. postero-inferior numit inferior sau diafragmatic de anglo-saxoni. Semnele directe sînt prezente în DII, DIII, aVF iar imaginile inversate pot să apară în V_1, V_2 (fig. 55).

I.M.A. posterior numit posterior pur de anglo-saxoni, imaginile tipice apar numai în V_1, V_2, fiind traduse prin subdenivelări de peste 3 mm ale ST-ului, deci, imagini inversate, în oglindă în comparație cu infarctul anterior limitat, arătat mai sus (fig. 56 A, 56 B, 56 C).

În infarctul septal profund (infarct în H) există imagini directe în V_1, V_2, V_3 ; DII, DIII și aVF și adesea se confundă cu cel antero-septal (fig. 57 — Imagini topografice de ansamblu).

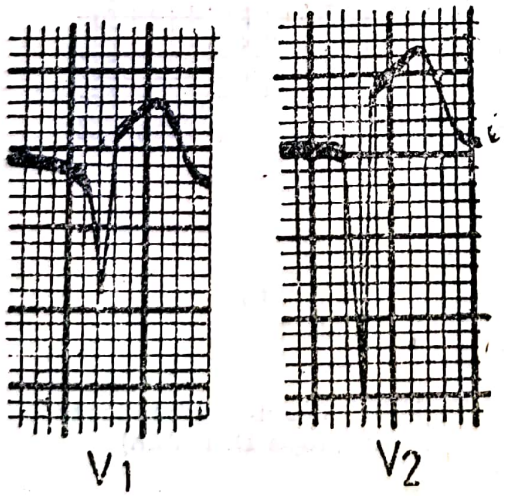

Fig. 52. Infarct anterior recent (după D. Dubin).

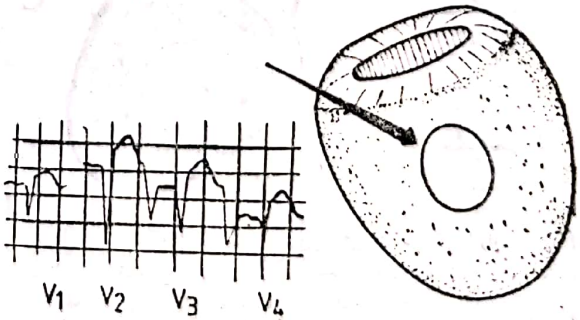

Fig. 53. Infarct anterior (după D. Dubin).

Infarctul subendocardic (sau infarctul fără Q). Este un infarct care nu interesează întreg peretele ventricular stîng, este localizat subendocardic și va determina subdenivelarea segmentului ST după aceleași reguli topografice. Desigur, bolnavul trebuie să prezinte pe plan biologic, testele enzimatice pozitive. Diagnosticul diferențial se face cu subdenivelarea indusă de digitală (care este de regulă în „covată") sau cu denivelarea care apare la proba de efort și confirmă angina pectorală (fig. 58).

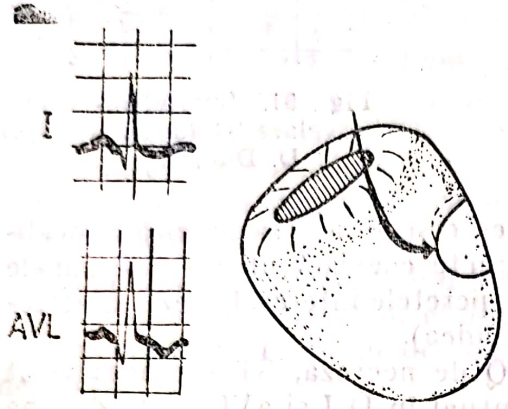

Fig. 54. Infarct lateral (după D. Dubin).

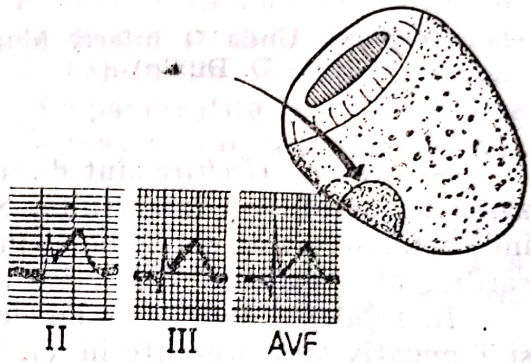

Fig. 55. Infarct inferior (după D. Dubin).

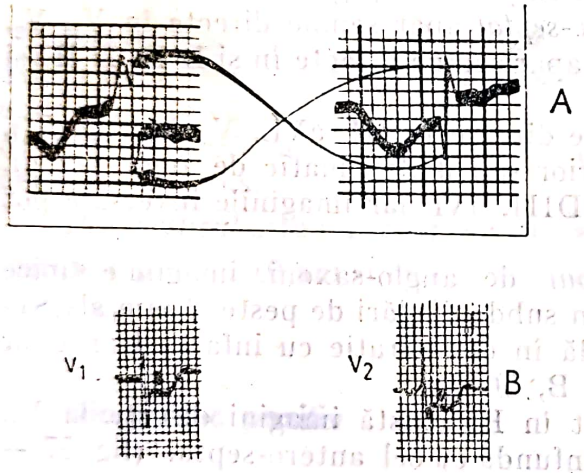

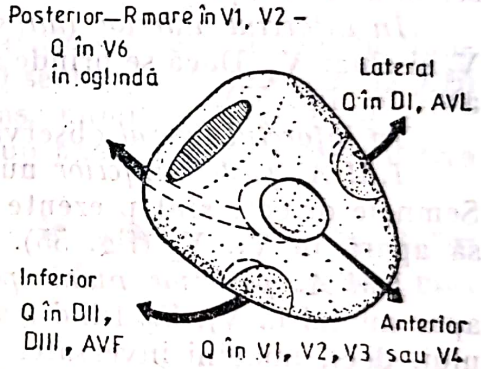

Fig. 57. Localizarea topografică a infarctelor (după D. Dubin).

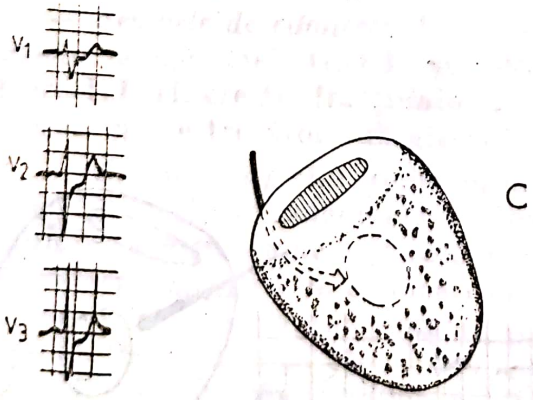

Fig. 56. A — stînga — infarct anterior; dreapta — infarct posterior; derivația V_1 sau derivația V_2 (după D. Dubin); B — infarct posterior acut (după D. Dubin); C — infarct posterior acut (după D. Dubin).

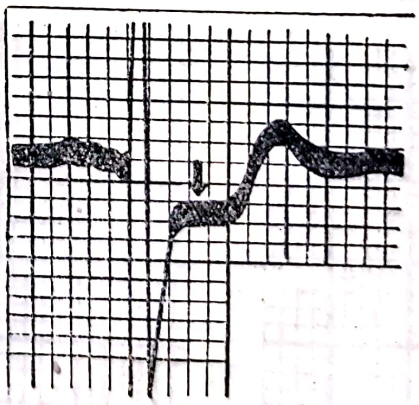

Fig. 58. Infarctul subendocardic (după D. Dubin).

Scanned with OKEN Scanner

Infarctul miocardic acut : etiopatogenie, tablou clinic, aspecte ecg

INFARCTUL MIOCARDIC ACUT

ETIOPATOGENIE

- Obstrucție coronariană prin tromboză sau hemoragie urmată de necroză zonală a miocardului :
  - necroza zonală este hipo- sau akinetică hemodinamic nu participă la contracție
  - zona ischemo-lezională este instabilă electrofiziologic și generează grave tulburări de ritm și conducere :
  - extrasistole politope, T.P.V., F.A., torsadă de vîrfuri
  - bloc A-V, blocuri de ramură dreaptă sau stîngă, blocuri fasciculare

TABLOU CLINIC

- Forma comună necomplicată :
  - durere precordială tipică sau atipică ;
  - durata lungă zeci de minute, ore, rar 2—3 zile ;
  - durerea calmată de perfuzie cu nitroglicerină, Piafen, Mialgin
- Forme complicate cu :
  - tulburări de ritm și conducere
  - insuficiență ventriculară : stîngă sau globală
  - șoc cardiogen sau sincopă
  - pericardita fibrinoasă
  - ruptură de pilieri, sept și perete ventricular
- Forme particulare

ASPECTE E.C.G.

- Semne ecg directe în IMA subepicardic :
  - Q de necroză, ST supradenivelat și T negativ
- Semne indirecte în oglindă în derivațiile care nu culeg din fața peretelui lezat
- Forme topografice cu semne directe subepicardice :
  - infarct anterior V_1, V_2, V_3
  - infarct anterior septal de la V_1 la V_4 și DII, DIII, aVF
  - infarct lateral D_1, aVL, V_5, V_6
  - infarct posteroinferior sau diafragmatic — DII, DIII, aVF
  - infarct posterior pur, T subdenivelat în V_1, V_2
  - IMA subendocardic non Q-tradus prin ST subdenivelat în raport cu peretele lezat
- Fenomenele ecg evoluează în V stadii în timp de 4—6—12 săptămîni

Scanned with OKEN Scanner

În evoluția aspectelor ecg din I.M.A. subepicardic se descriu 4 stadii, după cum urmează :

— *Stadiul inițial*, supraacut surprins destul de rar în primele ore de la debut, caracterizat prin modificări fugace de tip ischemo-lezional. În I.M.A. subepicardic unda T este nagativă iar segmentul ST ușor supradenivelat în imaginile directe. În următoarele ore segmentul ST se supradenivelează și înglobează unda T luînd aspectul de undă în dom caracteristică stadiului II. Aceste aspecte pot fi bine urmărite prin metoda Holter.

— *Stadiul II acut sau precoce*, ecg întîlnit cel mai adesea în practică, dominat de efectele lezionale, traduse prin unda în dom descrisă de Pardee. Segmentul ST este supradenivelat, peste 1 cm, pornește aproape din vîrful pantei ascendente a undei R. Unda T este înglobată în ST. Poate fi însoțită sau nu de unda Q de necroză. Se descoperă ecg în primele 24 de ore.

— *Stadiul III sau intermediar*, prezent pe ecg după 36 ore, persistă 7—10 zile. Se caracterizează ecg prin prezența semnelor de necroză, leziune și ischemie. Se constată prezența undei Q de necroză, în vreme ce segmentul ST, încă supradenivelat, coboară treptat spre linia izoelectrică iar unda T devine negativă și simetrică. În imaginile indirecte aspectele sînt inversate. Dacă supradenivelarea segmentului ST persistă trebuie să ne gîndim la o complicație și se recomandă examen ecografic pentru a surprinde un anevrism de perete ventricular.

— *Stadiul IV sau tardiv* apare după 7—10 zile și durează uneori între 1 lună pînă la 3 luni de zile. Unda Q de necroză persistă sau scade ca durată și amplitudine. ST este izoelectric sau ușor subdenivelat cu 1—2 mm. Unda T este negativă simetrică în imaginile directe și pozitiv simetrică în imaginile indirecte. Treptat unda T scade ca durată și amplitudine pe măsură ce zona de necroză se cicatrizează.

— *Stadiul V de cicatrizare*, de infarct sechelar se constituie după 6—12 săptămîni. Unda Q rămîne staționară, se reduce ca amplitudine și durată, sau dispare. ST-ul este izoelectric iar unda negativă și simetrică în imaginile directe, pozitivă și simetrică în imaginile în oglindă, scade în amplitudine. Uneori toate semnele I.M.A. pot retroceda complet, ecg-ul avînd aspect normal.

Diagnostic diferențial

Se face cu numeroase afecțiuni, din care amintim în ordinea importanței :

1. *Angina instabilă și angina Prinzmetal* ale căror caractere clinice și ecg au fost arătate, iar testele enzimatice și dozarea mioglobinei arată valori normale.

2. *Afecțiuni pleuro-pulmonare* (pleurite uscate, pleuro-pericardite, pleurezie, pneumonii, pneumotorax și infarctul pulmonar — vezi capitolul „durerea toracică").

3. *Afecțiuni pericardice :* pericarditele virale, pericardita tbc și pericarditele din bolile de colagen (vezi capitolul respectiv) ;

4. *Afecțiuni subdiafragmatice :* ulcer duodenal perforat, pancreatită acută, colică biliară (vezi capitolul „durerea abdominală") ;

5. Afecțiuni ale peretelui toracic și coloanei vertebrale : mialgia, pleurodinia, sindrom Tietze, spondiloza toracală cu nevralgie intercostală, zona zoster (vezi capitolul „durerea toracică" și „durerea în extremități").

Scanned with OKEN Scanner

Tratament

În principiu este un tratament care se aplică în serviciile de asistență coronariană, în clinicile medicale și nu este numai apanajul cardiologilor. Se recomandă ca bolnavul să fie transportat cu o salvare dotată cu mijloace de asistență coronariană.

I.M.A. reprezintă o *mare urgență* deoarece zona necrotică *este instabilă hemodinamic și bioelectric*. Expune în orice clipă la tulburări de ritm și conducere, la insuficiența cardiacă, șoc cardiogen și sincopă, complicații care pun în pericol viața bolnavului.

Tratamentul de urgență urmărește limitarea trombozei, a zonei necrotice, ameliorarea circulației coronariene și revascularizarea zonei, combaterea durerii, prevenirea și stăpînirea complicațiilor imediate și tardive.

Mijloacele de tratament sînt oarecum diferite în I.M.A. complicat și în I.M.A. necomplicat. La dispoziție avem repausul la pat, masajul membrelor inferioare, antialgice pentru calmarea durerii (Piafen, Mialgin), anticoagulante sau trombolitice, coronarodilatatoare, xilină și tonicardiace. Se practică la nevoie și R.C., R.M., R.E., R.G.G., metode care trebuie cunoscute de orice medic.

Conduita terapeutică : În infarctul necomplicat ca și în angorul instabil și Printzmetal se recomandă :

1. Repaus la pat 3—7 zile, asigurînd masajul și mobilizarea membrelor inferioare, apoi repaus relativ permițînd odihnă în fotoliu, mici plimbări în cameră. După anglo-saxoni în prima săptămînă, plimbare în casă, în a doua plimbare în casă și grădină, în a treia săptămînă se adaugă chiar 0,5 km/zi, în a patra pînă la 1 km/zi iar după 4—5 săptămîni poate relua ocupația. Noi acordăm un concediu medical pînă la 90 zile, plimbare progresivă și recreativă și evitarea factorilor de risc.

2. *Regimul igieno-dietetic* este lacto-făinos-zaharat, evitînd mesele copioase, constipația și efortul mare la defecație.

3. *Pentru calmarea durerii și sedarea bolnavului* se apelează la Piafen, Mialgin (o fiolă), Nitrazepam, Diazepam (1 tabletă) seara la culcare.

Conduita terapeutică. Se începe imediat tratamentul anticoagulant cu *Heparină și Trombostop.* Heparina în doză de 5 000 U.I. la 4—6 ore, iar de la a treia doză de Heparină se introduce Trombostopul. Se continuă cu ambele anticoagulante 4—5 zile, după care se întrerupe Heparina și se continuă cu Trombostopul. Se evită astfel șocurile de hipercoagulare (efectul rebaund) deoarece Heparina acționează rapid, inhibînd trombina pentru 4—6 ore iar Trombostopul acționează lent și este eficace după 4—5 zile, timp în care a reușit să deprime sinteza de protrombină. Cu Trombostopul se continuă timp de 3—6 luni, sub controlul indicelui de protrombină care trebuie menținut la 30%.

În secțiile de asistență coronariană, I.M.A. surprins în primele 2—3 ore se tratează cu trombolitice de tipul strepto- sau urokinazei, date în perfuzie.

Pentru prevenirea aritmiilor letale se administrează xilina 1% *in bolus* în perfuzie lentă timp de 7—10 zile cîte 10—20 mg/zi.

În concluzie, în orice I.M. necomplicat se indică repaus la pat 7 zile, calmarea durerii și administrarea de anticoagulante și xilină. Dacă durerea nu cedează la antialgice se recurge la nitroglicerină în perfuzie sau la nitroglicerină retard, în doze de 10—20 mg de 2 ori pe zi. Bolnavul trebuie să aibă o T.A. normală, deoarece în caz de hipotensiune scade presiunea de umplere avînd efecte nedorite (ameteli, lipotimii, sincope în ortostatism).

Scanned with OKEN Scanner

I.M.A. complicat beneficiază de repaus prelungit la pat pînă la 3—6 săptămîni cu reluarea treptată a activității fizice după 3—6 săptămîni. La medicația de bază a unui I.M.A. se adaugă tonicardiace, diuretice și mijloace de resuscitare.

Tulburările de ritm rapid se tratează diferențial. Verapamilul injectabil este eficace în T.P.S.V. iar xilina este folosită în perfuzie în caz de T.P.V. La nevoie putem apela la medicamente mai noi, Mexitil, Tocainamidă și pentru extrasistolele politope, în salve și în cele care cad pe unda R (T supra R) la xilină, se preferă antiaritmicele din grupa I B sau I C.

După locul principal de acțiune asupra inimii, antiaritmicele se împart în :

— Medicamentele cu acțiune *asupra nodulului sinusal* și atrioventricular : Verapamil, Diltiazen, Digoxin și beta-blocante ;

— Antiaritmicele cu acțiune *asupra ventriculelor :* Xilină (Lidocaină), Mexitil, Tocainamidă, Propafenonă, Fenitoină ;

— Medicamentele cu acțiune *asupra atriilor, căilor de conducere rapidă* atrioventriculară (Kent, James, Mahaim), asupra ventriculelor sînt : Chinidină, Dizopiramidă, Amiodaronă, Flecainamidă, Procainamidă și Fenitoină.

Insuficiența cardiacă acută, stîngă sau *globală* beneficiază de diuretice, tonicardiace i.v respectînd principiul golirii și tonifierii pompei ventriculare iar la nevoie se adaugă medicație vasodilatatoare, arteriovenoasă (vezi insuficiența cardiacă și E.P.A.).

Șocul cardiac, cu semne de colaps la un I.M.A., constituie o mare urgență pentru combaterea căreia se recurge la O_2, perfuzie de glucoză 5% cu 1—2 fiole de Dobutamidă asociat la nevoie cu H.H.C. 100—300 mg și alte măsuri de resuscitare.

Ruptura de pilieri și sept care duce la insuficiență cardiacă rapid ireductibilă are la dispoziție tratamentul de urgență cu balonul de contrapulsie urmat de intervenție chirurgicală. Se introduce pe cale femurală un cateter prevăzut cu balon în aorta toracică prin cîrja aortică pînă în porțiunea ascendentată a crosei. În timpul diastolei, balonul se umflă și în sistolă se dezumflă. Prin distensia balonului în timpul diastolei crește presiunea în aortă și se asigură o perfuzie coronariană adecvată. Se administrează concomitent diuretice, tonicardiace. Tratamentul salutar este intervenția chirurgicală cînd starea hemodinamică a bolnavului prin terapia menționată a fost ameliorată și constă în sutura septului perforat sau a rupturii de pilier.

Reabilitarea bolnavului se poate face în sanatoriul Covasna după 6—8 luni de la accidentul coronarian acut. De reținut că bolnavul rămîne un coronarian, care trebuie să respecte toată viața reguli de igienă, tratament prelungit cu nitroglicerină retard și/sau Propranolol, Nifedipină și Dipiridamol.

Tratamentul chirurgical, angioplastia prin „by — pase" coronarian, necesită indicații speciale, tratamentul fiind în curs de evaluare a rezultatelor în timp.

CARDIOPATIA ISCHEMICĂ NEDUREROASĂ

Cardiopatia ischemică nedureroasă (C.I.N.) este suferința coronariană cronică caracterizată anatomo-patologic printr-un proces de arterioloscleroză difuză sau localizată pe arterele coronare distale (de calibru mic). Este numită destul de corect de unii autori miocardopatie coronariană.

Scanned with OKEN Scanner

Infarctul miocardic : etiopatogenie, tablou clinic, tratament

INFARCTUL MIOCARDIC

ETIOPATOGENIE

- I.M.A. = necroză zonală a miocardului de lucru, secundară suspendării perfuziei coronare prin tromboză sau hemoragie la nivelul plăcii de aterom :
  - zona de necroză, leziune şi ischemie este instabilă bioelectric
  - predispune la tulburări de ritm şi conducere
  - este diskinetică sau akinetică electromecanic şi predispune la insuficienţă ventriculară stîngă, globală, stop cardiac
- Electric necroza se traduce prin apariţia undei Q :
  - leziune, supradenivelare de ST, ischemie, T negativ
  - imaginile directe (lezional necrotic) apar în derivaţiile care culeg biocurenţi din peretele lezat
  - imaginile în oglindă apar în peretele opus
  - fenomenele electrice evoluează în 4 faze

TABLOU CLINIC

- În forma comună, necomplicată, durere anginoasă tipică, cu durată lungă, nu cedează la nitroglicerină, însoţită de nenişte, teamă
- La examen fizic se constată :
  - cord normal fără sufluri cu T A. normală
  - cord cu zgomote surde, tahicardie, suflu sistolic apical H.T.A.
- În formele complicate apar :
  - tulburări de ritm şi conducere
  - insuficienţă ventriculară stîngă
  - şoc cardiogen, stop cardiac
  - pericardită fibrinoasă
  - ruptură de pilieri sau sept
  - ruptură de perete ventricular
  - embolie pulmonară
- Complicaţii tardive :
  - reinfarctizare
  - crize de angor pectoral
  - insuficienţă cardiacă globală

TRATAMENT

- Obiective : mare urgenţă tratată în serviciul de asistenţă coronariană :
  - urmăreşte limitarea trombozei, a zonei necrotice şi reperfuzia şi revascularizarea zonei
  - stăpînirea complicaţiilor
  - obţinerea unei cicatrici minime
- Mijloace terapeutice :
  - repaus la pat, calmante, oxigen, antialgice, fibrinolitice, anticoagulante, antiaritmice, tonicardiace
- Conduita în IMA necomplicat :
  - repaus, oxigen, Piafen, Mialgin, Heparină, Trombostop, la nevoie nitroglicerină în perfuzie
  - în primele 2—3 ore tratament trombolitic
- Conduita în I.M.A. complicat — antiaritmice, diuretice, tonicardiace, vasodilatatoare periferice venoase şi arteriale
  - ruptura de sept şi pilieri-balon de contrapulsie urmat de intervenţie chirurgicală

Scanned with OKEN Scanner

Etiologie

Etiologia este cea atribuită aterosclerozei umane unde factorii de risc coronarian joacă un rol important, dar nu știm de ce aceste aspecte anatomo-patologice sînt similare cu cele întîlnite în stadiul III al H.T.A.

Tablou clinic

Clinic C.I.N îmbracă după experții O M.S. trei forme clinice :

1. *Forma cu tulburări de ritm și conducere.* Unii bolnavi prezintă F.A. alții extrasistole ventriculare de diferite feluri. Subiectiv bolnavii acuză palpitații dar F.A. cronică este de regulă bine tolerată. Numai în F.A. instalată rapid și paroxistic apar palpitații, dispnee de repaus, de efort și ortopnee. Examenul fizic descoperă aritmia completă cu deficit de puls, extrasistolele sistematizate sau nesistematizate.

Tulburările de conducere des întîlnite sînt B.R.S. și B.R.D. traduse la examenul fizic printr-o eventuală dedublare de zgomot II, la apex și respectiv la baza inimii și confirmate numai de ecg.

2. *Forma cu insuficiență cardiacă* stîngă sau globală (I.C.S., I.C.G.). Subiectiv bolnavii prezintă dispnee paroxistică sau dispnee progresivă de efort. Examenul fizic descoperă un cord mare cu zgomote asurzite, tahicardie regulată sau F.A. Uneori se percepe un suflu telesistolic apical, care dispare la tratament tonicardiac. La plămîn se constată raluri de stază și dacă se instalează insuficiența globală, descoperim jugulare turgescente, hepatomegalie și edem la membrele inferioare. În astmul cardiac și edemul pulmonar apar semnele de inundație bronhoalveolară cu transsudat plasmatic care determină raluri subcrepitante cu caracter de flux și reflux.

3. *Stopul cardiac* îmbracă tabloul sincopei cardiace (vezi capitolul „Bolnavul cu pierdere de cunoștință" — Vol. III).

Diagnostic pozitiv

Diagnosticul pozitiv se sprijină pe semnele subiective de I.C.S. sau I.C.G., recunoașterea tulburărilor de ritm atît clinic cît și ecg iar a tulburărilor de conducere confirmate numai pe date ecg. Toate aceste simptome se întîlnesc la un bărbat trecut de 50 ani sau la o femeie la menopauză, trecută de 55 ani. Factorii de risc coronarian trebuie căutați și luați în considerație. Sincopele declanșate de efort, de emoții sau apărute spontan la un om peste 60 ani și fără semne biologice și ecg de infarct pot pleda pentru o miocardopatie coronariană. Diagnosticul diferențial se face cu un A.T.I (accident tranzitor ischemic).

Evoluție și prognostic

Pe acest fond pot apărea forme dureroase situație în care placa de aterom situată pe coronarele proximale își spune cuvîntul. Poate evolua spre infarct, insuficiență cardiacă congestivă sau moarte subită.

Prognosticul este rezervat și adecvat bolii coronariene cronice.

Diagnosticul diferențial se face cu miocardopatiile de alte cauze, cu angina pectorală, cu stările sincopale vagale posturale cerebrale și din stenoza aortică.

Scanned with OKEN Scanner

Tratament

Tratamentul respectă cele trei principii rezervate bolilor cardiace : *cruțare*, *golire* și *tonifiere* la care asociem tratamentul de fond al aterosclerozei umane (dacă se poate vorbi cu adevărat de un tratament al acestei de temut suferințe umane — vezi capitol „ateroscleroza").

Principiul cruțării fizice, psihice, alimentare și toxice se referă la evitarea efortului fizic, emoției, hranei bogate în sare, grăsimi, condimente, renunțare la tutun, alcool, cafea. Aceste reguli sînt valabile pentru orice cardiac.

Principiul golirii. Constă în eliminarea surplusului de apă și sare care crește volemia și presarcina cordului. Utilizăm în scopul golirii diuretice tiazidice sau de tip Furantril. Se dau în raport cu situația clinică, fie Furantril oral, fie Furosemid injectabil.

Principiul tonifierii, al digitalizării lente sau rapide, apelează la Digoxin sau Lanatosid C tablete de 0,25 mg după schema digitalizării lente (vezi capitol „Insuficiența cardiacă").

Tratamentul de fond al aterosclerozei umane implică antiagregante, hipolipemiante, coronarodilatatoare de tip Izoket retard.

Măsuri speciale. În formele cu bloc A—V cu ritm bradicardic convenabil fără simptome supărătoare (ameți, lipotimie, sincopă), nu recurgem decît la supravegherea bolnavului și la măsuri igieno-dietetice. Dacă pompa este eficace putem da Atropină în mod discontinuu pentru a ridica alura ventriculară. Dacă bolnavul face lipotimii sau sincope, se recurge la implant de „pace maker". În starea sincopală se aplică metodele de resuscitare cardiacă cunoscute.

Scanned with OKEN Scanner

ENDOCARDITELE INFECȚIOASE

Sînt boli infecțioase ale endocardului cauzate de diferite microorganisme cum sînt bacteriile (rickettsiile, mycoplasmele) și rar, de virusuri sau de fungi. Microorganismele provoacă fie *endocardite acute* (E.A.), fie *endocardite lente* (E.L.), în raport cu virulența lor și capacitatea de apărare a gazdei.

Agenții microbieni sînt în ordinea frecvenței streptococul viridans, streptococii din grupul B, enterococul, stafilococul alb și auriu și bacilii gram negativi (atît anaerobi cît și aerobi de tip *coli, proteus, klebsiella* și *pseudomonas).* În ultimii ani în etiologia unor forme severe de endocardită, grefate pe valvule protezate sînt paraziții micotici — *candida* și *aspergilus.* În 75% din cazuri etiologia este dominată de infecția cu streptococi și stafilococi, în 10% din cazuri de bacili gram negativi, ciuperci, virusuri iar în 15% hemoculturile fiind negative, etiologia nu poate fi stabilită. În asemenea situații este vorba de germeni cantonați în țesuturi, germeni care nu cresc pe medii obișnuite, *Bacteroides, Serrata,* virusuri, rickettsii, mycoplasme și fungi.

Patogenie

Reactivitatea gazdei și virulența germenilor determină tipul de endocardită. Capacitatea de apărare scăzută fie prin deficiențele congenitale sau cîștigate ale mecanismelor imune și infecția cu germeni puțin virulenți generează E.L. cu evoluție mocnită. În schimb, infecția cu germeni deosebit de virulenți, la un organism cu reactivitate scăzută, determină E.A. Intervenția mecanismelor imune este deficitară la valvularii declarați purtători de infecții cronice, la drogați, la cei tratați cu imunodepresoare (cortizon, citostatice), după avorturi septice și la dializații și hemodializații cronici.

În E.L. hematuria, peteșiile, nodulii Osler, anevrismele vasculare sînt secundare fie unor microembolii septice, fie unei vasculite de natură autoimună.

Factorii de risc implicați în patogenia endocarditelor sînt multipli și reprezintă grupele de bolnavi cu risc endocardic:

— terenul cu reactivitate imunologică particulară, fie congenitală, fie dobîndită;

— prezența unei leziuni valvulare moderate de tip aortic sau mitral (este foarte rară în stenoza mitrală severă sau cu F.A. stabilizată);

— urmează cardiopatiile congenitale și plăcile de aterom de la vîrstnici, pe care se pot grefa germenii patogeni;

— terenul cu infecțiile cronice de focar (oto-rino-sinusale, genitale, renale, biliare sau pulmonare, cutanate). În infecțiile urinare, explorarea instrumentală a tractului genito-urinar se face sub protecție de antibiotice. Profilaxia se face cu Penicilină, cefalosporine, Eritromicină sau aminoglico-

Scanned with OKEN Scanner

zide (Streptomicină, Gentamicină, Kanamicină) și Vancomicină. Astfel, aceste explorări instrumentale la un valvular pot reprezenta sursa de intrare a microbilor;

— avorturile septice, chiuretajele, infecțiile acute gastro-intestinale (cu stafilococi, enterococi), cateterismele venoase, intervențiile pe cord și dializa iterativă sînt urmate în 1—3% din cazuri de E.A., de obicei stafilococice.

Anatomie patologică

Leziunea caracteristică este endocardita ulcero-vegetantă localizată în principal pe valvula anterior lezată, pe valvule indemne ori boli congenitale și mai rar la nivelul unei plăci de aterom și endocardului vecin. Din cauza ulcerațiilor, vegetațiile sînt friabile favorizînd perforarea și ruptura valvulelor și cordajelor tendinoase și detașarea de micro- și macroembolii.

La nivelul miocardului se pot descoperi microabcese în sept și peretele ventriculului.

La distanță se produc datorită microemboliilor și/sau reacțiilor de vasculită autoimună, anevrisme micotice, leziuni de glomerulonefrită focală sau glomerulonefrită autoimună cu depozite de IgM și C_3 în peretele glomerulilor renali.

Emboliile mari care iau naștere și prin ruperea și mobilizarea unor mici porțiuni din valvule pot interesa arterele cerebrale cauzînd hemiplegii, deficite neurologice cu afazie (infarcte cerebrale). În endocardita stafilococică emboliile determină apariția de abcese septice în ficat, rinichi, splină și creier (fig. 59).

Tablou clinic

Semnele clinice ale endocarditelor bacteriene sînt de *septicemie acută* sau *subacută* care determină apariția de sufluri și embolii la distanță. Aforismul lui Levine este valabil și astăzi „fără sufluri cardiace nici o endocardită bacteriană nu poate fi justificată".

Semne de septicemie: În formele acute, simptomele de început sînt ale infecției care a generat endocardita (infecții post-partum, post-abortum, infecții cutanate, infecții urinare, operații pe prostată). Bolnavul prezintă semne generale de infecție acută: febră mare, neregulată, cu frisoane în repetiție, transpirații profuze și alterarea profundă a stării generale. În formele subacute debutul este lent, insidios cu o stare febrilă sau subfebrilă prelungită, însoțită de mialgii, artralgii, scădere în greutate și reducerea forței fizice. Febra apare după o infecție intercurentă, un chiuretaj, avort, cateterism uretral, infecție urinară.

Fig. 59. Vegetații la nivelul valvelor sigmoide aortice. Endocardită lentă (după M. Sokolov).

Scanned with OKEN Scanner

Semne cardiace: Diagnosticul este sugerat de prezența sau apariția suflurilor organice și a emboliilor sistemice.

În *endocardita lentă* suflurile sînt totdeauna prezente și implică existența unei leziuni valvulare, reumatice sau o cardiopatie congenitală. O trăsătură esențială a suflurilor este *remanierea de la o zi la alta a intensității, tonalității și duratei lor.* Datorită ulcerației vegetațiilor, valvulele suferă perforații și amputații care determină modificările hemodinamice și explică variațiile zilnice în acustica suflurilor.

Apariția rapidă a unui *suflu diastolic* de insuficiență aortică sau a unui suflu de insuficiență mitrală, urmată de apariția semnelor de I.V. stîngă sau I.C. globală, pledează pentru instalarea endocarditei acute, la un bolnav cu stare febrilă. *În endocardita subacută,* semnele I.C. apar după luni de zile de evoluție. Rupturile valvulare, dislocările de proteze valvulare și microabcesele miocardice duc de asemenea la I.C. globală.

Microemboliile sau *leziunile de vasculită autoimună* ne explică hematuria, peteșiile, nodulii Osler, infarctele viscerale și anevrismele micotice. Leziunile renale de tip glomerulonefrită focală sînt explicate prin microemboli iar cele difuze prin depunerea de complexe autoimune în membrana bazală. În asemenea situații pot să apară și semne de insuficiență renală. Microemboliile sau leziunile de vasculită care apar în *vasa vasorum* dau naștere la apariția de anevrisme micotice. Acestea se dezvoltă în arterele cerebrale, renale, splenice, mezenterice și pulmonare. Ruperea lor este însoțită de semnele infarctului renal, splenic, cerebral, intestinal sau pulmonar.

Degetele hipocratice și splenomegalia se întîlnesc în *endocardita lentă,* unde infecția evoluează mocnit și de mult timp. Hațieganu și Goia au arătat că degetele hipocratice și splenomegalia preced cu 6—8 luni apariția stării subfebrile prelungite.

În endocardita stafilococică, emboliile septice duc la apariția de abcese renale, hepatice, splenice, cardiace care necesită un drenaj chirurgical. Clinic starea generală se alterează, apare febra neregulată și semne de suferință din partea organului lezat. Apariția lor întunecă prognosticul bolii.

Diagnostic pozitiv

Elementele caracteristice sînt apariția insolită sau schimbarea zilnică a suflurilor organice sau apariția fenomenelor embolice, la un bolnav recent sau vechi cardiac, cu febră prelungită. Aceste semne obligă la repetarea zilnică, timp de 2—3 zile, *a hemoculturilor.* Sîngele obținut prin puncție venoasă și arterială trebuie incubat pe medii aerobe sau anaerobe. Culturile trebuie ținute pînă la 3 săptămîni pentru organismele care se dezvoltă lent. Sîngele pentru hemocultură se recoltează înainte de aplicarea antibioticelor sau după 3—7 zile de la întreruperea tratamentului intempestiv cu antibiotice.

V.S.H. și hemograma fac dovada unei septicemii cu evoluție acută sau lentă. V.S.H. este totdeauna crescută și leucocitoza cu deviație stîngă nu lipsește în formele acute. În endocardita lentă există uneori leucopenie, iar formula leucocitară arată creșterea monocitelor.

Testele de disproteinemie sînt pozitive din cauza creșterii gamaglobulinelor și subliniază lipsa de specificitate a acestor teste (întîlnite în multe boli). Hematuria sugerează leziunile renale, situații în care trebuie urmărite valorile ureei și creatininei.

Scanned with OKEN Scanner

Ecografia este de folos pentru urmărirea în dinamică a leziunilor valvulare și mai ales pentru estimarea fracției de ejecție, care poate fi redusă la 45—50%, în caz de I.V.S. sau I.C.G.

Tomografia computerizată furnizează date privind localizarea anevrismelor arteriale și abceselor viscerale. Ecg detectează tulburările de conducere cum sînt blocurile A—V sau blocurile fasciculare, care sugerează apariția microabceselor septale.

Diagnostic diferențial

Diagnosticul diferențial are în vedere bolile care evoluează cu febră prelungită, din care amintim:

— *infecții generale* (sistemice) precum tbc miliară, bruceloza, febra tifoidă, tifosul exantematic, histoplasmoza, toxoplasmoza cu septicemiile postpartum, post-abortum, pneumoniile, bronhopneumoniile, angiocolitele, stări în care endocardul nu este lezat;

— *infecții localizate* cum sînt: abcesul hepatic, renal, piosalpinx, piocolecist (empiem vezicular), abcesul subhepatic, splenic sau paracolic drept și stîng. Febra este însoțită de semnele infecției hepatice, renale, peritoneale sau pelvine localizate;

— *febra reumatică* recurentă în care starea febrilă este însoțită de poliartrita sensibilă la salicilați;

— *bolile de colagen* în care febra este însoțită de artralgii, leziuni cutanate, renale și multiple anomalii imunologice. Biopsia cutanată, renală, musculară stabilește diagnosticul în cazurile neconcludente;

— *neoplasmele febrile*, termogene: cancerul renal, hepatic, pulmonar, limfoamele maligne care evoluează cu febră, hematurie, semne de insuficiență hepatică, tuse cu hemoptizie și respectiv adenomegalie. Hemoculturile negative, ecografia, urografia, scintigrafia și bronhoscopia ajută la precizarea diagnosticului. Mixomul atrial febril este diagnosticat ușor prin ecografie.

Evoluție, complicații și prognostic

Chiar în era antibioticelor mortalitatea este mare, atingînd 50 — 60% în endocarditele acute sau apărute la protezați valvulari. Catastrofele cardiace produse de perforarea valvulelor, dislocarea protezelor valvulelor, ruptura anevrismelor, microabcesele miocardului sînt complicații grave care necesită intervenție chirurgicală. De aceea se recomandă ca acești bolnavi să fie internați în centre unde funcționează servicii de chirurgie cardiovasculară. Distrugerea și perforarea valvulelor agravează I.A., I.M. sau I.T. facilitînd apariția rapidă a I.V.S. sau I.C.G.

Microabcesele septului intraventricular provoacă apariția de blocuri A—V cu stări sincopale sau duc la perforarea septului, cu apariția I.C.G. Microabcesele mușchilor papilari determină ruptura lor și apariția I.M. cu evoluție fatală spre I.C. dacă nu se intervine chirurgical. În endocarditele lente se obțin vindecări în 80% din cazuri.

Prognosticul este rezervat în endocardita acută și lentă însoțite de complicații. În endocardita acută localizată pe valvulele aortice, moartea poate surveni prin perforația aortei.

Scanned with OKEN Scanner

Tratament

Tratamentul profilactic înseamnă tratarea corectă a infecțiilor de focar (vezi capitolul R.A.A.). Cariile dentare, extracțiile dentare, amigdalitele, explorările instrumentale genito-urinare, chiuretajele se fac sub protecție de antibiotice. În infecțiile de focar oto-rino-sinusale se preferă Penicilina V, Penicilina G, cefalosporinele iar în caz de sensibilitate, Eritromicină. Explorările și tratamentele instrumentale sau intervențiile chirurgicale, urologice sau ginecologice, se fac sub protecție de penicilină în asociație cu Gentamicină sau Vancomicină la orice subiect și mai ales valvulari.

Tratamentul curativ : Scopul terapiei este vindecarea rapidă a infecției cu ajutorul antibioticelor, aplicate precoce, în doze mari, timp de 4—6 săptămîni. Pentru aceasta este necesar :

1. Ca microbul să fie identificat prin cel puțin două *hemoculturi pozitive ;*
2. Sensibilitatea lui să fie testată la mai multe antibiotice singure și în combinații sinergice sau aditive ;
3. Se preferă bactericidele și mai rar bacteriostaticele ;
4. Tratamentul să fie de lungă durată pentru a distruge bacteriile care trăiesc în interiorul vegetațiilor ;
5. Dacă apar semne de I.C.G. se impune intervenție chirurgicală pentru înlocuirea cu proteze valvulare.

În endocardita cu *streptococcus viridans* se administrează în primele 2 săptămîni 10—12 U Penicilină G, divizate la 4 ore, în asociere cu Gentamicină 80 mg la 8 ore i.m.

Se pot administra și doze mari de 20—50 milioane unități, repartizate i.v. și i.m., în asociație cu Probenecid 0,5 g de 3 ori pe zi, pentru a menține un nivel sangvin ridicat al concentrației de penicilină.

Endocardita cu enterococ răspunde la asocierea de penicilină cu aminoglicozide. Penicilina în doze de 20—40 milioane repartizate intravenos (*in bolus* sau în perfuzie de glucoză 5%) și intramuscular sau Ampicilină se administrează i.m. în doze de 8—12 g. Aceste antibiotice se asociază cu Streptomicină 1—2 g la 12 ore, Kanamicină 1/2 g la 12 ore, ori Gentamicină 80 mg la 8 ore.

Endocardita cu stafilococ alb sau auriu se tratează cu Meticilină 6—12 g/zi, dată la 4 ore intramuscular sau intravenos *in bolus* ori Oxacilină 6—8 g/zi la 4 ore *per os.* În caz de sensibilitate la penicilină se preferă Vancomicină în doză de 2—4 g i.v. la 4 ore sau Gentamicină în dozele arătate mai sus.

Endocarditele cauzate de *bacili gram negativ* beneficiază de tratament cu aminoglicozide singure sau în asociere cu cefalosporine din generația a II-a și a III-a, ori cu Ampicilină sau Carbenicilină. Dozele pentru Gentamicină sînt de 240—480 mg/zi, pentru Kanamicină 1/2 g la 12 ore, Cefalotină sau Cefalozină 4—6 g la 12 ore i.v., Ampicilină 6—12 g/zi, Carbenicilină 12—30 g/zi.

Endocarditele *provocate de ciuperci* se întîlnesc după intervenții chirurgicale pe cord, la toxicomani sau la cei tratați cu imunodepresoare. Se tratează cu slabe rezultate, cu Amphotericină B în doze de 30—70 mg/zi administrate i.v. ori 5-fluorocitozina 1—1,2 g/zi oral. Antibioticele se dau singure sau în asociație. În caz de ineficiență se preconizează înlocuirea cu proteze a valvelor infectate și deteriorate.

Tratamentul chirurgical de rezecție și înlocuire a valvelor distruse cu proteze biologice sau mecanice sau de corectare a anomaliilor cardiace congenitale este indicat în următoarele situații :

Scanned with OKEN Scanner

— în caz de ineficacitate a tratamentului antibiotic bine condus, situație întîlnită mai ales în tratamentul endocarditelor provocate de bacili gram negativ sau ciuperci;

— în cazul apariției insuficienței cardiace acute, provocate de distrugerea valvelor, ruptură de pilieri, perforarea septului interventricular;

— în dislocările de valve metalice sau în rupturile de valve biologice.

Rezultatele tratamentului medical sînt benefice la 40% din bolnavii cu endocardită acută și la 80% din bolnavii cu endocardită lentă. Se apreciază pe date clinice și biologice. Dispare starea febrilă, scade viteza de sedimentare, se ameliorează starea hemodinamică a cordului apreciată prin calcularea fracției de ejecție.

Endocardite infecţioase : etiopatogenie, tablou clinic, tratament

ENDOCARDITE INFECŢIOASE

ETIOPATOGENIE

- Endocardite acute ulcerovegetante provocate de bacterii, rickettsii, mycoplasme, virusuri şi fungi :
  - agenţi microbieni : *streptococcus viridans*, stafilococ auriu, *coli*, *proteus*, *Klebsiella pneumonie*, *pseudomonas aeruginosa*
  - micoze — candida şi aspergillus
- Factori de risc :
  - teren cu reactivitate imunologică particulară
  - virulenţa germenilor
  - endocardita lentă grefată pe leziuni valvulare, reumatice, cardiopatii congenitale, plăci de aterom
  - endocardita acută grefată pe valve indemne
  - infecţii cronice de focar
  - avorturi septice, cateterisme, dializa iterativă, operaţii recente

TABLOU CLINIC

- Septicemie acută sau lentă care determină apariţia de sufluri cardiace organice şi embolii la distanţă
  - semne de septicemie acută, febră, frison în repetiţie, transpiraţii, stare generală alterată
  - semne de septicemie lentă cu evoluţie lentă — stare febrilă prelungită cu alterarea stării generale
  - semne cardiace — sufluri sistolice sau diastolice care se remaniază de la o zi la alta
  - insuficienţa cardiacă în caz de rupturi valvulare, dislocări de proteze valvulare şi microabcese miocardice
  - microemboliile şi vasculita autoimună explică leziunile renale, peteşiile, nodulii Osler infarctele viscerale şi anevrismele micotice
  - emboliile stafilococice duc la abcese
  - splenomegalia şi degetele hipocratice sînt caracteristice endocarditei lente

TRATAMENT

- Profilactic — tratarea infecţiilor de focar :
  - la valvulari explorările instrumentale se fac sub protecţie de antibiotice
- Curativ — tratament cu antibiotice în doze mari în raport de sensibilitatea germenului :
  - penicilină 20—40 mil/zi
  - Ampicilină 8—12 gr/zi
  - Oxacilină 6—8 gr/zi
  - cefalosporine 4—6 gr/zi
  - Gentamicină 240 mg/zi
  - Kanamicină 1—2 gr/zi
- Antibioticele se pot asocia
  - peniciline, cefalosporine plus Gentamicină sau Kanamicină
- Antimicotic :
  - Amfotericină
  - Fluorocitozina
- Tratamentul chirurgical în caz de :
  - rupturi de valve
  - dislocări de proteze

Scanned with OKEN Scanner

BOLILE MIOCARDULUI

GENERALITĂȚI ȘI CLASIFICARE

În terminologia actuală sînt admise ca entități nosologice următoarele boli care trădează suferința miocardului: miocarditele acute infecțioase și miocardopatiile primare și secundare. A dispărut noțiunea de miocardită cronică, exemplul elocvent fiind dat de trecuta noțiune de miocardită cronică reumatică. O fibră miocardică lezată inflamator, cu alterări distrofice, degenerative și infiltrat inflamator interstițial nu se poate hipertrofia și dilata tonogen. Prin aceste mecanisme adaptative miocardul indemn face față cîteva decenii suprasolicitărilor hemodinamice. Se știe că un miocard cu leziuni distrofice ajunge rapid la insuficiență cardiacă prin cedarea forței de contracție, neavînd posibilități de adaptare prin hipertrofie tonogenă. În stenoza mitrală, cea mai frecventă valvulopatie, bolnavii ajung la I.C. după cîteva decenii de evoluție și cu tratament digitalic trăiesc mult timp. În valvulopatii, compensarea se face prin hipertrofia și dilatația fibrelor miocardice, fapt ce exclude posibilitatea leziunilor inflamatorii și distrofice ale miocardului.

De asemenea, identificarea și categorisirea miocardopatiilor idiopatice, familiale și de sarcină, unde evoluția insuficienței cardiace este fatală, a permis excluderea noțiunii de miocardită cronică.

MIOCARDITE ACUTE

Se caracterizează anatomopatologic prin leziuni ale interstițiului și fibrelor cardiace. În interstițiu se constată edem și infiltrat plasmocitar iar la nivelul fibrelor cardiace leziuni distrofice, induse de toxine bacteriene și virale.

Agenții etiologici sînt bacteriile și virusurile. Dintre virusuri amintim: virusul coxackie, gripal, paragripal, ECHO, adeno- și rinovirusurile și la copii virusul rujeolic. Alteori, miocarditele acute apar ca și complicații în pneumonii, bronhopneumonii, difterie, febră tifoidă, tifos exantematic sau stări septice.

Tablou clinic

În contextul simptomelor bolii de bază apar semne care trădează suferința miocardului de lucru: stenocardie, palpitații, dispnee de repaus, fatigabilitate.

Scanned with OKEN Scanner

La examenul fizic descoperim un cord cu zgomote asurzite cu tahicardie sinusală, cu extrasistole sau suflu sistolic apical ori sufluri plurifocale. Pot apare şi tulburări de conducere, blocuri de ramură sau bloc A—V. Ecg confirmă atît tulburările de ritm şi conducere, cît şi pe cele de fază terminală : ST subdenivelat, T aplatizat, T negativ sau uşor subdenivelat.

Evoluţie

În cursul bolii apar semne de I.V.S. (astm cardiac, E.P.A.) sau chiar semne de I.C. globală, jugulare pline, ficat de stază şi edeme la gambe.

Diagnostic pozitiv

Este susţinut de datele clinice : palpitaţii, dispnee de repaus, tulburări de ritm şi conducere, semne de I.V.S. sau I.C. globală apărute în cadrul unei viroze sau boli infectocontagioase.

Evoluţie, complicaţii şi prognostic

În raport cu boala de bază se obţin vindecări. Prognosticul este rezervat în stări septice. Complicaţiile imediate sînt E.P.A. şi I.C. globală. Complicaţiile tardive în cazul miocarditelor virale sînt miocardopatiile dilatative care au prognostic nefast.

Tratament

Tratamentul *profilactic* înseamnă tratarea corectă a infecţiilor acute virale sau bacteriene. Cel *curativ*, de cruţare, se referă la repausul prelungit la pat şi regimul hiposodat. Medicaţia *antiinfecţioasă* nespecifică se aplică la miocarditele acute virale. Apelăm la Fenilbutazonă (cpr. de 200 mg de 3 ori pe zi), la nevoie asociem Prednison în doză de 40—60 mg/zi, pentru 1—2 săptămîni, avînd grijă să tamponăm efectele nedorite cu alcaline. De asocierile cu *antibiotice*, în doze mari (Penicilină, cefalosporine, Gentamicină) beneficiază pneumoniile, bronhopneumoniile, stările septice, medicaţie care de altfel previne miocardita acută.

Utilizarea *cardiotonicelor* (Lanatozid şi Digoxin) se face cu precauţie, deoarece fibra miocardică lezată este foarte sensibilă la digitalice, care produc efecte toxice. Sînt bine venite în doze mari vitaminele din grupul B şi C. Diureticele se folosesc în caz de stază pulmonară, stază hepatică.

Rezultatele tratamentului sînt bune şi foarte bune întrucît se obţin vindecări la majoritatea bolnavilor, dacă infecţia nu s-a grefat pe valvule sănătoase sau bolnave, determinînd o endocardită acută sau subacută.

Scanned with OKEN Scanner

MIOCARDOPATII

Sînt suferințe ale miocardului care evoluează subacut sau cronic, apar în condiții etiologice variate și au leziuni ale fibrei miocardice. Unii autori le numesc cardiomiopatii, termen care spune același lucru.

Clasificarea lor este făcută după criterii clinice și fiziopatologice. Clinic deosebim *miocardopatii primare, idiopatice, miocardopatii congenitale* și *miocardopatii secundare.*

Fiziopatologic, se împart în *miocardopatii obstructive* (hipertrofice), *dilatative* (congestive) și *restrictive* și *miocardopatii secundare.*

MIOCARDOPATIA OBSTRUCTIVĂ

Este o boală congenitală în care are loc o hiperplazie la nivelul conului de ejecție și septului interventricular. Acest proces determină strîmtorarea camerei de ejecție. *Hemodinamic* realizează un obstacol la golire, crește postsarcina, generează suflu sistolic de ejecție. În formele severe scade mult debitul cardiac în efort și concomitent scade irigația coronariană și cerebrală, explicînd unele simptome alarmante — sincopa, angorul pectoral și lipotimia de efort.

Tablou clinic

Se descriu forme asimptomatice bine tolerate și forme simptomatice cu toleranță redusă la efort. În formele simptomatice bolnavii prezintă lipotimii, sincope și angor de efort. Uneori angorul de efort este urmat de sincopă. La acești bolnavi se recomandă de urgență intervenția chirurgicală.

Examenul fizic relevă în ambele forme trei grupe de semne importante: suflul sistolic de ejecție, semne de H.V.S. și semne ecg care mimează un infarct miocardic:

1. Suflul sistolic de ejecție, dur, răzător, însoțit de tril, auzit bine în spațiul III și chiar IV i.c. drept (mai jos decît suflul din S.A.);

2. Semne clinice, electrice, radiologice și ecografice de H.V.S. (șoc „liftant" coborît, arcul inferior stîng alungit și rotunjit cu tonus ridicat, complexe rapide de amplitudine mare etc.);

3. *Ecg* arată semne importante (alarmante pentru un neavizat) de tip infarct inferior (diafragmatic), imagine QS sau Q adînc în DII, DIII și aVF.

Tratament

Tratamentul bolii este medical și chirurgical.

Tratamentul medical este paleativ și se adresează formelor asimptomatice și bolnavilor care trebuie operați. Propranololul este medicamentul de elecție, deoarece scade forța de contracție, ușurează munca V.S. și previne aritmiile. Verapamilul în asociație cu Propranololul reduce obstrucția conului de ejecție și ameliorează simptomele subiective în timpul efortului fizic.

Scanned with OKEN Scanner

Tablou sinoptic nr. 36

Miocardopatii : obstructive, dilatative, restrictive

MIOCARDOPATII

M. OBSTRUCTIVE

- Boală congenitală tradusă prin hiperplazia conjunctivo-elastică a conului de ejecție și septului ventricular :
  - — realizează obstacol la golire
  - — crește post sarcina V.S.
  - — scade debitul cardiac, fracțiunile vitale : cerebral și coronarian
  - — explică angorul de efort și stările sincopale
- Semne clinice, rx și ecg :
  - — suflu sistolic de ejecție în focarul aortic
  - — semne de H.V.S. dovedite clinic, ecg, rx și ecografic
  - — ecg-semne care mimează infarctul postero-inferior
- Tratament chirurgical precoce în formele severe

M. DILATATIVE

- Dilatație miogenă a miocardului de lucru care determină insuficiența pompei, tulburări de ritm și embolii sistemice
- Anatomic — leziuni degenerativ-distrofice ale miocardului
- Forme etiologice :
  - — M. idiopatică
  - — M. post-partum
  - — M. familială
- Clinic — dispnee progresivă de efort și repaus :
  - — insuficiență cardiacă stîngă sau globală
  - — tulburări de ritm
  - — embolii pulmonare sau sistemice
  - — cord global mărit cu F.E. sub 30%
- Tratament — regim, diuretice, vitamine, anticoagulante :
  - — digitală cu prudență

M. RESTRICTIVE

- Infiltrația țesutului interstițial și endocardic cu amiloid, fier, colagen, glicogen sau granuloame sarcoide
- Tablou clinic :
  - — dispnee progresivă de efort și repaus
  - — semne de insuficiență cardiacă stîngă sau globală
  - — F.E. sub 40%
  - — tulburări de ritm și conducere
- Tratament :
  - — regim igieno-dietetic, diuretice, vitamine, antiaritmice, anticoagulante
  - — digitalice date cu precauție
- M. dilatative secundar se întîlnesc în bolile de colagen, etilism cronic, beri-beri, mixedem, acromegalie, anemii hemolitice corpusculare.

Scanned with OKEN Scanner

Tratamentul chirurgical este electiv şi de urgenţă la bolnavii cu angor şi sincope de efort. Se practică rezecţia fibrelor şi benzilor fibro-conjunctive de la nivelul conului de ejecţie.

MIOCARDOPATII DILATATIVE (CONGESTIVE)

Sînt caracterizate prin dilataţia miogenă a cordului, însoţită de tulburări de ritm, embolii arteriale şi I.C. ireductibilă.

Etiologie

Etiologic din această grupă fac parte *miocardopatia idiopatică, miocardopatia post-partum* şi *miocardopatia familială.*

În miocardopatia idiopatică etiopatogenia este subiect de discuţie. După unii autori suferinţa este secundară unei infecţii cu virusuri, micoplasme şi chlamidii. În antecedentele acestor bolnavi se constată o infecţie virală. Faţă de infecţia virală organismul unor bolnavi reacţionează prin apariţia unor leziuni degenerativ-distrofice a fibrelor miocardice.

Leziunile sînt consecinţa unei reacţii autoimune pentru care pledează prezenţa infiltratului limfoplasmocitar şi a unor celule gigante care pot fi văzute la microscop, atît în interstiţiu cît şi în jurul fibrelor musculare. Se consideră că la aceşti bolnavi există o deficienţă congenitală a mecanismelor imune în sensul unei reactivităţi anormale a celulelor T_4 sau T_8 sau unor perturbări în relaţia macrofag — interleukină I, celulă T_4, interleukină II, celulă T_8. S-a incriminat şi terenul alcoolic, carenţa în proteine şi vitamina B_1.

În miocardopatia post-partum semnele de suferinţă miocardică apar în ultimul trimestru de sarcină sau în primele 6 luni post-partum, în absenţa unei valvulopatii preexistente. A fost descrisă iniţial la negrese, unde peste 80% din miocardopatiile întîlnite la femeile din zona tropicală au o relaţie semnificativă cu sarcina. Nu se ştie dacă sarcina agravează o miocardopatie carenţială (carenţa de proteine şi vitamina B_1) sau este o reacţie autoimună a miocardului faţă de o substanţă secretată de placentă în urma produsului de concepţie, care faţă de organismul matern este un organism *non self.* Pentru această ultimă ipoteză pledează absenţa unei boli cardiace sau sistemice care să explice apariţia insolită a I.C. S-ar putea să intervină şi factori ecologici necunoscuţi dar specifici zonei tropicale, cît şi deficienţe ereditare ale mecanismelor de apărare autoimună.

Miocardopatia familială. Există în unele familii o predispoziţie genetică pentru miocardopatie. La originea ei stau multe tipuri de anomalii genetice. Se pare că este transmisă autosomal dominant de gene cu penetraţie incompletă şi expresie variabilă, gene care controlează integritatea anatomo-funcţională a fibrelor miocardice.

Anatomie patologică

Se constată în toate aceste împrejurări un cord mare, dilatat, cu pereţi subţiri, de culoare galbenă pe secţiune şi leziuni microscopice degenerativ-distrofice.

Scanned with OKEN Scanner

Tablou clinic

În miocardopatiile dilatative clinica este dominată de apariția rapidă, uneori *galopantă* a semnelor de I.C. Debutul este cu dispnee la eforturile moderate însoțită de palpitații și fatigabilitate marcată. Dispneea de repaus este însoțită de ortopnee iar crizele nocturne se manifestă prin dispnee paroxistică și edem pulmonar acut (E.P.A.). Palpitațiile sînt provocate de tulburările rapide de ritm, de tip F.A., T.P.A. sau F.V. de rău augur. Emboliile pulmonare sau sistemice, cu punct de plecare din cavitățile ventriculare, pot domina scena clinică. I.C. se instalează în cîteva luni sau după 1—2 ani de la debut. Este ireversibilă și duce la deces prin stop cardiac.

Examenul fizic relevă semnele stazei pulmonare sau stazei venoase sistemice. Cordul este global mărit cu zgomote surde, cu suflu sistolic apical ori plurifocal. Ritmul este rapid (tahicardie sinusală cu extrasistole sau F.A.). Ecg precizează tulburările de ritm și conducere și arată constant modificări de fază terminală. Ecografia este necesară pentru a exclude o cardiomegalie cauzată de pericardita exsudativă, o valvulopatie și pentru a estima fracția de ejecție, care este mult micșorată sub 30%. Radiografia arată cardiomegalie cu tonicitate redusă (fig. 60 A și B).

Evoluție, prognostic, complicații

Prognosticul este foarte rezervat, bolnavul moare subit în cursul unui E.P.A. sau sincope cardiace, generată de F.V. Supraviețuirea este de 1—2 ani, maxim 3—4 ani, din momentul stabilirii diagnosticului.

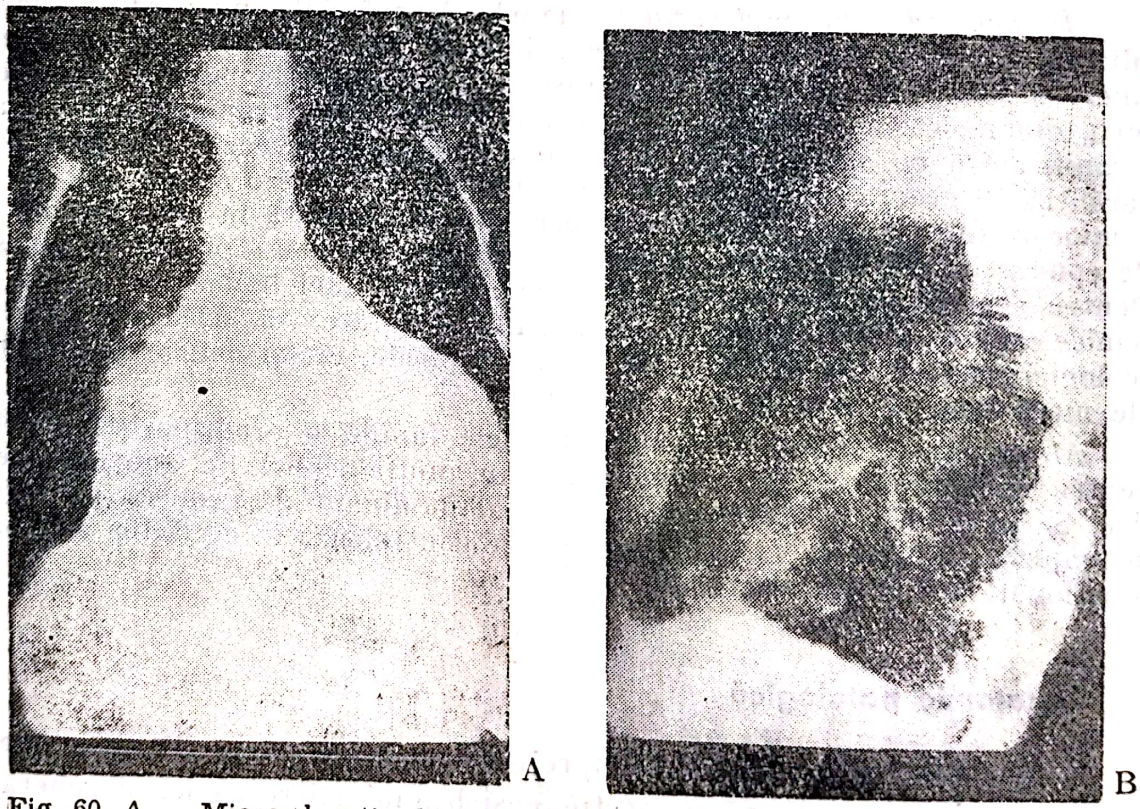

Fig. 60. A — Miocardopatie dilatativă — față (colecție conf. dr. A. Bondari); B — miocardopatie dilatativă — profil (colecție conf. dr. A. Bondari).

Tratament

Tratamentul respectă cele trei principii şi metode enumerate la I.C.: cruţare, tonifiere, golire. De bază sînt diureticele, vitaminele din grupul B şi anticoagulantele date preventiv (Trombostop şi Dipiridamol). Digitalicele se folosesc cu multă prudenţă, dată fiind sensibilitatea crescută a miocardului (insuficient) faţă de digitală. Antiaritmicele cu acţiune atrială sau ventriculară pot aduce unele beneficii bolnavului în combaterea tulburărilor de ritm.

MIOCARDOPATIILE RESTRICTIVE

Acestea constituie a treia grupă de miocardopatii, caracterizate prin procese infiltrative ale interstiţiului miocardic cu amiloid, fier, glicogen sau a miocardului prin ţesut fibros şi elastic realizînd endomiocardofibroza sau endocardita fibroelastică Löffler. Uneori pot realiza hemodinamic chiar miocardopatii dilatative.

Hemodinamic scade compleanţa ventriculară şi se reduce umplerea ventriculară. Reducerea umplerii ventriculare duce la stază venoasă pulmonară, hipertensiune pulmonară cu răsunet asupra inimii drepte.

Etiologie

La adulţi procesul de îngroşare şi fibroză interstiţială este secundar unor procese infiltrative întîlnite în amiloidoză, hemocromatoză şi bolile de colagen, unde se depozitează *amiloid* şi respectiv *fier* sau *colagen*. Fibrele miocardice prezintă leziuni distrofice. În sarcoidoză apare un infiltrat limfoplasmocitar difuz, constituit pe alocuri din granuloame situate mai ales în peretele muscular al V.S., septului şi muşchilor papilari.

La copii, miocardopatia restrictivă survine în glicogeneza hepatică şi mai ales în endomiocardofibroză (endocardita fibroplastică Löffler). În această boală are loc o fibroză cu hipertrofie a endocardului, a interstiţiului din miocardul subendocardic şi o infiltraţie cu eozinofile a acestor structuri. Prezenţa eozinofilelor ne ajută să diferenţiem această boală de alte fibroze miocardice şi pledează pentru o reacţie imunoalergică a procesului anatomo-patologic. Faptul că pe acest teren apar leucemii sau limfoame maligne, sugerează deficienţe în sistemul de apărare imunologică.

În aceste boli, la nivelul endocardului se pot forma trombi murali care prin mobilizare dau embolii sistemice.

Diagnostic pozitiv

Este sugerat de semnele I.C. stîngi sau globale care apar la un bolnav cu amiloidoză, hemocromatoză, boli de colagen, sarcoidoză. P.V.C. este crescută. Examenul radiologic descoperă un cord moderat mărit de volum. Ecografia relevă îngroşarea pereţilor ventriculari, septului, reducerea diametrului cavitar, hipokinezia pereţilor ventriculari şi scăderea cu 10%—50% a F.E. Ecg relevă tulburări necaracteristice ale fazei de repolarizare traduse prin ST subdenivelat, T aplatizat sau T negativ. Pot apare tulburări de ritm şi conducere.

Scanned with OKEN Scanner

Evoluție, prognostic, complicații

Evoluția este progresivă către I.C. stîngă sau globală. Pe parcurs apar tulburări de ritm și conducere și embolii sistemice, care întunecă prognosticul. Mor prin stază cardiacă. Pot să facă și embolii pulmonare — prin trombi plecați din A.D. — embolii care sînt mortale.

Tratament

Se adresează bolii de bază, I.C. stîngi și globale, tulburărilor de ritm rapid și conducere și complicațiilor embolice. I.C. beneficiază de diuretice, vitamine din grupul B și digitalice administrate cu precauție. La nevoie se apelează la antiaritmice de tip Verapamil, Diltiazem. Anticoagulantele se folosesc pentru a preveni și combate emboliile sistemice.

MIOCARDOPATII SECUNDARE

Anatomopatologic sînt caracterizate prin fibroză interstițială și leziuni distrofice ale fibrelor miocardice. Se comportă hemodinamic ca miocardopatii dilatative.

Etiologie

Se întîlnesc în beri-beri, mixedem, acromegalie, boli de colagen (L.E.D., S.D., D.M., P.A.N. și P.R.), de asemenea în etilismul cronic, în distrofii musculare progresive și în anemiile hemolitice corpusculare prin depozitare de fier. Între ele, un loc aparte prin frecvență ridicată îl ocupă *miocardopatia coronariană* studiată la capitolul cardiopatia ischemică nedureroasă. Are ca substrat anatomic o arterioloscleroză a coronarelor distale. Ischemia coronariană duce la o perfuzie deficitară a fibrelor miocardice antrenînd leziuni distrofice care duc la scăderea forței de contracție.

Tablou clinic

Bolnavii prezintă palpitații și dispnee progresivă la efort. La examenul clinic se constată zgomote asurzite, suflu sistolic mitroaortic. *Ecg-ul* arată tahicardie, tulburări ale fazei de repolarizare, tulburări de ritm și conducere. *Radiologic* se constată un cord ușor dilatat cu tonus redus. *Ecografia* descoperă o ușoară dilatație a cavităților cardiace, pereții ventriculari și septul au un diametru normal sau redus și prezintă zone hipokinetice.

I.C. globală se întîlnește în beri-beri, mixedem, sclerodermie și în anemiile hemolitice cu hemosideroză cardiopulmonară.

Tratament

Se adresează bolii de bază, I.C. stîngi și globale și eventualelor tulburări de ritm. Respectăm principiul cruțării, golirii și tonifierii. Rezultatele tratamentului și prognosticul sînt condiționate de boala de bază.

Scanned with OKEN Scanner

PERICARDITE

GENERALITĂȚI ȘI CLASIFICARE

Pericarditele sînt procese inflamatorii ale pericardului visceral și/sau parietal care evoluează acut și cronic.

Etiologie

Pericarditele apar în diferite condiții patologice și pot fi codificate astfel:

1. *Pericarditele infecțioase* sînt de natură tuberculoasă virală și bacteriană cu germeni piogeni.

a. *Pericardita tbc*, ca și celelalte serozite (pleurezie, peritonită), se produce prin localizarea infecției tuberculoase la nivelul pericardului pe cale hematogenă, ori limfatică, dintr-un focar tuberculos mai îndepărtat (adenopatie, leziuni apicale). Apare în contextul tuberculozei primare și secundare.

b. *Pericarditele virale* determinate de virusul coxsackie tip B, virusul gripal, sînt destul de frecvent întîlnite, depășind uneori incidența pericarditei tbc putînd îmbrăca și tabloul pleuropericarditei acute.

Pericarditele piogene sînt rare în epoca Fleming (epoca antibioticelor) și pot fi generate de stafilococ, streptococ, pneumococ, meningococ. Punctul de plecare este o pneumonie, infecție cutanată, o angină acută.

2. *Pericarditele imune* provocate printr-o reacție imunologică de hipersensibilitate se întîlnesc în R.A.A. și în colagenoze majore: L.E.D., S.D., D.M., P.A.N. (lupus eritematos diseminat, sclerodermie, dermatomiozită, poliarterită nodoasă), în sindromul post-infarct, postcomisurotomie și pericardotomie.

3. *În procesele neoplazice* de vecinătate sau la distanță (limfom malign mediastinal, cancer bronhopulmonar, cancer de sîn, melanom malign) are loc invazia pericardului și apariția exsudatului hemoragic. Excepțional de rar este sarcomul miocardic, sarcomul pericardic și mezoepiteliomul epicardic cu exsudat hemoragic și tablou de pericardită exsudativă.

4. *Exsudatele pericardice* fibroase sau lichidiene apar și în dezordinile metabolice și endocrine din uremie sau mixedem.

5. *Pericarditele provocate de fungi* și paraziți sînt foarte rare. În zona noastră pot apare în septicemiile cu fungi. În Africa și America de Sud se întîlnesc pericardite parazitare în toxoplasmoză și cisticercoză.

Anatomie patologică

Aspectele macro- și microscopice diferă cu etiologia pericarditei. Astfel, *în pericardita virală* foițele viscerale ale pericardului sînt congestionate și acoperite cu depozite de fibrină. Pericardul visceral este infiltrat cu limfocite și rare polinucleare.

În pericardita tuberculoasă foițele viscerale sînt congestionate și acoperite cu microtuberculi, de culoare sidefie, cu structură caracteristică tuberculomului. Pe alocuri prezintă membrane de fibrină care explică în faza uscată apariția frecăturii pericardice.

În pericarditele autoimune din bolile de colagen foițele viscerale ale pericardului sînt congestionate. Vasele subpericardice prezintă leziuni de vasculită autoimună. În membrana bazală a celulelor mezoteliale se pot observa la microscopul electronic, depozite de complexe imune.

Indiferent *de etiologie*, lichidul pericardic este un exsudat *serofibromatos, serocitrin, serohemoragic și mai rar hemoragic*. În pericardita neoplazică care este foarte rară, în sedimentul celular obținut prin centrifugare în lichidul pericardic se constată celule atipice canceroase.

Scanned with OKEN Scanner

Sînt inflamații polietiologice acute, fibrinoase sau exsudative, ale pericardului visceral. Alteori, în cazul pericarditei virale exsudatul fibrinos interesează pericardul parietal și pleura de vecinătate.

Agenții patogeni sînt virusul coxsackie, virusurile gripale, paragripale, echo-virusurile, adenovirusurile. Incidența acestor pericardite este în creștere. Un alt agent patogen este bacilul Koch. Ca incidență cele virale reprezintă 30—40%, cele tbc peste 65% iar de alte etiologii aproape 5%.

Tablou clinic

Forma uscată fibrinoasă a pericarditelor constituie deseori stadiul inițial al formei exsudative. Debutul în formele virale este *acut, brutal* și *zgomotos* prin dureri mari precordiale, a căror intensitate mimează infarctul miocardic. Este așa-numitul debut „shakespearian" deoarece prin acest debut dramatic se face „mult zgomot pentru nimic". Durerea este accentuată de mișcările respiratorii, de tuse, de schimbările poziției în pat, bolnavul negăsind o poziție antalgică. Durerea se menține de la cîteva ore pînă la 2—3 zile, chinuind bolnavul. Sînt și pericarditele virale cu debut lent, insidios și nedureros.

Semnele de infecție virală, care acompaniază această durere alarmantă, sînt reprezentate de : stare de curbatură cu mialgii, catar oculonazal, rinoree, febră, și definesc tabloul de infecție virală întîlnit în gripă și pneumonie virală.

Examenul fizic descoperă în forma uscată un cord de volum normal asupra căruia se aude frecătura pericardică sau pleuropericardică descrisă la capitolul semiologie.

În forma exsudativă apare colecția lichidiană și frecătura dispare. Cordul este global mărit, șocul greu perceptibil iar zgomotele sînt asurzite și tahicardice. Sînt prezente *semnele tamponadei acute, traduse prin tahicardie, puls paradoxal și hipotensiune.* De hemodinamica tamponadei pericardice s-au ocupat S t a r l i n g (1897) și B a c k (1950).

În tamponada acută se acumulează rapid 300—400 ml lichid determinînd creșterea rapidă a presiunii hidrostatice intrapericardice, pericardul parietal neavînd timp să se destindă. Cînd presiunea hidrostatică intrapericardică (lichidele sînt foarte greu compresibile) egalizează *presiunea telediastolică*, miocardul nu se mai poate relaxa izometric și va determina scăderea umplerii atriale și ventriculare. *Scade astfel debitul sistolic, debitul cardiac și T.A.* și ca reacție adaptativă *apare tahicardia.* În inspir profund crește presiunea intratoracică, scade umplerea și scade mult debitul și deci, amplitudinea pulsului și astfel apare *pulsul paradoxal* descris de Küssmaul. Amplitudinea pulsului este condiționată de debitul bătaie, de T.A., factori hemodinamici care destind cîrja aortică și asigură atît curgerea continuă a sîngelui, cît și amplitudinea undei pulsatile, prin distensia mecanică a peretelui elastic arterial.

În tamponada lentă, acumularea lichidului în cantitate mare, pînă la 1,5 l, se face treptat în săptămîni și nu în cîteva ore. Are timp să se destindă pericardul parietal. Creșterea presiunii hidrostatice intrapericardice depășește treptat presiunea telediastolică, ventriculară și are loc *scăderea umplerii, scăderea presarcinii*, dar cu *sporirea presiunii venoase sistemice.* Apar astfel semnele *insuficienței cardiace hipodiastolice* tradusă prin *jugulare turges-*

Scanned with OKEN Scanner

cente, hepatomegalie, edem și chiar *anasarcă*, dacă bolnavul se neglijează sau este neglijat. Spre deosebire de pericardita constrictivă, unde cordul este de volum redus (practic normal) în cea exsudativă există cardiomegalie — așa-zisul cord „în carafă".

Semne funcționale. Bolnavul acuză astenie, fatigabilitate, jenă precordială permanentă. Durerea precordială este dată de întinderea și iritația terminațiilor senzitive din pericard și pleura vecină parietală sau mediastinală. Tusea seacă cu disfonie, uneori disfagia, apar prin compresia bronhiilor, a recurentului și respectiv a esofagului.

Semnele fizice ale pericarditei exsudative sînt : cardiomegalia (dovedită *clinic, radiologic* și *ecografic*) ; zgomotele cardiace surde, tahicardice ; hipotensiunea și pulsul paradoxal prezente în cazul tamponadei acute.

În tamponada cronică apar semnele insuficienței cardiace drepte de *tip hipodiastolic*. În exsudatele mari se comprimă lobul pulmonar stîng și apare atelectazie de compresie tradusă prin matitate la baza stîngă și prezența semnului Pins-Ewart.

Datele paraclinice

V.S.H. este moderat sau mult crescută. Rx arată un *cord „în carafă"* cu expansiuni sistolice reduse, cu diametrul transversal mai mare decît cel longitudinal și *diametrul C.T. (cardio-toracic) mărit. Ecografia este suverană*, permite diagnosticul precoce, decelînd chiar 10 ml de lichid în sacul pericardic (fig. 61 A).

Ecg-ul arată leziuni de ischemie și leziune subepicardică difuză, prezente în multe din D.S., D.U.M. și D.T. Ischemia difuză prezentă în *multe derivații* permite diferențierea de I.M.A. unde aceasta este limitată, zonală și culeasă, în raport cu peretele ventricular, numai de anumite derivații. *Complexul rapid* are voltaj scăzut, deoarece, lichidul pericardic reduce amplitudinea biocurenților. Supradenivelarea de ST apare precoce, T se aplatizează și devine negativ mai tîrziu. Modificările ecg evoluează în patru faze, ca și în infarct. *În stadiul I* ST este supradenivelat, convex cranial, iar T pozitiv. *În stadiul II*, ST coboară înspre linia izoelectrică, iar T se aplatizează mult și devine izoelectric. *În stadiul III* ST este izoelectric, sau subdenivelat cu concavitatea cranială, iar T este negativ. *În stadiul IV* ecg-ul revine la normal, ST devine izoelectric, T pozitiv și asimetric.

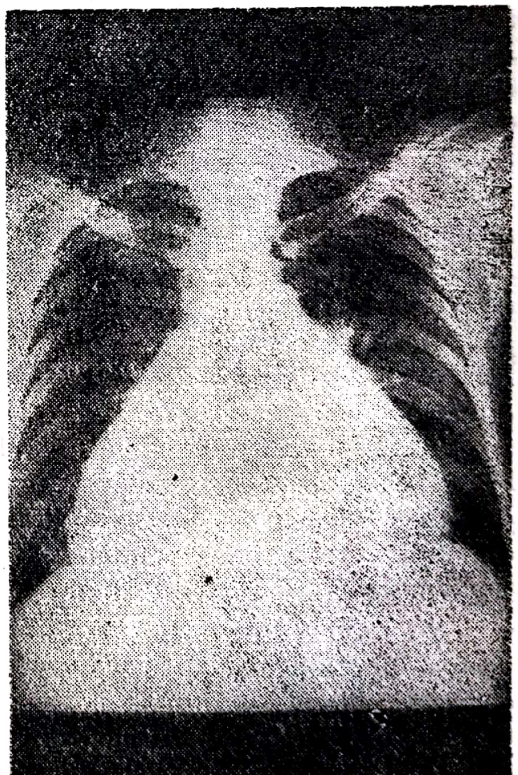

Fig. 61. A — Pericardită exsudativă virală ; cord în carafă (colecția conf. dr. A. Bondari).

Pentru diagnosticul etiologic ne ajută contextul clinic, IDR și analiza biochimică și citologică a lichidului pericardic obținut prin puncție.

În pericardita TBC debutul este lent, insidios și cu fenomene caracteristice de impregnație bacilară, traduse prin aste-

Scanned with OKEN Scanner

nie, adinamie, transpirații, inapetență, subfebrilitate și paliditate. I.D.R. la P.P.D. este pozitivă sau negativă. *Rezultatul negativ* nu exclude pasibilitatea existenței unei tuberculoze și trebuie făcută ancheta familială, radioscopia pulmonară (care poate arăta leziuni fibroase apicale) cît și inocularea în glanda mamară la cobai.

Semnele obținute la *examenul fizic* sînt similare cu cele descrise la forma exsudativă virală.

Lichidul pericardic se obține *prin puncție* după diverse procedee, în spațiul V pe marginea stîngă sau dreaptă a sternului sau la 2 cm de margine. După Friedberg, Dieulafoy — la 6 cm de marginea stîngă a sternului, iar *după Marfan*, în caz de revărsare abundentă, puncția se face sub apendicele xifoid, razant cu marginea posterioară, străbătînd diafragmul.

Lichidul de puncție poate fi *serocitrin, serohemoragic, purulent*, sau *hemoragic. Cel purulent indică o pericardită purulentă* (foarte rară în era Fleming) provocată de streptococi, stafilococi, pneumococi, meningococi sau colibacili. În tabloul clinic domină semnele infecției piogene: febră, frison repetitiv, transpirații, stare generală alterată, polipnee. Colecția pericardică este dovedită de semnele clinice radiologice și ecografice. Bacteriologia lichidului evidențiază germenul și permite antibiograma.

Lichidul serocitrin sau *hemoragic* nu permite stabilirea etiologiei numai prin *analiza biochimică*. Se cercetează proteinograma, glucoza, enzimele, sedimentul dar și cultura pe medii sau inocularea la cobai (vezi capitolul pleurezii).

Anomaliile imunologice: dozarea de imunoglobuline, cercetarea de complexe imune, a F.A.N., a celulelor lupice, a reacției Waller-Rose și efectuarea biopsiei cutanate sînt indicate în pericarditele din bolile de colagen. În aceste suferințe există manifestări cutanate, cutaneo-musculare, articulare, renale și exsudate în pleură sau în peritoneu.

În cardita reumatică trebuie căutate semnele cardiace majore și minore ale carditei. Important este să decidem dacă în cadrul criteriilor stabilite de Jones există sau nu semne de *cardită reumatică*, viitorul bolnavului fiind condiționat de semnele cardiace și nu de poliartrita migratorie, nodulii Meynet, eritemul nodos și prezența streptococului în faringe, care sînt criterii minore în aprecierea leziunilor endocardice și miopericardice.

Sedimentul pune în evidență *celule endoteliale, limfocite* în *pericardita virală și tuberculoasă, neutrofile segmentate* și *nesegmentate* în *pericardita purulentă. Limfocitele* sînt prezente în *pericardita* din *limfoamele maligne*, iar *celulele neoplazice* se găsesc în *pericarditele neoplazice din cancerul bronhopulmonar*, ori *tumorile primitive ale inimii. Hematiile* sînt apanajul lichidului hemoragic și *nu au semnificație etiologică*; pot fi întîlnite atît în *pericarditele tbc* cît și *neoplazice.*

În pericardita uremică lichidul pericardic este serocitrin sau hemoragic. Frecătura pericardică care apare la un vechi renal cu semne de *insuficiență renală cronică* în stadiul terminal impune diagnosticul. Ureea și creatinina sînt crescute. Astăzi este cunoscută și pericardita bolnavilor supuși dializei experimentale pe termen lung.

În pericardita neoplazică lichidul poate fi citrin sau hemoragic și mai rar chilos. Semnele compresiei mediastinale, care trădează *o boală Hodgkin, un limfom nonhodgkinian sau un carcinom bronhopulmonar*, sînt prezente. Sedimentul lichidului arată limfocite, iar în *sarcomul miocardic* sau *mezoepiteliomul pericardic* apar *celule atipice, fibre musculare* și *celule endoteliale degenerate malign. În cancerul pulmonar cu invazie pericardică* apar *celule ovale, epiteliale tipice* sau *atipice.*

Scanned with OKEN Scanner

În pericardita mixedematoasă exsudatul este serocitrin sau chilos. Cardiomegalia apare în contextul semnelor de insuficiență tiroidiană. Boala este rară astăzi datorită diagnosticului și tratamentului precoce al suferințelor tiroidiene.

În sindromul Dressler, *postinfarct, post pericardotomie* și *post comisurotomie*, diagnosticul este sugerat de apariția *frecăturii pericardice, a colecției lichidiene și a umărului dureros*. Exsudatul este rezultatul unei reacții de hipersensibilizare la *autoantigenele rezultate* din necroza sau lezarea miocardului și pericardului intraoperator.

Diagnostic pozitiv și diferențial

Recunoașterea unei pericardite uscate este subliniată de auzirea *frecăturii pleurale*. În cea lichidiană semnele de *curbatură virală, impregnație bacilară și tumorală*, alături de semnele de *tamponadă acută sau cronică*, permit orientarea diagnosticului. *Ecograful* este suveran în descoperirea colecțiilor lichidiene. Obligația este de a căuta frecătura pericardului și semnele de tamponadă acută sau cronică.

Diagnosticul diferențial se face cu *pleurodinia*, cu afecțiunile *pleuropulmonare stîngi (pleurezie, pneumonie, infarct pulmonar, pneumotorax), mediastinite acute, emfizem mediastinal*, cu *afecțiunile esofagului* și cu bolile care provoacă *fenomene de iritație și compresie mediastinală* (limfoame maligne, cancer bronho-pulmonar). Nu se uită în formele acute, dureroase, diagnosticul diferențial cu *angorul* și *I.M.A.*

În formele cu tamponadă cronică și cardiomegalie importantă, intră în discuție *insuficiența cardiacă dreaptă și globală, ciroza hipertrofică*, cu sau fără ascită, *sindromul nefrotic*, cu *poliserozita tuberculoasă* sau din *L.E.D. acut*. Rareori se poate confunda cu *sindromul Demons-Meigs*.

Evoluție

Pericarditele se pot vindeca în faza uscată sau în faza exsudativă prin tratament etiopatogenic. O mică parte din pericarditele virale și tbc se vindecă cu defect și duc la pericardite constrictive sau adezive printr-un proces de fibroză.

Prognosticul este favorabil, întrucît pericarditele virale și tbc se vindecă în majoritatea cazurilor. În celelalte pericardite prognosticul și evoluția sînt dictate de boala de bază.

Tratamentul pericarditelor

Este *simptomatic și etiopatogenic* și insistăm asupra pericarditelor întîlnite mai des în practică.

Pericarditele virale uscate beneficiază de repaus la pat și tratament cu Fenilbutazonă, Indocid tamponat cu Gastrusil, Dicarbocalm, cu Simeco, Maalox. În cea exsudativă este necesar să adăugăm Prednison în doze de atac de 60—80 mg/zi pentru 2—3 săptămîni, scăzînd treptat doza.

Scanned with OKEN Scanner

Pericardite exsudative : etiopatogenie, tablou clinic, tratament

PERICARDITE EXSUDATIVE

ETIOPATOGENIE

- Inflamaţii acute polietiologice fibrinoase sau exsudative ale pericardului visceral şi/sau parietal
- Agenţi patogenici :
  - — specifici bacilul Koch
  - — nespecifici — virusuri şi rar bacterii (pericardite supurate)
- Forme etiologice :
  - — P. tbc în faza primară sau secundară a infecţiei tbc
  - — P. virală cu diverse virusuri
  - — P. purulente cu stafilococ, streptococ, pneumococ, meningococ
  - — P. autoimune în boli de colagen — în special L.E.D. şi în sindromul post-infarct, post-comisurotomie şi pericardotomie
  - — P. neoplazice — limfoame mediastinale, cancer bronhopulmonar, cancer de sîn, melanom malign
  - — P. din infarctul miocardic, uremic şi mixedem

TABLOU CLINIC

- P. virală debut acut zgomotos cu dureri precordiale şi stare de curbatură virală .
  - — frecătură pericardică
  - — semne de tamponadă acută sau lentă
  - — rx. şi ecografic — cord mare în carafă
  - — ecg — ischemie—leziune subepicardică în toate derivaţiile
- P. tbc debut insidios cu semne de impregnare bacilară :
  - — tamponadă lentă
  - — rx., ecografie — cord mare în carafă
  - — ecg — ischemie—leziune subepicardică
- Puncţia pericardică
  - — Constante biochimice, proteine, glucoză, enzime FAN, FR, celule lupice, complement, sediment, celule endoteliale, limfocite, celule neoplazice

TRATAMENT

- Obiective — combatem în raport de etiologie inflamaţia, procesul autoimun
- Mijloace etiopatogenice :
  - — ANS, Prednison, tuberculostatice (HIN, Sinerdol şi Etambutol)
- Conduita terapeutică :
  - — P. virală — Indocid şi Fenilbutazonă. Tamponat cu alcaline şi la nevoie Prednison
  - — P. tbc — HIN 300 mg/zi, Sinerdoe 600 mg/zi sau Etambutol 900 mg/zi şi la nevoie Prednison
  - — Tamponada acută — puncţie pericardică evacuatorie
  - — P. din bolile de colagen beneficiază de tratamentul bolii de bază
  - — P. neoplazice — tratament specific neoplaziei
  - — P. din infarct miocardic mixedem, uremie — beneficiază de tratamentul bolii de bază

Scanned with OKEN Scanner

Pericardita tbc necesită repaus la pat, alimentație echilibrată caloric, cu aport suficient de proteine și vitamine. Medicația etiologică este a pleureziei tbc (vezi capitolul pleurezii).

Pericardita reumatică exsudativă se întîlnește în formele grave ale carditei, realizînd tabloul de pancardită: cardiomegalie cu semne de insuficiență cardiacă globală la un tînăr sub 20 ani. Este rară astăzi. Se pare că Mozart a murit la vîrsta de 36 de ani cu semnele unei pancardite. Pericardita reumatică beneficiază de Aspirină, Penicilină, Prednison, tonicardiace, diuretice, în funcție de tabloul clinic.

Pericardita exsudativă lupică este cel mai frecvent întîlnită în L.E.D. (deși este descrisă și în alte colagenoze, apariția este foarte rară, dacă nu excepțională). La un bolnav cu febră prelungită, erupții cutanate, colecție pleuro-pericardită și artralgii, sîntem obligați să ne gîndim la forma acută a L.E.D. Beneficiază de tratamentul L.E.D. cu alură acută.

PERICARDITE CRONICE FIBROASE

Reprezintă vindecarea cu *defect important a pericarditelor virale și tbc*; foarte rar sînt secundare pericarditei reumatice.

Anatomo-patologic deosebim două forme: *pericardita cronică constrictivă* (P.C.C.) și *pericardita cronică adezivă* (P.C.A.).

P.C.C.

Incidența maximală P.C.C. este mult mai frecventă decît P.C.A. Cam 2—3% din pericarditele acute virale sau tuberculoase se pot croniciza.

P.C.C. se caracterizează *anatomic* printr-un proces de fibroză difuză, care duce la sudarea și îngroșarea foițelor pericardice, cu formarea unei carapace fibroase cu grosimea de 0,5 pînă la 1,5 cm care se poate calcifica. Asocierea calcifierilor segmentare (sub formă de plăci) sau difuze (inelară) realizează aspectul de inimă în platoșă „Panzerherz" descris de Wenckebach.

Procesul de fibroză poate predomina pe *inima dreaptă*, pe *inima stîngă* iar uneori în jurul șanțului *atrioventricular* gîtuind orificiile atrioventriculare, avînd astfel anumite consecințe hemodinamice. Carapacea fibroasă împiedică relaxarea izometrică a miocardului. Dacă predomină pe inima dreaptă duce la *hipodiastolie, scăderea presarcinei* și *creșterea treptată* a *presiunii venoase sistemice.* Consecința este apariția *insuficienței cardiace hipodiastolice,* cu inimă *„mică".* Dacă fibroza predomină pe *inima stîngă* apare *H.T.P. venoasă* cu *stază pulmonară, dispnee progresivă de efort și semnele insuficienței cardiace stîngi.*

Dacă se *strangulează șanțul atrio-ventricular* se poate strîmtora orificiul mitral sau tricuspid și apare așa-zisa *uruitură diastolică funcțională* (s-au publicat asemenea cazuri de bolnavi, unde diagnosticul a întîrziat pînă la apariția semnelor de insuficiență cardiacă dreaptă cu cord „mic").

Etiologia reumatică sau tuberculoasă poate fi dovedită histologic (pe pericardul extirpat chirurgical) prin prezența nodulului Aschoff sau a granulomului tbc. Presupunerea o dă trecutul tuberculos, antecedentele familiale și I.D.R. pozitivă. Etiologia virală se stabilește cu probabilitate numai prin excluderea cauzei tuberculoase sau reumatice.

Scanned with OKEN Scanner

Pericardite constrictive : etiopatogenie, fiziopatologie, tablou clinic

PERICARDITE CONSTRICTIVE

ETIOPATOGENIE FIZIOPATOLOGIE

- Proces de fibroză difuză care duce la sudarea, îngroşarea şi eventual calcifierea foiţelor pericardice :
  - se formează o carapace fibroasă în jurul inimii
  - sechele fibroase de P. tbc virală şi foarte rar P. reumatice
  - carapacea fibroasă predomină pe inima dreaptă, inima stîngă sau în jurul şanţului A.V.
- Hemodinamic — carapacea împiedică relaxarea izometrică a miocardului
  - dacă predomină pe inima dreaptă duce la I.C. hipodiastolică
  - dacă predomină pe inima stîngă provoacă semne I.C. stîngi şi apoi drepte
  - dacă strangulează şanţul A.V. determină stenoză mitrală funcţională

TABLOU CLINIC

- Debut lent insidios cu astenie, adinamie, fatigabilitate
- Clinic apar semnele I.C. hipodiastolice :
  - jugulare turgescente
  - hepatomegalie
  - edeme la membrele inferioare
  - clic pericardic şi uruitură diastolică
  - ecografie — arată îngroşarea pericardului, prezenţa plăcilor calcare, cord mic cu mişcări de amplitudine redusă
  - rx. evidenţiază calcificările pericardului
  - ecg complexe de voltaj scăzut cu tulburări de repolarizare
  - cateterismul relevă PTD (presiunile telediastolice), gradientul de presiune transorificial şi P.V.C. (presiunea venoasă centrală)

Scanned with OKEN Scanner

Tablou clinic

Debutul este lent, insidios și necaracteristic, cu astenie, fatigabilitate, palpitații și eventual dispnee la eforturi mari. Uneori apar fenomene dispeptice hepato-biliare, traduse prin tensiune, greutate în hipocondrul drept, cauzate de hepatomegalia de stază. Treptat pe acest fond apar semnele insuficienței cardiace hipodiastolice.

Examenul fizic descoperă un *cord de volum normal, cu șoc mic, fix*, în discordanță cu *turgescența jugularelor*, prezența *hepatomegaliei și edemelor.* Se poate auzi *clicul pericardic* produs de frecarea plăcilor calcare și uruitura diastolică funcțională care îndeamnă la confuzie.

Explorări paraclinice

Ecografia descoperă îngroșarea pericardului, prezența plăcilor calcare, micșorarea diametrelor cavitare, valvulele mitrale fiind suple dar cu mișcări limitate din cauza gîtuirii orificiului. *Radiografia* arată un cord „mic" cu mișcări de amplitudine reduse, uneori calcifieri pericardice și hili încărcați. *Ecg* relevă complexe de voltaj scăzut, dar mai caracteristice sînt tulburările difuze de fază terminală ; ST subdenivelat și T negativ în mai multe derivații standard, unipolare sau toracice. *Cateterismul* cardiac permite măsurarea P.V.C. (presiunea venoasă centrală) a presiunilor telediastolice (P.T.D.) din V.S. sau V.D., a gradientului de presiune transorificial (mitral și tricuspid) cît și suprafața acestor orificii. Oferă o serie de informații care reflectă predominența constricției fibroase pe inima dreaptă, stîngă sau referitoare la strangularea șanțului atrioventricular. Cateterismul trebuie făcut înaintea intervenției chirurgicale (fig. 61 B și C).

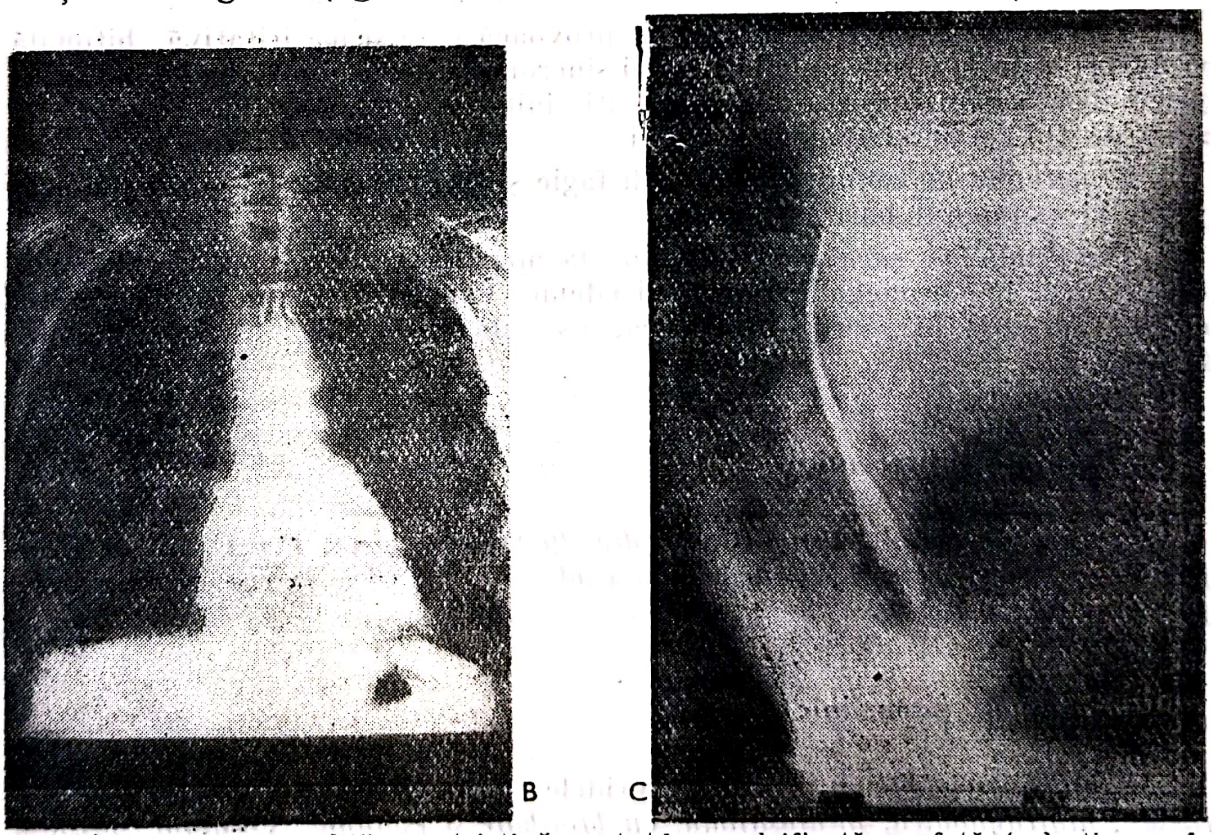

Fig. 61. B — Pericardită constrictivă post t.b.c. calcificată — față (colecția conf. dr. A. Bondari) ; C — Pericardită constrictivă post t.b.c. calcificată — profil (colecție conf. dr. A. Bondari).

Scanned with OKEN Scanner

Diagnostic diferențial

Se pretează din cauza consecințelor hemodinamice la diagnostic diferențial cu *stenoza mitrală, insuficiența cardiacă, ciroza* și *sindromul nefrotic.*

P.C.A.

Se caracterizează anatomic prin *îngroșarea pericardului parietal* și *formarea de bride, de aderențe între pericard* și *pleurele vecine, trahee, bronhii, esofag* și *venele cave. Aceste bride ne explică simptomele clinice, cît și cele oferite de examenul radiologic.*

Diagnostic clinic

Simptomele și semnele P.C.A. sînt condiționate de prezența și topografia acestor bride, care în timpul sistolei ventriculare exercită tracțiuni asupra pleurei sau organelor din mediastin.

Astfel, din cauza *bridelor cu pleura parietală,* apar mișcările de repetiție, vizibile la inspecție, parasternal stîng, periapexian, axilar sau chiar subscapular. În timpul sistolei spațiile moi intercostale se deprimă, iar în diastolă revin la normal, determinînd o serie de mișcări ondulante în zona precordială sau în afara ei.

Aderențele cu pleura diafragmatică realizează mișcări paradoxale ale hemidiafragmului stîng, vizibile în timpul examenului radiologic. Diafragmul stîng se ridică în inspir și coboară în expir în raport de dinamica sistolo-diastolică.

Tracțiunile pe bronhii și recurent provoacă tuse seacă iritativă, bitonală și uneori mișcări ritmice ale laringelui sincrone cu sistola ventriculară. Laringele coboară în sistolă și revine la poziția inițială în diastolă. Este semnul descris de Oliver și Cardarelli.

Tracțiunile pe esofag provoacă disfagie și diverticuli de tracțiune descoperiți la examenul baritat.

Tracțiunile pe cava inferioară duc la apariția sindromului Budd-Chiari tradus prin hepatomegalie, ascită și edeme. Ridică probleme de diagnostic diferențial cu P.C.C., ciroză hepatică, insuficiență cardiacă și sindromul nefrotic.

Diagnostic diferențial

Se face cu neoplasmul bronșic, *diverticulii esofagieni, P.C.C.* ori cu *insuficiența cardiacă, ciroza hepatică și cu sindromul nefrotic,* în caz de *compresie* pe *cava inferioară.*

Diagnostic paraclinic

Examenul radiologic descoperă bridele care fac tracțiune cu *pleura parietală, diafragmatică, mediastinală, cu bronhiile și esofagul. Volumul cordului este normal,* iar diametrul C.T. sub 45%, pericardul apare uneori îngroșat, mișcările și tonusul miocardului sînt scăzute.

Scanned with OKEN Scanner

Tablou sinoptic nr. 39

Pericardita adezivă : etiopatogenie, diagnostic paraclinic, tablou clinic

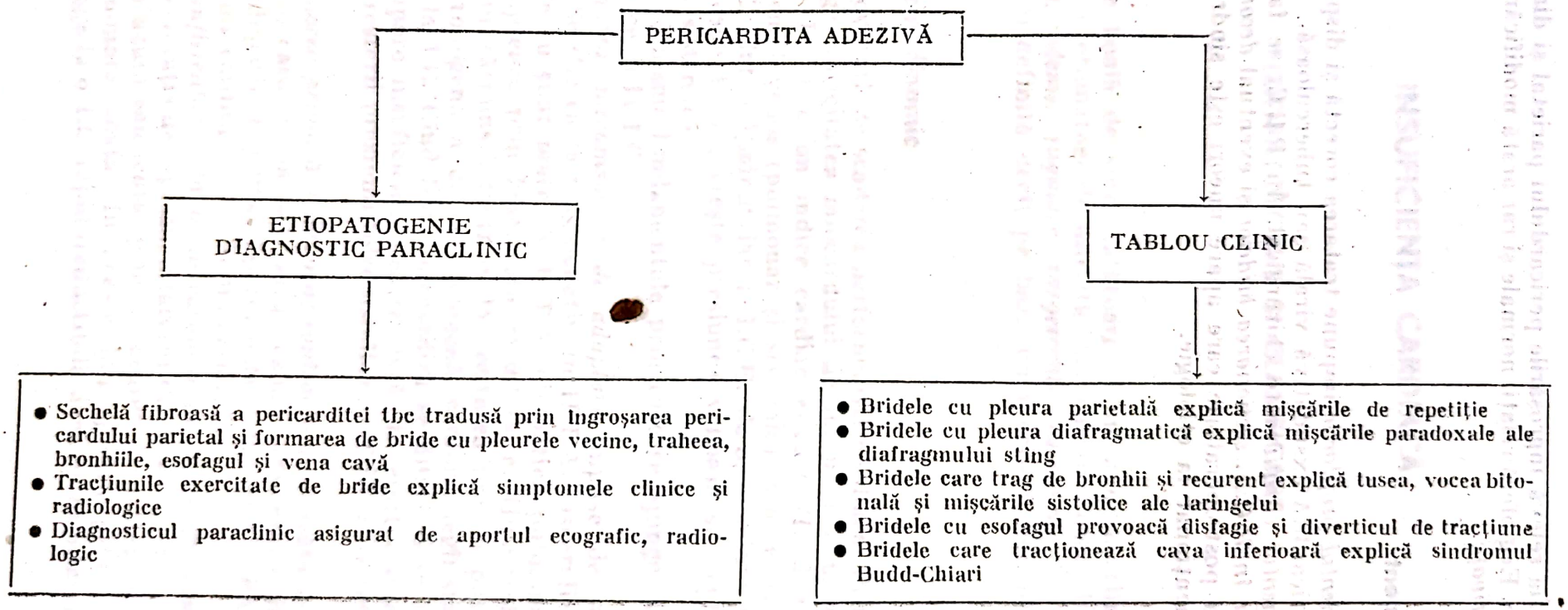

Scanned with OKEN Scanner

Ecografia relevă îngroşările pericardului parietal şi diametrul cavităţilor ventriculare. Ecg oferă relaţii normale şi rar arată modificări de *fază terminală în unele derivaţii.*

Tratament

Tratamentul profilactic impune tratarea corectă şi dispensarizarea bolnavilor cu pericardită exsudativă virală sau tuberculoasă.

Tratamentul curativ este chirurgical. În P.C.C. se face o *decorticare a cordului, iar în P.C.A. secţionarea bridelor* şi eventual *decorticarea segmentară.* Complicaţia post-operatorie care apare uneori este sindromul post-pericardotomie, menţionat la etiologie.

Scanned with OKEN Scanner

INSUFICIENȚA CARDIACĂ

FIZIOPATOLOGIE ȘI CLASIFICARE

Definiție

I.C. nu este boală de sine stătătoare ci un sindrom clinic cauzat de numeroase boli cu etiopatogenie diferită, dar cu simptome clinice comune: *dispnee*, *cianoză*, *edeme*, *jugulare turgescente*, *cardiomegalie* și *hepatomegalie*. Nu poate fi definită decît pe baza unor criterii hemodinamice, atiologice și clinice.

Criteriul hemodinamic

I.C. este provocată de scăderea performanței cardiace. Prin performanța inimii se înțelege capacitatea miocardului de lucru de a menține un debit cardiac eficace (D.C.E.), un indice cardiac eficace (I.C.E.) și o presiune normală în sistemul venos (pulmonar și sistemic) și arterial. Valorile normale ale D.C.E. sînt 5 l/minut iar a I.C.E. de 3,5 l/minut/m² și s. În I.C. scade D.C.E., scade I.C.E., crește presiunea venoasă și treptat se produce o stază venoasă sistemică.

Sînt trei mecanisme fundamentale prin care se ajunge la scăderea performanței cardiace și la I.C.

1. *Prin cedarea mecanismelor de adaptare* impuse de suprasolicitarea hemodinamică. Se știe că în valvulopatii, în H.T.A. visceralizată, în cardiopatii congenitale cu șunt mare, în H.T.A. idiopatică pulmonară, miocardul de lucru se adaptează prin hipertrofie și dilatație. Hipertrofia și dilatația tonogenă sînt un răspuns adaptativ la creșterea pre- și postsarcinii. Cînd hipertrofia din tonogenă a devenit miogenă, conform legii stabilite de Starling, se ajunge la I.C. Cînd fibra miocardică se dilată și se alungește peste nivelul critic, apare insuficiența ventriculară. În efort creșterea D.C.E. se face cu prețul creșterii presiunii telediastolice (P.T.D.) care reflectă creșterea presarcinii.

2. *Prin scăderea primară a forței de contracție* provocată de leziuni ischemice, întîlnită în cardiopatia ischemică, leziuni degenerativ-distrofice caracteristice miocardopatiilor primare și secundare sau prin leziuni inflamatorii generate de o miocardită acută toxiinfecțioasă.

3. *Prin insuficiența acută a miocardului* de lucru generată de ruptura de pilieri sau perforația de sept din infarctul de miocard, de ruptura de valve din endocardita acută sau lentă, prin dislocarea de proteze valvulare sau de o embolie pulmonară acută. În aceste împrejurări, prin cedarea pompei cardiace se ajunge la o I.C. rapid ireductibilă dacă nu se intervine chirurgical.

Scanned with OKEN Scanner

Elementele cheie ale hemodinamicii cardiace sînt D.C.E. şi I.C.E. Menţinerea lor în limite fiziologice este condiţionată de trei factori — presarcina, postsarcina şi forţa de contracţie.

Presarcina reprezintă presiunea şi volumul de umplere eficace al ventriculelor. Hemodinamic este apreciată prin valoarea presiunii telediastolice (P.T.D.), constantă esenţială în activitatea miocardului de lucru. De P.T.D. depinde viteza de întindere şi scurtare a fibrelor musculare şi reflectă relaţia Starling, lungime—tensiune. La nivel microscopic înseamnă viteza de întindere şi scurtare a sarcoamelor, unităţile motorii ale fibrelor miocardice. De P.T.D depinde o forţă de contracţie eficientă şi deci funcţionarea normală a pompei cardiace.

Presarcina este condiţionată de *întoarcerea venoasă, de integritatea valvelor mitrale şi sigmoide, de contracţia atrială, de presiunea intrapericardică şi de prezenţa unui sunet patologic.*

1. În I.C. creşte *întoarcerea venoasă* din cauza retenţiei hidrosaline. În I.C. datorită scăderii D.C.E. are loc stimularea baroreceptorilor pentru aldosteron şi ADH situaţi în atrii şi vasele carotidiene. Se reţine astfel la nivelul rinichiului sare şi apă şi creşte volemia. Pe de altă parte, scăderea D.C.E. determină şi scăderea irigaţiei renale care antrenează sécreţia de renină şi aldosteron, contribuind tot la creşterea volemiei prin retenţie hidrosalină.

În I.C. creşterea presarcinii (întoarcerii venoase) reprezintă o suprasolicitare hemodinamică pentru un miocard dilatat miogen sau pentru un miocard cu leziuni ischemice, distrofice sau inflamatorii (la limita critică a puterilor). Creşterea P.T.D. duce la creşterea presiunii intramurale (intramiocardice) şi astfel se comprimă reţeaua coronariană subendocardică. Ischemia subendocardică determină o disfuncţie zonală ventriculară care impietează asupra forţei de contracţie.

2. *Integritatea valvelor.* Insuficienţele şi stenozele valvulare solicită hemodinamic miocardul de lucru prin creşterea pre- şi postsarcinii. Insuficienţa aortică şi mitrală (I.A. şi I.M.) favorizează regurgitarea, creşterea umplerii şi presiunii telediastolice şi adaptarea prin hipertrofie şi dilataţie de umplere. Boala mitrală (B.M.) cu predominanţa insuficienţei face acelaşi lucru. În stenoza mitrală (S.M.) barajul mitral solicită atriul stîng şi duce la hipertensiune pulmonară venoasă şi apoi arterială. Determină cu timpul şi creşterea postsarcinii ventriculului drept care cedează destul de repede, avînd o forţă electromotrice de şase ori mai mică decît a ventriculului stîng.

3. *Şunturile stînga-dreapta* produc hipertrofii şi dilataţii de umplere şi cu precădere a ventriculului stîng. Şunturile dreapta-stînga solicită inima stîngă prin umplere, iar inima dreaptă prin creşterea postsarcinii. De pildă în boala Fallot, stenoza pulmonară determină hipertrofie de ventricul drept prin creşterea postsarcinii.

4. *Contracţia atrială.* Sistola atrială care are loc în cursul diastolei ventriculare timp de 0,10 secunde face plinul ventricular asigurînd o P.T.D. eficace. În stenoza mitrală cu F.A. sistola atrială dispare şi facilitează staza atrială şi pulmonară cu creşterea postsarcinii V.D. În cardiopatia ischemică cu F.A. creşte umplerea ventriculară şi presarcina solicitînd atît inima stîngă cît şi inima dreaptă.

5. *Presiunea intrapericardică* în mod normal este negativă. Între foiţele pericardice există o lamă fină de lichid care asigură alunecarea inimii în sistolă şi diastolă şi totodată contactul strîns cu pericardul. În caz de pericardită exsudativă, acumularea lichidului determină creşterea presiunii hidro-

Scanned with OKEN Scanner

statice în pericard. Cînd această presiune depăşeşte P.T.D., miocardul nu se mai poate relaxa izometric şi se limitează umplerea. În pericardita constrictivă carapacea fibroasă şi/sau calcară împiedică tot relaxarea izometrică a miocardului ventricular. În aceste situaţii apare o formă particulară de I.C. numită hipodiastolică, cu stază retrogradă marcată.

Postsarcina înseamnă rezistenţa pe care o întîmpină inima în timpul fazei de ejecţie sau de golire. Postsarcina este condiţionată de integritatea anatomo-funcţională a valvelor aortice, a conului de ejecţie, de rezistenţa periferică şi impedanţa aortică.

1. *Integritatea anatomo-funcţională a sigmoidelor şi a conului de ejecţie.* În stenoza aortică (S.A.) şi miocardopatia obstructivă (M.O.) creşte rezistenţa la golire şi determină hipertrofia concentrică sau de rezistenţă prin creşterea postsarcinii. Cu timpul, miocardul de lucru cedează prin dilataţie miogenă şi apare I.C.

2. *Rezistenţa periferică* (*R.P.*) este condiţionată de tonusul arteriolar. În H.T.A. esenţială şi secundară R.P. creşte. Se ştie astăzi că R.P. creşte şi în I.C. cu tensiune normală în timpul efortului fizic, la emoţii prin efect catecolic. De asemenea, R.P. creşte ca un mecanism de adaptare a reţelei arteriolare periferice faţă de scăderea D.C. Rezultatele terapeutice favorabile obţinute cu hipotensoare în I.C. sînt argumente puternice pentru creşterea R.P. în I.C. chiar în absenţa H.T.A. Astfel în I.C. congestivă (I.C.G.) inima poate fi suprasolicitată atît prin pre- cît şi prin postsarcina crescută.

3. *Impedanţa aortei* este definită ca o proprietate intrinsecă dată de structurile vîscoelastice ale aortei ascendente şi crosei aortei. Datorită acestei proprietăţi crosa aortică se destinde în sistolă, cînd înmagazinează energia potenţială pe care o transformă în energie cinetică în diastolă, asigurînd curgerea continuă a sîngelui în vase. Cu vîrsta impedanţa scade, opunînd rezistenţă la golire şi creşterea postsarcinii.

Forţa de contracţie (F.C.). Este proprietatea intrinsecă a miocardului de lucru de a produce lucru mecanic (L.M.) de presiune şi acceleraţie. Inima stîngă împinge sînge cu o presiune de 125 mm Hg şi o viteză de 0,5 m/s. L.M. de presiune reprezintă peste 99% din energia furnizată de fibra miocardică iar cel de acceleraţie sub 1%. Rezultă că la creşteri mici ale vitezei de curgere, travaliul cardiac ar creşte foarte mult. Este un dar lăsat de natură ca inima să nu facă risipă de energie prin creşterea L.M. de acceleraţie. Ventriculul stîng are o forţă electromotrice de 6—8 ori mai mare decît ventriculul drept a cărui presiune sistolică este de 25 mm Hg.

F.C. a miocardului este condiţionată de tonusul simpatic, metabolismul miocardului, perfuzia coronariană şi integritatea morfofuncţională a fibrelor miocardice.

Tonusul simpatic este important pentru o contracţie eficientă. Are efect inotrop pozitiv de care depinde relaţia forţă-viteză şi curba lungime-tensiune. În I.C. aceste relaţii scad şi reflectă scăderea F.C. În mod normal, tonusul simpatic depinde de cantitatea de noradrenalină (NA) sintetizată şi eliberată la nivelul receptorilor beta-adrenergici din miocard.

În I.C. s-a constatat o scădere a sintezei de NA şi o sărăcire a rezervelor de NA din miocard şi, totodată, o scădere a sensibilităţii beta-receptorilor şi fibrelor miocardice faţă de catecolii circulanţi produşi de medulosuprarenală. Scăderea sintezei de NA în miocard s-ar datora unor deficienţe în activitatea dopaminoxidazei şi tiroxin-hidroxilazei, enzime cu rol în sinteza NA.

Scanned with OKEN Scanner

Perfuzia coronariană scade din mai multe motive. Scăderea D.C.E. are ca urmare și reducerea perfuziei coronariene. Tahicardia, ca mecanism adaptativ ineficace pentru mărirea D.C.E., determină scăderea diastolei. În această fază a revoluției cardiace are loc perfuzia miocardului. Din cauza creșterii tensiunii intramurale, am arătat că în I.C. se reduce perfuzia zonei subendocardice a miocardului. Din toate aceste motive scade aportul de glucoză, grăsimi și de oxigen necesar arderilor oxidative. Miocardul nu lucrează cu datorie de oxigen ca mușchiul striat. Inima bate mulți ani mereu și nu prea se odihnește nici în diastolă.

Metabolismul cardiac. Din arderea glucozei și acizilor grași rezultă energie chimică. Glucoza este arsă anaerob și aerob pe calea ciclului Krebs unde sînt arși și acizii grași. Din arderea unui mol de glucoză rezultă 36 moli de A.T.P. Refacerea A.T.P.-ului are loc și pe seama fosfocreatinei. Prin studii biochimice s-a constatat că în I.C. generată de cedarea mecanismelor de adaptare nu există tulburări în producerea și conservarea energiei sub formă de A.T.P. (substrat macroergic). În schimb, scade utilizarea energiei chimice și transformarea ei sub formă de energie mecanică. Scade activitatea actomiozinei și viteza de cuplare a Ca^{2+} la actomiozină.

Integritatea anatomo-funcțională a fibrelor miocardice. Leziunile ischemice, degenerative și toxiinfecțioase, induc leziuni biochimice la nivelul mitocondriilor și sarcomerelor. Din această cauză scade atît producerea cît și conservarea și utilizarea energiei chimice. Rezultatul este scăderea importantă a forței de contracție. Leziunile ischemo-distrofice explică și sensibilitatea deosebită a fibrei musculare față de digitală.

O scădere rapidă și brutală a forței de contracție are loc în I.C. produsă prin rupturi, dislocare de valve protezate, rupturi de pilieri și perforații de sept. Pentru inima dreaptă, I.C. acută apare în embolia pulmonară.

Ca mecanisme adaptative imediate și ineficiente în timp notăm *tahicardia și creșterea rezistenței periferice* determinate reflex de scăderea D.C.E. și de efectul catecolilor asupra arteriolelor. Tahicardia impietează asupra diastolei și reduce irigația coronariană, iar creșterea R.P. prin intervenția simpatică contribuie la mărirea postsarcinii.

Codificarea fiziopatologică a I.C.

1. *I.C. impusă de creșterea presarcinii* cu suprasolicitarea hemodinamică a miocardului apare frecvent în valvulopatii — B.M., I.A., I.M. și în cardiopatiile congenitale cu șunt stînga-dreapta. În S.M. crește postsarcina V.D.

2. *I.C. impusă de creșterea postsarcinii* întîlnim frecvent în S.A., M.O., în C.P.C., cardiopatii cianogene cu stenoză pulmonară și în cardiopatia hipertensivă (H.T.A. în stadiul III).

3. *I.C. prin cedarea treptată a F.C.* este provocată de cardiopatia ischemică, miocardopatiile idiopatice și secundare dilatative și restrictive și în miocardite acute toxiinfecțioase.

4. *I.C. provocată de cedarea acută* a F.C. este determinată de rupturi de valve, pilieri, dislocări de valve protezate, perforații de sept, embolia pulmonară, disecție de aortă.

5. *I.C. prin scăderea umplerii diastolice* realizată de creșterea presiunii intrapericardice, întîlnită în pericardita exsudativă și în pericardita constrictivă (I.C. hipodiastolică).

Scanned with OKEN Scanner

Criteriul etiologic

S-a menționat că I.C. nu este o boală de sine stătătoare ci un sindrom funcțional cu simptomele comune ale stazei venoase pulmonare și stazei venoase sistemice, provocat de multe boli cu etiologie variată. În ordinea prevalenței amintim următoarele boli :

— valvulopatiile inimii stîngi S.M., B.M., I.M., I.A., S.A., mai rar insuficiența tricuspidiană (I.T.) acută din endocardita infecțioasă ;

— cardiopatia ischemică în formele ei dureroase și nedureroase ;

— H.T.A. esențială sau secundară visceralizată (cardiopatie hipertensivă) ;

— miocardopatia obstructivă neglijată ;

— miocardopatiile primare și secundare, dilatative sau restrictive ;

— malformațiile cardiace congenitale cianogene și necianogene.

La aceste cauze primare care generează I.C. se mai adaugă o serie de factori de risc, care grăbesc și agravează I.C. și trebuie cunoscuți dacă dorim să aplicăm o terapie adecvată.

1. *Infecțiile reumatice recidivante* agravează leziunile de tip stenoză sau insuficiență, impietînd asupra pre- și postsarcinii.

2. *Infecțiile intercurente* (gripe, viroze pulmonare, pneumonii, bronhopneumonii bacteriene) prin leziuni miocardice, pericardice și endocardice (endocardita lentă) impietează asupra miocardului de lucru prin scăderea forței de contracție.

3. *Tulburări de ritm rapid* de felul tahicardiei permanente, F.A. sau tulburările paroxistice supraventriculare, reduc diastola și perfuzia coronariană și metabolismul miocardic. Tireotoxicoza solicită miocardul prin creșterea nevoilor metabolice și prin tulburările de ritm pe care le produce — tahicardia permanentă și F.A. atrială reduc perfuzia coronariană.

4. *H.T.A.* prin creșterea rezistenței periferice crește postsarcina și favorizează hipertrofia și dilatația de rezistență. În I.C. ireductibilă sancționarea rezistenței periferice cu hipotensoare a adus beneficii acestor bolnavi considerați irecuperabili.

5. *Tromboembolismul pulmonar subacut* din S.M., C.P.C. cu poliglobulie crește postsarcina ventriculului drept, accentuează hipoxia și reduce aportul de O_2 la miocard. Oxigenul și anticoagulantele aduc ameliorări spectaculare.

6. *Efortul fizic, alimentar* (mese bogate mai ales seara) și *sexual* favorizează furtul de oxigen, solicită plămînul și inima, favorizează disfuncția ventriculară, apariția crizelor de angină sau edem pulmonar. De aceea cardiacului i se recomandă cruțare fizică, psihică, sexuală și alimentară.

7. *Greșelile de regim igieno-dietetic*. Furtul de apă, sare și grăsimi cît și întreruperea tratamentului pe motiv că bolnavul trebuie să facă pauză cu de la sine putere declanșează decompensarea. Aportul hidrosalin și abandonarea diureticului măresc volemia și presarcina, iar lipsa digitalei — „benzina cardiacului" — scade forța de contracție.

8. *Sarcinile repetate* dăunează miocardului deoarece îl suprasolicită hemodinamic, mama bolnavă trebuind să asigure două metabolisme (al ei și al viitoarei ființe). De aceea mai mult de o sarcină, la o cardiacă, reprezintă contraindicație și necesită aviz de întrerupere.

Scanned with OKEN Scanner

Clasificarea după criteriul clinic :

Din considerente de ordin clinic și didactic, ținînd seama atît de ventriculul care cedează, cît și de modul acut sau lent de instalare a simptomelor, I.C. se împarte în :

1. I.C.S. (stîngă) cu varianta acută și cronică ;
2. I.C.D. (dreaptă) cu forma acută și cronică ;
3. I.C.C. (congestivă, globală) cînd cordul cedează în totalitate.

Clasificarea după toleranța la efort și disconfortul cardiac :

I.C.S. cronică debutează lent, insidios, cu dispnee progresivă de efort. Cu timpul determină I.C.D. și se transformă în I.C.C. I.C.S. are evoluție treptată stadială către I.C.C. După toleranța la efort Asociația Americană și Europeană de cardiologie a stabilit 5 stadii de evoluție, criteriul fundamental fiind dispneea și toleranța la efort a cardiacului. Asociația Americană a înlocuit mai nou și în mod nejustificat noțiunea de stadiu cu noțiunea de clasă. Noțiunea de clasă avînd semnificație de stadiu, deoarece în limba engleză există cele mai supărătoare sinonime.

În stadiul I cardiacul tolerează eforturi mari fără să prezinte dispnee și palpitații.

În stadiul II la eforturi mari sau la efortul cerut de exercitarea profesiei prezintă în raport cu boala de bază dispnee, palpitații și dureri anginoase.

În stadiul III, la eforturi moderate cardiacul se plînge de dispnee, palpitații sau dureri anginoase. Are stază pulmonară la efort.

În stadiul IV cardiacul acuză dispnee de repaus, tahicardie, eventual, dureri anginoase. Sînt prezente semnele stazei venoase sistemice, deci ale I.C.D.

În stadiul V prezintă semne de I.C.C. potențial reversibilă sau ireversibilă. Denumirea de clasă folosită mai nou nu este logică, deoarece cardiacul are o toleranță la efort condiționată de stadiul evolutiv. Nu se poate spune că un cardiac rămîne „repetent" în clasa a II-a sau a III-a.

TABLOUL CLINIC ȘI PARACLINIC

Tabloul clinic

I.C.S. acută se manifestă cu tabloul edemului pulmonar acut sau al astmului cardiac (vezi capitolul „Hipertensiunea pulmonară").

I.C.S. cu evoluție cronică are ca semne caracteristice *dispneea progresivă de efort, ortopneea, cianoza și staza pulmonară*. La examenul fizic se constată submatitate la baze și raluri subcrepitante.

În I.C.C. la semnele caracteristice I.C.S. apar semnele stazei vennoase sistemice : jugulare turgescente, hepatomegalia de stază și edemele.

Ritmul de galop prezent în ambele forme reflectă insuficiența acută ventriculară stîngă. Din partea cordului descoperim ca semne tipice de I.C.C. : *cardiomegalia* cu șoc apexian deplasat în jos și în afară și *ritmul de galop*. La semnele caracteristice I.C.C. se adaugă *semnele bolii de bază* care poate fi o *valvulopatie*, o *cardiopatie ischemică*, *miocardopatie*, *H.T.A.* sau *boală congenitală pe cord*. Prezența *tahicardiei sinusale* reprezintă un mecanism adaptativ

Scanned with OKEN Scanner

Tablou sinoptic nr. 40

Insuficiența cardiacă : mecanisme fundamentale, fiziopatologie

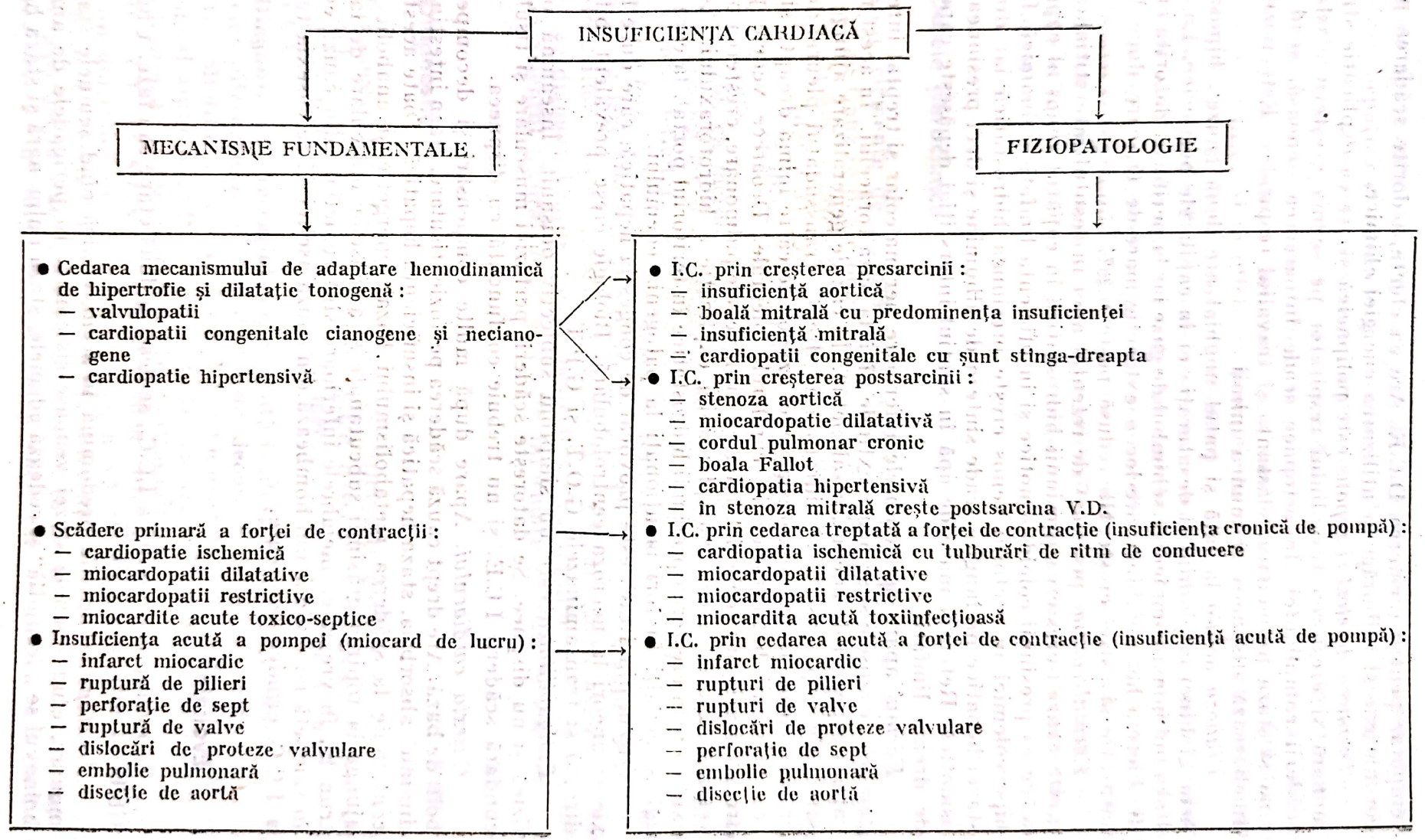

Scanned with OKEN Scanner

temporar pentru creşterea D.C.E. Are ca efecte nedorite scăderea perfuziei coronariene şi tulburări în utilizarea energiei chimice.

Dispneea de efort şi repaus este polipneică şi are ca explicaţie staza pulmonară şi creşterea travaliului respirator pe seama creşterii elastanţei şi scăderii complianţei. În ortopnee scade întoarcerea venoasă, scad presarcina şi staza pulmonară, elastanţa şi travaliul respirator. Este poziţia care ameliorează dispneea şi munca inimii.

Cianoza acrală la faţă şi patul unghial are două cauze : hiposaturaţia hemoglobinei la plămîni şi desaturaţia ei în capilarele periferice. La plămîn, staza pulmonară împiedică schimbul de gaze iar la periferie, datorită curbei de disociere a hemoglobinei, are loc o extracţie mare de O_2 care duce la hiposaturaţie şi astfel creşte Hb redusă peste 6 g%.

Edemul cardiac provocat de retenţia apei în ţesutul interstiţial are mai multe cauze : creşterea presiunii hidrostatice în capătul venos al capilarului, scăderea presiunii coloid-osmotice şi insuficienţa limfatică dinamică. Datorită hipervolemiei în sectorul venos creşte presiunea hidrostatică iar din cauza stazei hepatice prelungite scade sinteza de albumine şi deci presiunea coloid-osmotică. Retenţia mare de apă în spaţiul interstiţial depăşeşte capacitatea de drenaj limfatic.

Edemul apare la membrele inferioare perimaleolar şi treptat interesează gambele, coapsele şi se poate extinde pînă la baza toracelui. În acest moment capătă aspectul de edem „în salopetă". În caz de generalizare ajunge la anasarcă cînd apar ascita şi hidrotoraxul drept. Transsudatul pleural drept are ca explicaţie clasică compresia venei azygos de către inima dreaptă şi creşterea presiunii hidrostatice în capilarele pleurale. Deoarece venele pleurale drenează atît în venele sistemice cît şi în venele pulmonare, creşterea presiunii venoase apare ca cea mai plauzibilă explicaţie a hidrotoraxului. Ascita se explică prin creşterea presiunii hidrostatice în teritoriul portal, la care se adaugă şi ceilalţi factori menţionaţi la patogenia edemului.

Icterul din I.C.C. este provocat de congestia hepatică, care duce la hipoxie şi uneori la necroza centrolobulară. Biologic cresc prevalent bilirubina directă şi transaminazele G.O.T. şi G.P.T.

Fatigabilitatea este un simptom subiectiv obişnuit. Înseamnă oboseală fizică şi nu dispnee. Se datoreşte scăderii perfuziei musculare şi tisulare, secundară scăderii I.C.E. şi nu trebuie confundată cu dispneea.

Caşexia cardiacului. Apare după multe compensări şi decompensări a bolii de bază. Are drept cauză scăderea perfuziei tisulare, staza intestinală care diminuă absorbţia, staza hepatică şi insuficienţa hepatică. Toate aceste verigi contribuie la scăderea metabolismului bazal, energetic şi anabolic. Aşa se ajunge la topirea grăsimii subcutanate şi a maselor musculare de la faţă şi trunchi, în vreme ce membrele inferioare sînt tumefiate din cauza edemului în salopetă iar abdomenul bombează din cauza ascitei. Este caşexia terminală a I.C.C. cronice recurente.

Evoluţie

În evoluţia recurentă a I.C.C., se descriu două etape sau faze. Una reductibilă şi alta ireductibilă.

În etapa reductibilă predomină în scena clinică cînd semnele stazei pulmonare, cînd semnele stazei venoase sistemice. În perioadele de ameliorare bolnavul se „dezumflă" şi cedează edemele, staza pulmonară şi staza hepatică.

Scanned with OKEN Scanner

În faza de agravare se „umflă" şi apar : dispneea de efort, balonarea abdominală, staza hepatică şi edemele la membrele inferioare. Hepatomegalia este reductibilă, ficatul creşte în volum o dată cu decompensarea şi revine la normal după tratamentul diuretic şi tonicardiac. Este ficatul „în armonică". Refluxul hepato-jugular este prezent la apăsarea ficatului de stază. Cînd se instalează ciroza cardiacă, hepatomegalia devine staţionară. În funcţie de conduita terapeutică şi insuficienţa pompei, în scena clinică alternează aşazisa „compensare şi decompensare" cardiacă.

În etapa ireductibilă se instalează caşexia cardiacului. În vreme ce abdomenul este destins din cauza ascitei iar membrele inferioare sînt tumefiate, „umflate butuc", membrele superioare şi toracele sînt uscate din cauza topirii musculaturii şi ţesutului celular subcutanat. Bolnavul este un caşectic cu retenţie hidrică. Apare staza venoasă sistemică greu reductibilă. Sîntem obligaţi să căutăm şi în această fază, factorii de risc potenţial reversibili care mai pot fi influenţaţi terapeutic.

Datele paraclinice

Aduc elemente de nuanţă care reflectă tulburările hemodinamice. Cu sonda Swan-Ganz se poate determina *presiunea venoasă sistemică* care depăşeşte 12 cm apă. *Cateterismul* poate evidenţia creşterea P.T.D. în atrii şi ventricule, scăderea D.C.E. şi a I.C.R., scăderea PO_2. Înregistrările grafice simultane arată modificări ale indicilor sistolici care ne indică scăderea performanţei cardiace.

Ecografia, ca metodă inofensivă, determină *volumul cardiac, grosimea pereţilor, kinetica lor şi a septului* şi mai ales *fracţia de ejecţie* care arată o performanţă deficitară a pompei cardiace (scădere sub 40%).

Clişeul toracic de faţă şi profil evidenţiază volumul cavităţilor cardiace în corelaţie cu leziunile valvulare care au dus la I.C.S. în stadiul avansat al valvulopatiilor. Clişeul toracic arată un cord global mărit, aşa-zisul „cord bovin" cu diametrul cardio-toracic peste 40%. Staza pulmonară, hilii pulsatili şi epanşamentul pleural drept sînt alte informaţii oferite de examenul radiologic.

Diagnostic

Diagnosticul pozitiv nu întîmpină dificultăţi dacă stăpînim semnele stazei pulmonare, stazei venoase sistemice, descoperim cardiomegalia şi semnele bolii de bază care a generat prin mecanismele fundamentale arătate mai sus, I.C.C.

Diagnosticul diferenţial. I.C.S. acută tradusă prin E.P.A. sau A.C. ridică problema diferenţierii cu astmul bronşic, deoarece atitudinea terapeutică este diferită. Miofilinul şi Lanatosidul C administrate i.v. sau Nitroglicerina sublingual ajută în E.P.A. şi A.C. (astm cardiac). Miofilinul ajută numai în astmul bronşic, unde morfina este contraindicată.

În I.C.C. cu stază venoasă sistemică, diferenţierea se face cu C.P.C. şi I.C. hipodiastolică din pericardita exsudativă sau constrictivă.

În mod teoretic se poate discuta diferenţierea de sindromul nefrotic, ciroza hepatică în stadiul ascitic şi poliserozita de diverse cauze. La capitolele respective sînt subliniate elementele cheie care le diferenţiază de I.C.C.

Scanned with OKEN Scanner

Tablou sinoptic nr. 41

Insuficiența cardiacă congestivă: tablou clinic, tratament

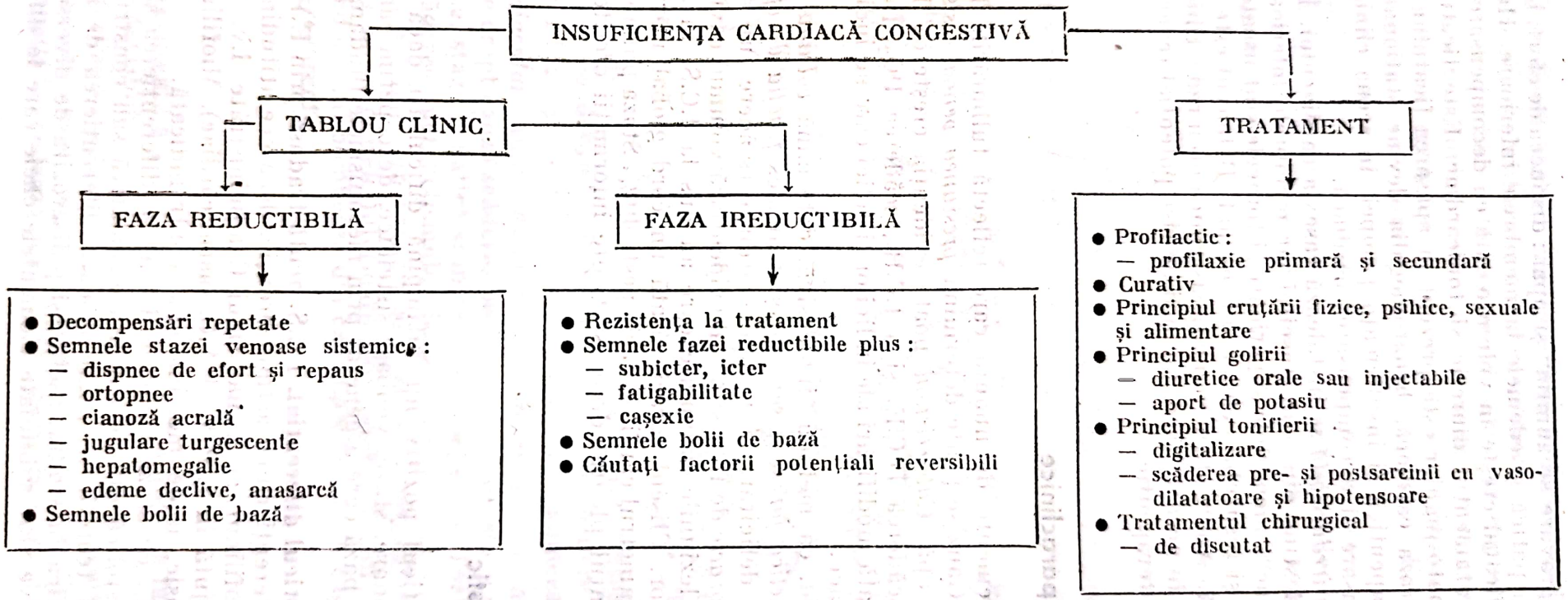

Scanned with OKEN Scanner

Evoluție, complicații, prognostic

I.C.S. duce la I.C.C. iar aceasta are o evoluție recurentă cu episoade de compensare și decompensare a bolii de bază. În final, după multe asemenea episoade ajung la cașexie. *Complicațiile acute* sînt : *stopul cardio-respirator* provocat de fibrilația ventriculară care poate duce la moarte subită ; o altă complicație este *tromboflebita* cauzată de staza venoasă prelungită, care la rîndul ei poate provoca o *embolie pulmonară* cu consecințe nefaste ; de asemenea *tromboembolismul pulmonar subacut* este o altă complicație a fibromatozei, întîlnită mai ales în stenoza mitrală ; pot face *intoxicații cu digitală*. Dintre *complicațiile cronice* menționăm *ciroza hepatică* întîlnită mai ales în stenoza mitrală.

Prognosticul I.C. este în general rezervat, atît cel *que ad vitam* cît și cel *que ad sanationem*. Cardiacul poate muri în orice moment.

TRATAMENTUL INSUFICIENȚEI CARDIACE

Tratamentul I.C. este *profilactic și curativ.*

Cel profilactic se referă la profilaxia primară și secundară a valvulopatiilor, prin tratarea carditei reumatice, prevenirea endocarditei lente, tratarea chirurgicală în timp util, a valvulopatiilor strînse, care suprasolicită hemodinamic miocardul de lucru. Indicăm reguli de regim igieno-dietetic și tratament medicamentos în H.T.A. esențială și secundară. Se are în vedere tratarea corectă a bronșitei cronice și astmului bronșic, prevenirea obezității și tratamentul adecvat al diabetului zaharat și cardiopatiei ischemice.

Tratamentul curativ se referă la respectarea de către medic și bolnav a celor trei principii de bază : *cruțare, golire* și *tonifiere.*

Principiul cruțării înseamnă cruțare de efort fizic, sexual, respectarea regimului alimentar și renunțarea la toxice, tutun și alcool. Efortul fizic și sexual cresc munca inimii prin mărirea pre- și postsarcinii. De aceea, cardiacilor li se dau sfaturi cu privire la efortul sexual. De asemenea, efortul fizic și alimentar provocate de mese copioase duc la furt de oxigen pentru miocard. Emoțiile, supărările descarcă catecoli care pot determina tulburări de ritm rapid și moarte subită.

Principiul golirii înseamnă reducerea volemiei și scăderea presarcinii, utilizînd diuretice care măresc eliminarea de apă și electroliți. Avem la dispoziție preparate orale și injectabile. *Diureticele orale de tip sulfamidic* sînt Nefrixul (tablete de 25 mg), Furantrilul (tablete de 40 mg) și Acidul etacrinic tablete de 50 mg. *Diureticele injectabile* sînt Furosemidul fiole de 20 mg și Edecrinul fiole tot de 20 mg. Aceste diuretice acționează pe ansa nefronului, scad resorbția de apă și măresc eliminarea de Na și K (fac risipă de apă, sare și potasiu).

Doze. Cele orale se dau dimineața, 1—2 tablete, 3 zile la rînd, cu pauză de 3—4 zile. Furosemidul se dă i.v. o fiolă dimineața. Aceste diuretice nu se dau în doze repartizate de 3 ori pe zi, deoarece bolnavul trebuie să se odihnească. Au ca efecte nedorite hipokalemia și creșterea acidului uric. Se dau sub controlul greutății și diurezei. *Diureticele cu acțiune pe tubul distal* fac

Scanned with OKEN Scanner

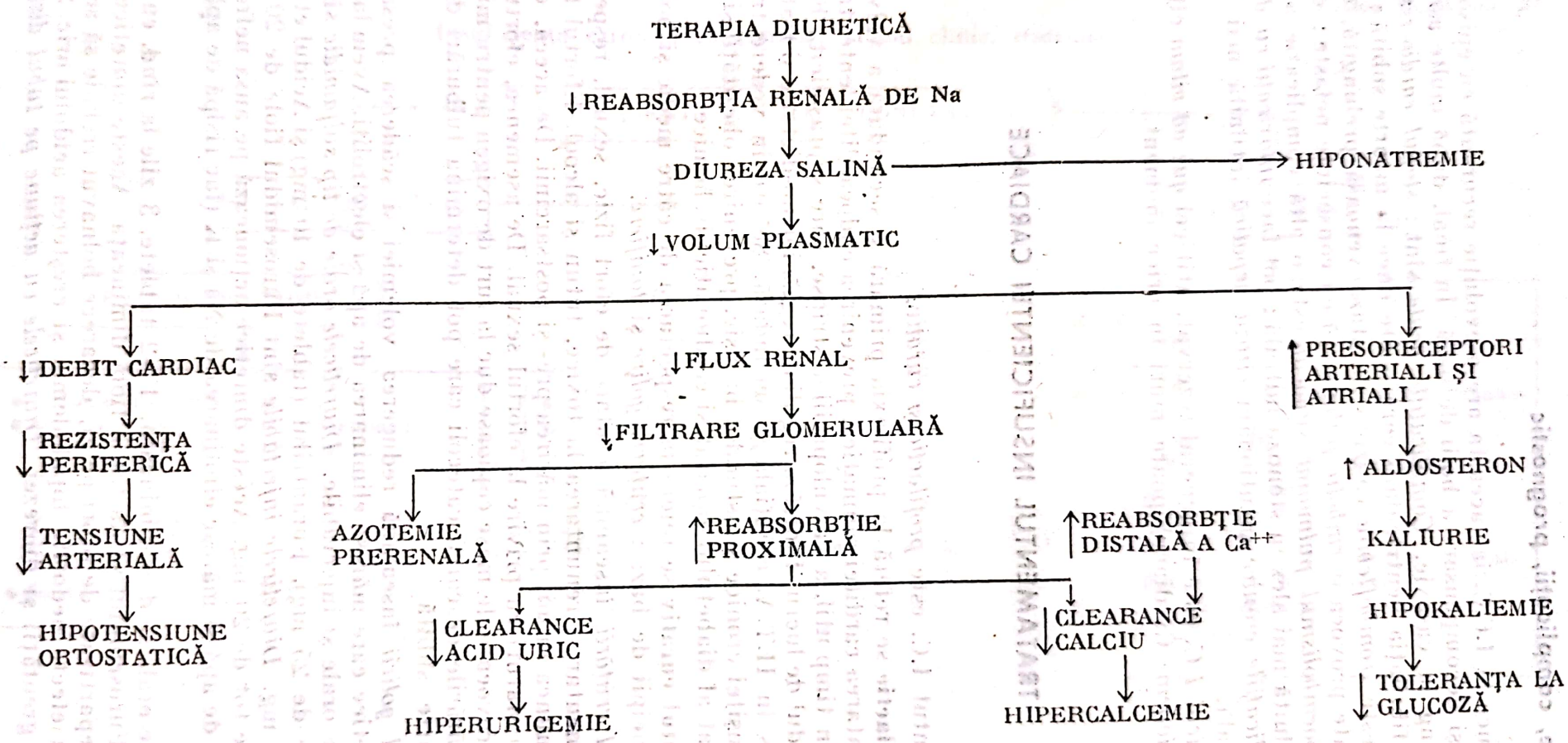

Fig. 62. Mecanismul de acțiune și complicațiile medicației diuretice (după Current Therapy, 1988)

spoliere de apă, sare și economisesc potasiul. Dintre acestea Aldactona sau Spironolactona inhibă sinteza de aldosteron și astfel reduce reabsorbția sării și apei. Doza este de 25 mg de 3—4 ori pe zi: se dau 5—7 zile, efectul apărînd tardiv pînă ce se inhibă sinteza de aldosteron. Sînt rezervate formelor de I.C. refractare la diureticele obișnuite fiind costisitoare.

Amiloridul și Triamterenul (tablete de 100 mg, în doză de 1—3 tablete pe zi) sînt diuretice care acționează pe tubul distal și inhibă reabsorbția de apă și sare și scade eliminarea de potasiu.

În tratamentul de urgență se folosesc preparate injectabile — Furosemid sau Acid etacrinic, fiole de 20 mg. Acțiunea diureticelor poate să fie potențată cu Nitroglicerină tablete de 0,5 sau 2 mg sau cu Izoket de 5 sau 10 mg, medicamente care scad întoarcerea venoasă. De asemenea, Miofilina dată intravenos (1—2 fiole pe zi) și perfuziile de plasmă liofilizată sau albumină umană (100 ml/zi), potențează efectul duretic, ajută filtrarea renală, corectează presiunea oncotică (albuminemia).

Sînt situații cînd trebuie să forțăm diureza cu 2—4 fiole Furosemid pe zi, date într-o mică perfuzie, cu ritm de 10—15 picături pe minut și numai dimineața. Tratamentul diuretic se aplică sub controlul diurezei, electroliților, ureei, acidului uric și creatininei (fig. 62, 63).

Principiul tonifierii înseamnă folosirea pentru toată viața a digitalicelor, la care se asociază *temporar hipotensoare*, care scad pre- și/sau postsarcina. Avem la dispoziție digitalice cu acțiune rapidă sau semilentă pe care le administrăm oral sau intravenos. *Lanatosidul C și Digoxinul* drajeuri de 0,25 mg, iar injectabil Lanatosidul C și Deslanozidul fiole de 0,4 mg și Digoxinul fiole de 0,5 mg. Au efect tonotrop și batmotrop pozitiv și efect dromo- și cronotrop negativ. Pentru impregnarea optimă a miocardului sînt necesare doze eficiente date oral sau intravenos. Impregnarea poate fi atinsă în 2—3 zile sau 7 zile. S-au impus trei metode de digitalizare (tabelul nr. 7).

Tabel nr. 7

Metode terapeutice de digitalizare

Preparate / Durata de acțiune	Digoxin	Digitoxină	Lanatosid Deslanosid
24 ore digitalizare foarte rapidă	Doza: 1 = 0,50 mg 2-a = 0,25 mg 3-a = 0,25 mg 4-a = 0,25 mg control ecg	Doze: 1 = 0,6 mg 2-a = 0,3 mg 3-a = 0,2 mg 4-a = 0,1 mg control ecg	Doze: 1 = 0,6 mg 2-a = 0,4 mg 3-a = 0,2 mg 4-a = 0,2 mg control ecg
48 ore digitalizare rapidă	0,25 mg la 6 ore sub control ecg	0,2 mg la 6 ore sub control ecg	0,2 mg la 6 ore sub control ecg
7 zile digitalizare lentă	3 × 0,25 mg/zi, 6 zile 2 × 0,25 mg a 7-a zi	0,2 mg/zi timp de 10—14 zile	3 × 0,25 mg/zi, 6 zile 2 × 0,25 mg a 7-a zi
Digitalizare de întreținere în raport cu alura ventriculară	0,25—0,50 mg pe zi	0,2 mg/zi	oral 1—1,5 mg/zi

Scanned with OKEN Scanner

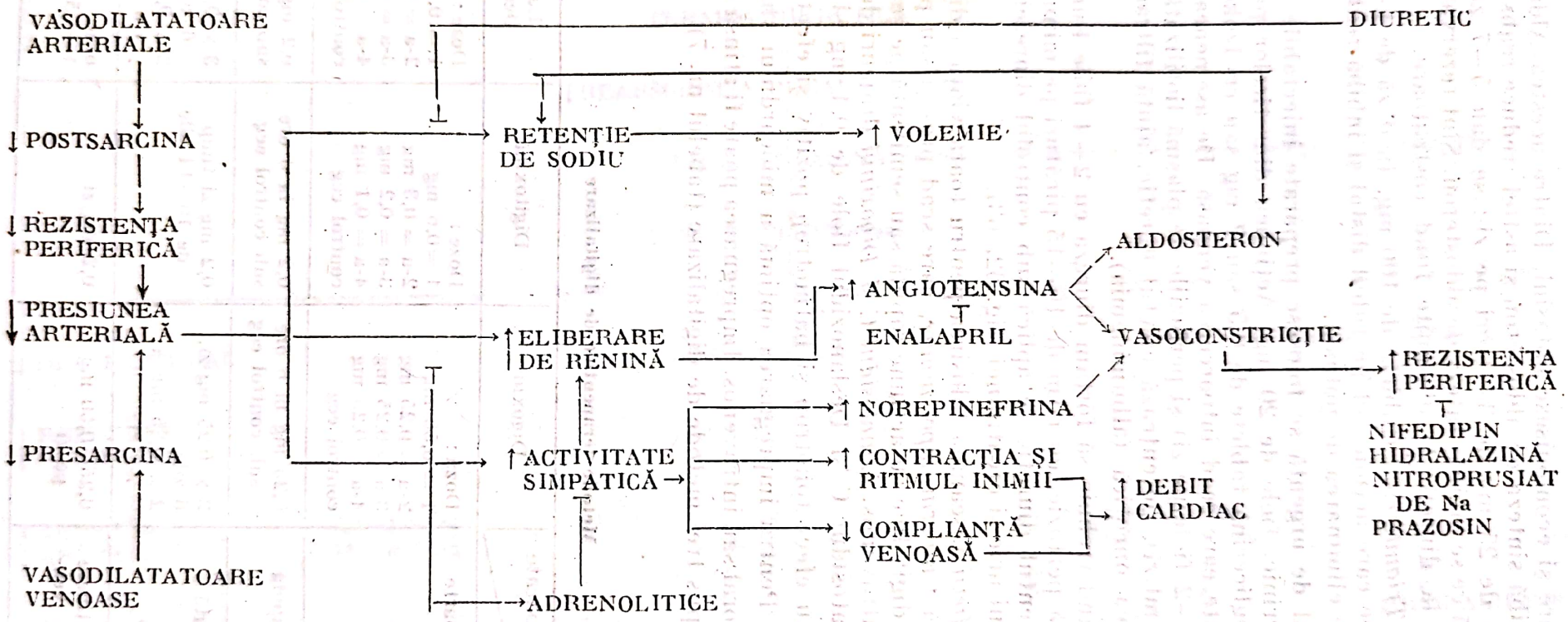

Fig. 63. Efectele hipotensoare ale vasodilatatoarelor și diureticelor (după Current Therapy, 1968)

Legendă ⊣ inhibă
→ stimulează

Scanned with OKEN Scanner

Digitalizarea rapidă este o terapie care se aplică în spital sub controlul medical și ecg. Se indică în urgențele cardiovasculare cum este astmul cardiac, edemul pulmonar acut sau o insuficiență cardiacă globală cu predominența semnelor de stază pulmonară (I.C.S.) sau stază venoasă sistemică (I.C.D.). Doza de saturație a miocardului se consumă în 48—72 de ore. Se dau 1—2 chiar 3 fiole de Lanatosid C pe zi, Deslanozid sau Digoxin, doza totală fiind de 2—4 mg.

Cea mai utilizată metodă de digitalizare este *digitalizarea lentă*, unde doza de saturație a miocardului este de aproape 5 mg și se atinge în 7 zile. Doza în primele 6 zile este de 3 drajeuri pe zi, 1 la 8 ore, iar în a 7-a zi de 2 tablete, una la 12 ore. Eficacitatea tratamentului se apreciază prin mărirea diurezei, scăderea în greutate, dispariția edemelor, scăderea hepatomegaliei, a stazei pulmonare și reducerea alurii ventriculare.Acestea sînt criteriile clinice care apreciază rezultatele unei terapii bine conduse.

Digitalizarea de întreținere. Am spus că tratamentul cu digitală durează tot restul vieții și nu poate fi întrerupt decît în cazul unor efecte toxice și în mod temporar. „Benzina" pentru motorul cardiac sînt digitalicele actuale — Lanatosidul C și Digoxinul. După ce s-a obținut *compensarea bolii* care a provocat insuficiența pompei cardiace, se trece la stabilirea dozei de întreținere, doză care se respectă cu sfințenie tot restul vieții, adaptînd-o la nevoie. Doza minimă eficientă se stabilește în funcție de frecvența cardiacă și curba ponderală stabilită prin cîntărirea săptămînală. După schema „șablon" doza este de 0,25 mg/zi timp de 4—5 zile pe săptămînă cu 2—3 zile pauză. Dacă la această doză ritmul cardiac în condiții de efort moderat este de 70—80 bătăi pe minut, doza este eficientă. Dacă ritmul cardiac este de peste 80 pe minut, doza este insuficientă și trebuie mărită. Se recurge la o tabletă pe zi sau la o tabletă și jumătate pe zi, sau o zi o tabletă, o zi 2 tablete sub controlul alurii ventriculare și ecg-ului.

Dacă la o tabletă pe zi, ritmul este sub 60 pe minut, doza este prea mare și se reduce la 1 tabletă pe zi numai 4 zile pe săptămînă sau intermitent o zi da, una nu, cîte o tabletă.

Efectele nedorite ale digitalicelor sînt de ordin cardiac, ocular și digestiv.

Efecte iatrogene cardiace sînt acute și cronice. Cele *acute* și dovedite de un accident nedorit, din Danemarca, din 1970, cînd pe piață a apărut o șarjă de drajeuri supradozate sînt : *tulburările de conducere*, urmate *de tulburările de ritm rapid sau lent*. Ca tulburări de conducere notăm blocuri de gradul I, II și III. Din cele de ritm amintim bradicardia și tahicardia atrială sinusală, tahicardia paroxistică supraventriculară, fibrilația atrială, flutterul atrial și fibrilația ventriculară.

Efectele nedorite cu caracter cronic apar după folosirea îndelungată a digitalicelor. Sînt tulburările *fazei de repolarizare* traduse prin ST în covată și aplatizarea undei T. Mai rar apar *tulburările de ritm și conducere* arătate mai sus.

Pentru combaterea lor, prima măsură este suspendarea digitalei pentru 2—3 zile. Obișnuit se folosește clorura de potasiu, tablete de 0,5 g, 3 tablete pe zi. Se poate folosi în cursul tratamentului și compotul de prune uscate (un pumn de prune uscate este mai bine tolerat decît clorura de potasiu și aduce 3 g clorură de potasiu). Se mai utilizează Fenitoina 1—2 drajeuri de 50 mg pe zi sau Xilină în injecții intravenoase 1—2 fiole pe zi. Antiaritmicele cu acțiune atrială, ventriculară sau atrioventriculară se folosesc mai judicios la bolnavul spitalizat, care poate fi urmărit clinic și ecg.

Scanned with OKEN Scanner

Tulburările digestive traduse prin *anorexie, greţuri, vărsături* şi uneori prin diaree se combat cu poţiuni calmante, Torecan sau Reglan. Bune rezultate se obţin şi cu Ranetidină 1 tabletă de 150 mg seara la culcare, medicament care în observaţiile noastre influenţează favorabil şi extrasistolele.

De notat că, *tulburările dispeptice* care apar în primele zile se datoresc *stazei cardiace şi în mod greşit sînt tratate prin întreruperea digitalicului.* Poţiunea calmantă (care conţine apă de mentă şi melisă cloroformată, xilină, Torecan, sirop de codeină, sirop de belladonă) rezolvă greţurile, vărsăturile şi inapetenţa.

Tulburările oculare traduse prin vederea colorată în galben a obiectelor apar foarte rar şi dispar la 2—3 zile de la întreruperea tratamentului.

Dacă insuficienţa cardiacă este refractară la diuretice, tonicardiace, repaus şi clorură de potasiu se apelează la *vasodilatatoare,* medicamente care scad pre- şi/sau postsarcina. Sînt indicate atît în insuficienţa cardiacă cu recăderi frecvente, rezistente la terapia clasică cît şi în insuficienţa cardiacă, cu alură acută din ruptura de pilieri, perforarea septului intraventricular, dislocare de valve protezate sau ruptura de valve infectate cît şi în cazul endocarditei acute sau lente. De asemenea, sînt folosite în insuficienţa tricuspidiană acută, provocată de endocardita acută septică, întîlnită mai ales la drogaţi sau homosexuali, după cum arată observaţiile anglosaxone.

Vasodilatatoarele se împart după acţiune *în venoase, arteriale şi arteriovenoase* (v. fig. 63).

Cu acţiune venoasă, care scad întoarcerea venoasă sînt Nitroglicerina de 0,5 mg sau Izoketul de 5 sau 10 mg, 1—2 tablete pe zi. Nitroglicerina sau Izoketul zdrobite, sublingual au efect echivalent cu al diureticului dat intravenos. În spital, Nitroglicerina se poate folosi în perfuzie i.v. lentă. De asemenea Nifedipina zdrobită sublingual scade presiunea venoasă în E.P.A. Vasodilatatoarele venoase sînt indicate în insuficienţa cardiacă globală pentru a potenţa efectul diuretic şi tonicardiac.

Vasodilatatoarele arteriovenoase sînt : Regitinul, Hiderginul, Secatoxinul, folosite sub formă de tablete sau fiole. Se dau 5—10 picături de 3 ori pe zi sau 1 fiolă în microperfuzie lentă de glucoză 5%.

Vasodilatatoarele arteriale cu efect miorelaxant sînt : Hipopresolul tablete de 25 mg, 1—2 tablete pe zi sau Minipressul, tablete de 1 sau 5 mg pe zi, 1—2 tablete pe zi. Polipressul este o combinaţie de diuretic şi Prazosin administrată în doză de 1—2 tablete pe zi, dimineaţa. Autorii germani folosesc Arelix-ul simplu şi mixt în doze de 1—2 tablete/zi, cu efecte benefice.

Tratamentul chirurgical este indicat şi la valvularii în stadiul III sau IV de I.C. după un bilanţ hemodinamic, cîntărind riscul şi beneficiul care poate fi adus bolnavului de actul operator. La valvulari se practică comisurotomie şi proteze cu valvule metalice sau biologice. La coronarieni se practică dilataţia coronarelor (aşa-zisa angioplastie) sau pontajul aorto-coronarian cu grefă de venă safenă.

În tratamentul profilactic şi curativ al insuficienţei cardiace se are în vedere controlul terapeutic al HTA esenţiale şi secundare, al ischemiei coronariene sau controlul diabetului zaharat, avînd la dispoziţie regimul igieno-dietetic, hipotensoarele, coronarodilatatoarele, antiagregantele şi antidiabeticele.

Rezultatele tratamentului se apreciază prin controlul alurii ventriculare, al diurezei, al greutăţii, al volumului hepatic, şi ecg, bolnavii fiind chemaţi la control săptămînal, la 2 săptămîni sau lunar. Se obţin supravieţuiri îndelungate dacă bolnavii sînt dispensarizaţi şi tratamentul este bine condus.

Scanned with OKEN Scanner

EDEMUL PULMONAR ACUT

Definiție

Este o polipnee paroxistică cauzată de inundarea alveolelor și bronhiilor cu plasmă transsudată în capilarele pulmonare.

Etiopatogenie

Edemul pulmonar acut (E.P.A.) este cardiogen și necardiogen. *E.P.A. cardiogen* este cel mai frecvent, iar cel necardiogen este toxiinfecțios sau pneumogen și neuroreflex.

E.P.A. cardiogen are ca mecanism patogenic o creștere bruscă a presiunii hidrostatice în capilarul pulmonar peste nivelul critic de 25 mmHg, moment în care plasma transsudează în alveole și inundă arborele bronșic. Este o consecință a hipertensiunii venoase pulmonare (H.P.V.) care la rîndul ei recunoaște trei cauze esențiale :

1. *Barajul mitral* din stenoza mitrală reprezintă un obstacol care determină creșterea presarcinii, în caz de aport hidrosalin mare sau perfuzii intempestive, ori de efort și emoții.

2. *Insuficiența acută a ventriculului stîng* apare la hipertensivi în stadiul de visceralizare, în valvulopatiile aortice, în cardiopatia ischemică sau miocardopatii obstructive și restrictive. În aceste boli cresc pre- și postsarcina, ventriculul stîng cedează și crește brusc H.P.V.

3. *În tulburările de ritm rapid atrial* (tahicardia paroxistică supraventriculară, fibrilația sau flutterul atrial) de lungă durată, din cauza reducerii diastolei scade umplerea ventriculară și apare H.P.V. În tahicardia paroxistică ventriculară, complicație gravă a cardiopatiei ischemice, cedează și funcția de pompă a inimii care contribuie la mărirea presiunii venoase pulmonare. De regulă acești bolnavi mor prin stop cardiac.

Factorii de risc în situațiile de mai sus sînt : efortul fizic, emoțiile, aportul hidrosalin, întreruperea tratamentului diuretic, tonicardiac sau hipotensor care determină în principal creșterea presarcinii și/sau postsarcinii, suprasolicitînd hemodinamic inima stîngă.

Tablou clinic

Debutul este *acut, paroxistic,* cînd în mod neașteptat bolnavul simte că *nu mai are aer, că se sufocă. Respiră rapid și superficial,* prezintă ortopnee sau stă pe marginea patului sprijinit în mîini și cere să i se deschidă fe-

Scanned with OKEN Scanner

reastra. În plin acces declară că *pieptul îi „fierbe", îi clocotește, tușește și expectorează spumos, aerat* și *rozat.* În formele severe sputa spumoasă, aerată, se scurge în valuri pe gură și nas.

Examenul fizic : Bolnavul are o privire speriată, anxioasă, este cianotic și acoperit de sudori reci. La auscultație, plămînii sînt plini de raluri umede, subcrepitante, cu caracter de flux și reflux. Comparația cu fluxul și refluxul mării înspumate, făcută de francezi, este sugestivă, deoarece în faza de inundare bronhoalveolară, ralurile urcă de la bază spre vîrfuri și sînt însoțite de expectorație spumoasă, iar în faza de remisie fenomenul se produce în sens invers. Plămînul „fierbe ca marea înspumată".

Cordul este greu de ascultat în faza de invazie bronșică. Zgomotele sînt surde, tahicardice, acoperite de raluri subcrepitante care estompează și perceperea galopului ventricular. *Tensiunea arterială* se comportă diferit și este condiționată de boala de bază care a dus la E.P.A. În stenoza mitrală este normală, în infarctul de miocard poate fi normală sau scăzută, în H.T.A. esențială sau paroxistică fiind crescută.

Astmul cardiac este o formă moderată „larvată" de E.P.A., provocat de o ridicare bruscă și de scurtă durată a presiunii capilare pulmonare. Clinic se traduce prin crize chintoase de tuse, care trezesc bolnavul din somn, îl obligă la ortopnee din cauza sufocării. Tusea este urmată de cîteva spute rozate. La examenul fizic aflăm un bolnav cu ortopnee, cu raluri de stază la bazele plămînilor, cordul bate în trei timpi din cauza galopului. Se aude un suflu telesistolic apical din cauza insuficienței mușchilor pilieri. Astmul cardiac este întîlnit frecvent la vîrsta a treia, în cadrul cardiopatiei ischemice nedureroase, manifestată prin I.V.S. (insuficiența ventriculului stîng).

E.P.A. Necardiogen toxiinfecțios

Este o formă particulară de E.P.A. Este provocat de *vasodilatația paralitică a capilarelor pulmonare* care favorizează fuga de plasmă din capilare în alveole și bronhii. Este cauzată de gaze toxice (clor, fosgen, iperită), de intoxicații cu ciuperci (conțin substanțe muscarinice) sau cu substanțe organofosforate. De asemenea, gripa toxică, bronhopneumonia cu *Haemophilus influenzae,* prin toxinele virale și bacteriene induc o dilatație paralitică a capilarelor pulmonare. Tabloul clinic este similar cu al E.P.A., diferă numai condițiile etiologice care-l determină.

E.P.A. Necardiogen neuroreflex

Este provocat de *descărcarea reflexă de catecoli* care mobilizează sîngele din depozite (splanhnic și subcutanat), mărind presarcina și încărcînd plămînii. Se adaugă de obicei și I.V.S. Este întîlnit în A.V.C. (accidente vasculare cerebrale). Uneori apare și după puncție abdominală sau vezicală, unde evacuarea rapidă și în cantitate mare declanșează o descărcare brutală de catecoli și un aflux mare de sînge către plămîn și inima stîngă, contribuind la H.P.V.

Diagnostic pozitiv

Este precizat de *polipneea acută paroxistică* urmată de *ortopnee, expectorația spumoasă* și *prezența ralurilor subcrepitante* cu *caracter de flux* și *reflux.* Ancheta etiologică descoperă valvulopatia, H.T.A. esențială sau paroxistică, cardiopatia ischemică. În formele rare apare ca o complicație a unei gripe toxice, bronhopneumonii, la un A.V.C. sau la efectuarea unei puncții abdominale sau a vezicii urinare.

Scanned with OKEN Scanner

Tratament

E.P.A. reprezintă o mare urgență cardiovasculară, care are la bază cele trei obiective : golire, tonifiere, cruțare. Se folosesc medicamente care scad volemia, presarcina, postsarcina, HTA, tonifică miocardul și sedează bolnavul.

Mijloacele de tratament sînt oxigenul, diureticele, nitroglicerina, digitalicele și hipotensoarele cu acțiune rapidă date i.v., la nevoie Nitrazepam, Luminal și rar Morfină administrate i.m. Antiaritmicele de urgență sînt : Verapamilul pentru tulburările de ritm rapid atrial și Xilina pentru cele ventriculare, ambele date *in bolus* sau perfuzie i.v.

Conduita terapeutică diferă în raport cu condiția etiologică, starea miocardului de lucru și valoarea tensiunii arteriale.

În stenoza mitrală se preferă de urgență Furosemidul o fiolă de 20 mg sau Edecrin o fiolă de 20 mg i.v. Se poate da oxigen și un sedativ seara la culcare. La nevoie se administrează o fiolă de Lanatozid C sau Digoxin i.v. sub protecție de oxigen. Unii cardiologi moderni au rezervă față de Lanatozid, întrucît tonifiind cordul drept ar mări afluxul sangvin către barajul mitral. Inima dreaptă are o forță electromotrice de 6—8 ori mai mică decît inima stîngă, și o fiolă de Lanatozid nu asigură o tonifiere maximă a inimii drepte. Împotriva opiniei de mai sus vine și experiența clasicilor care au tratat, cu bune rezultate, E.P.A. cu Strofantină. Astăzi se utilizează frecvent Nitroglicerina în perfuzie (1 fiolă de 5 ml în 250 ml ser glucozat).

Le femeile cu stenoză mitrală, pentru prevenirea E.P.A., se pot administra premenstrual, 2—3 zile diuretice orale, în scop depletiv.

În H.T.A. esențială visceralizată cu fenomene de cardiopatie hipertensivă și valori mari ale T.A. (minima egală cu 120 mmHg), apelăm la Furosemid sau Edecrin i.v., la un hipotensor cu acțiune rapidă i.m. de tip Raunervil sau Diâzoxid, oxigen și la nevoie Lanatozid C o fiolă de 0,4 mg. Se sedează bolnavul cu o tabletă de Nitrazepam, Diazepam sau Luminal. Se preferă Diazepamul i.m. pentru acțiunea lui imediată, dacă bolnavul este agitat. La ora actuală se preferă o perfuzie cu 1 fiolă de nitroglicerină de 2 ml, 0,5%, în 250 mg soluție de glucoză 5%.

În E.P.A. din feocromocitom se preferă cîte o fiolă de Regitină sau Fentolamină administrate i.m. plus o fiolă i.v. de Furosemid, cît și sedarea cu Diazepam sau Luminal.

În E.P.A. din infarctul miocardic terapia este condiționată de starea hemodinamică apreciată prin valoarea T.A., prezența șocului cardiogen și starea pompei ventriculare.

1. În caz de T.A. normală se recurge la sedative, Furosemid, oxigen și Nitroglicerină oral (tabelete de 0,05 mg) sau o tabletă de Nifedipină zdrobită în gură.

2. În caz de H.T.A. apelăm la o fiolă de Raunervil, Hidralazin, Prazosin, Diazoxid la care asociem Furosemidul și un sedativ, uneori chiar Mialgin.

3. *În caz de șoc cardiogen* se preferă oxigen pe sondă, instalarea rapidă a unei perfuzii de glucoză cu Dobutamină și H.H.C. și dacă pompa cardiacă dă semne de slăbiciune se adaugă Lanatozid C fiole i.v. tot în perfuzat. Se combate și acidoza tisulară cu 250 ml soluție de bicarbonat 14,5‰ în perfuzie.

Scanned with OKEN Scanner

4. *În E.P.A.* provocat de o *tulburare rapidă de ritm*, conduita terapeutică este diferită. Astfel în caz de T.P.V. recurgem la xilină în bol, urmată de o perfuzie glucozată cu xilină 10% și la nevoie defibrilare.

În E.P.A. din T.P. supraventriculară și flutterul atrial paroxistic, medicamentele de conversie sînt Verapamilul și Propranololul sub formă injectabilă. Se administrează i.v. o fiolă Verapamil de 10 mg sau Propranolol de 5 mg. În I.A. paroxistică supraventriculară Digoxinul de 0,5 mg sau Lanatozidul C de 0,4 mg fiola se dau i.v.

În E.P.A. toxiinfecțios din gripă, bronhopneumonie, se preferă oxigen discontinuu, perfuzie de glucoză 5% cu o fiolă de Furosemid și H.H.C. La nevoie se combate și colapsul cu o fiolă de Dobutamină. Infecția beneficiază de doze mari de Penicilină și cefalosporine în asociație cu Gentamicină, care se dau i.v. și i.m. în funcție de preparat.

În E.P.A. din intoxicația cu organo-fosforate, atropina în doze „mamut" și la momentul oportun administrarea unei fiole de Toxogonină ca reactivator de colinesterază, reprezintă medicația salvatoare. În intoxicația cu ciuperci muscarinice, care sînt blocante de colinesterază poate apare un tablou similar intoxicației cu organofosforice. Beneficiază de același tratament.

E.P.A. neuroreflex din AVC beneficiază de oxigen, o fiolă de Furosemid și hipotensoare dacă T.A. este ridicată, minima egală sau peste 120 mmHg.

În E.P.A. *ex vacuo* administrarea unei fiole de Furosemid are acțiune salutară.

Scanned with OKEN Scanner

HIPERTENSIUNEA ARTERIALĂ

GENERALITĂȚI ȘI CLASIFICARE

Generalități

Bolnavul hipertensiv poate fi descoperit de către medic în patru circumstanțe :

1. *Fie întîmplător* — cu ocazia unui examen medical la angajare, admitere în școli, întreprinderi și instituții cu ocazia examenelor profilactice. În aceste împrejurări bolnavul este asimptomatic, fără acuze subiective, la examenul fizic prezentînd valori ale T.A. mai mari de 160/95 mm Hg.

2. De multe ori se prezintă cu semne funcționale, supărătoare și comune multor boli : cefalee, fosfene, acufene, amețeli. La aceștia se descoperă valori tensionale mari, cu minima peste 100—110 mmHg și maxima depășind 150—160 mmHg.

3. Uneori în cazul bolnavilor „nefericiți", hipertensivii sînt aduși la policlinică sau spital cu semnele unui *accident vascular*, coronarian sau cerebral (angor pectoral, infarct de miocard sau accident vascular cerebral). Alteori, în cazul nefroangio-sclerozei maligne se prezintă cu semnele unei I.R.C. (insuficiențe renale cronice) greu de tratat. Hipertensiunea arterială esențială (H.T.A.E.) este o boală care reclamă tratament pe tot restul vieții, implicînd mari prejudicii sociale prin cheltuieli pentru tratament și incapacitate temporară de muncă.

4. Sînt situații cînd bolnavul prezintă o *H.T.A. secundară* (H.T.A.S.) care, descoperită la timp, poate fi vindecată prin tratament chirurgical. Ne referim la H.T.A. din stenoza arterei renale, coarctației aortice, feocromocitom, Cushing.

HIPERTENSIUNEA ARTERIALĂ ESENȚIALĂ

Definiția bolii

H.T.A.E. este o boală plurietiologică, tradusă prin valori sistolo-diastolice mai mari de 160/95 mmHg în repaus, valori găsite ridicate la mai multe examinări.

În practică se pot descoperi trei feluri de valori tensionale :

1. *Valori ocazionale* descoperite la o consultație ambulatorie, situații în care bolnavul este sub influența factorilor neuropsihici.

Scanned with OKEN Scanner

2. *Valori bazale* descoperite la bolnavul spitalizat după un repaus relativ de 24 ore cu somn de 8 ore.

3. *Valori suplimentare*, reprezentate de diferența între valorile ocazionale și bazale (arată influența catecolilor, simpaticotoniei, efortului, emoția consultului).

Normotensivi sînt socotiți acei subiecți cu valori tensionale sub 140/90 mmHg. După O.M.S., *hipertensivii* sînt socotiți subiecți cu valori tensionale egale sau mai mari de 160/95 mmHg. Subiecții cu valori tensionale între cifrele amintite se încadrează în *hipertensiunea de graniță* sau subiecți hipertensori.

Incidența maximală

H.T.A. este o boală frecventă în *țările industrializate* unde peste 20% din populația adultă este suferindă. Aici există o mare mortalitate prin infarct miocardic acut și accidente vasculare cerebrale.

În S.U.A., prevalența H.T.A.E. este mai mare în rîndul populației *negre* decît în rîndul populației albe și *crește cu vîrsta*. Cauzele acestei prevalențe sînt atribuite eredității, aportului mare de sare și stressului. Pînă la vîrsta de 50 de ani H.T.A.E. este mai frecventă la bărbați decît la femei. După 50 de ani se întîlnește mai des la femei și este condiționată de instalarea unor tulburări legate de menopauză la care concură și diverși factori de risc.

Peste 80% din H.T.A. sînt esențiale (H.T.A.E.), restul sînt secundare, de origine renală, endocrină, de sarcină sau prin coarctație de aortă.

Etiopatogenie

Prin tensiunea arterială se înțelege din punct de vedere hemodinamic presiunea cu care sîngele circulă și apasă asupra pereților arteriali. Presiunea pe care o suportă în permanență vasele este presiunea minimă și medie. Creșterile ocazionale ale tensiunii maxime sînt suportate de vase numai în timpul sistolei ventriculare. În H.T.A. crizele hipertensive sînt urgențe medicale, deoarece duc la complicații care pun în pericol viața bolnavului.

T.A. este condiționată de 4 factori primordiali care sînt supuși unui control nervos și umoral permanent.

1. *Debitul cardiac* (volumul bătaie înmulțit cu frecvența) influențează T.A. sistolică. Hipertensiunea sistolică se întîlnește în efort, în insuficiența aortică, hipertiroidie, blocul cardiac congenital.

2. *Rezistența periferică*. Arterele mici și mijlocii sînt dotate cu musculatură netedă al cărei tonus este controlat de simpatic, catecoli, angiotensine și conținutul în Na, K și Mg. H.T.A. de rezistență este de tip sistolo-diastolic și întîlnită în H.T.A. esențială și secundară.

3. *Elasticitatea* vaselor mari (în principal crosa aortică) proprietate denumită azi „impedanță aortică" (adică proprietățile vîsco-elastice ale cîrjei aortice), care scade cu vîrsta și creează rezistența la golire, determinînd deci, H.T.A. sistolică întîlnită la vîrstnici.

4. *Viscozitatea sîngelui* este un factor secundar întîlnit în poliglobulii, care facilitează mărirea tensiunii arteriale și apariția plăcilor de aterom.

Scanned with OKEN Scanner

În patogenia H.T.A.E. sînt implicaţi mulţi factori : *predispoziţia ereditară, factorul nervos, endocrin, renal, umoral* şi *anomaliile vasculare congenitale.* Toţi aceşti factori influenţează în sens presor cei patru factori primordiali.

Pacienţii cu H.T.A.E. prezintă în condiţii de stress şi efort : tahicardie, creşterea debitului cardiac (D.C.) şi a rezistenţei periferice (R.P.). D.C. şi R.P. sînt principalii factori cu rol în declanşarea şi menţinerea H.T.A.E. Se află sub controlul sistemului vegetativ, a peptidelor vasoactive, prostaglandinelor şi a retenţiei renale de sodiu. Tulburările în interacţiunea acestor factori explică patogenia complexă a H.T.A.E.

Rolul sistemului vegetativ

În H.T.A. mecanismele de control vegetativ ale T.A. sînt dereglate în sensul unei *hipertonii simpatice* şi *hipotonii vagale.* Pacienţii cu H.T.A. au un *răspuns presor exagerat* la stress, la efort fizic sau solicitarea mentală aritmetică, în comparaţie cu normotensivii. Bolnavii cu H.T.A. au un nivel plasmatic ridicat al noradrenalinei şi reninei care determină o vasoconstricţie exagerată. Nivelul plasmatic ale acestor substanţe vasoconstrictoare creşte în stress şi efort, fapt ce pledează pentru o *hiperactivitate simpatică* a bolnavului hipertensiv.

Rolul peptidelor vasoactive

Din rîndul lor fac parte, sistemul renină-angiotensină, kalikreină-kinine, atriopeptină şi vasopresină.

Sistemul renină-angiotensină (R-A). Renina este o enzimă proteolitică sintetizată de rinichi, de peretele vaselor sangvine şi sistemul vegetativ. Renina acţionează asupra unei glicoproteine produsă de ficat, numită angiotensinogen pe care o transformă în angiotensina I. Este un decapeptid care sub acţiunea unei enzime de conversie este convertită în angiotensina II, substanţă puternic vasoconstrictoare. La rîndul ei stimulează sinteza de aldosteron şi eliberarea de noradrenalină, contribuind astfel la creşterea volemiei, retenţiei de Na şi a R.P. Angiotensinele I şi II sînt distruse în patul capilar de o serie de enzime, numite angiotensinaze.

Nivelul sangvin al angiotensinelor este ridicat în H.T.A.E.

Sistemul kalikreină-kinine (K—K) este implicat în controlul T.A. şi în excreţia de apă şi Na la nivelul rinichiului. Kininele sînt peptide vasoactive şi natriuretice produse de rinichi şi pereţii vaselor sub formă inactivă de kininogeni, care sînt activaţi de kininogenaze (enzime plasmatice). Kalikreina secretată de rinichi catalizează formarea kininelor active.

De menţionat că sistemul K—K stimulează producerea de renină iar angiotensina, aldosteronul, vasopresina şi prostaglandinele stimulează eliberarea renală de kalikrein-kinine.

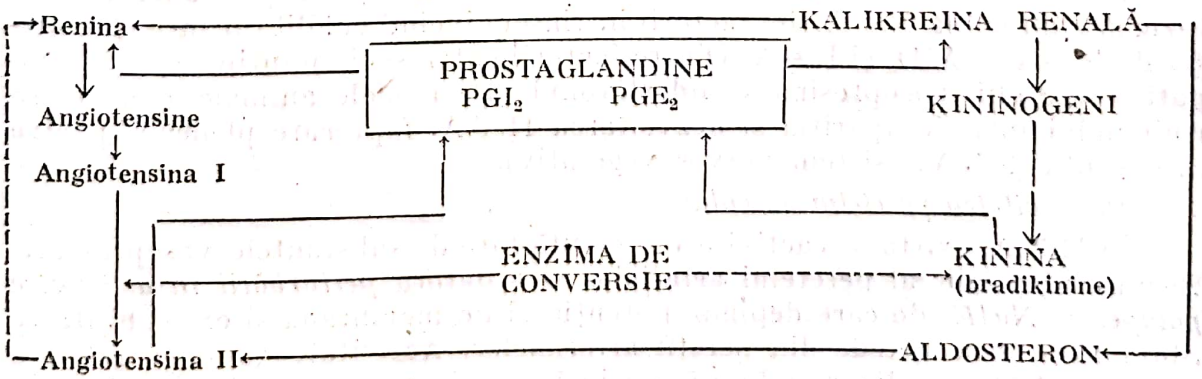

Fig. nr. 64. Interacţiunea sistemelor R—A—K—K şi prostaciclinelor (după Cecil, 1988, modificat)

Nivelul peptidelor K—K este scăzut în H.T.A. secundară și primară, cauza fiind necunoscută.

Atriopeptina (A.P.) este o altă peptidă cu proprietăți vasodilatatoare și natriuretice secretată de peretele atriului drept (A.D.) și stîng (A.S.). Se mai numește și hormon natriuretic atrial. Hipervolemia și creșterea presiunii telediastolice în A.D. și A.S. determină o sinteză crescută de A.P. Este secretată sub formă inactivă de atriopeptinogen care conține 126 aminoacizi. În plasmă, o enzimă de clivaj transformă acest prohormon în A.P. care conține numai 28 de aminoacizi.

V.P. și aldosteronul cresc volemia, măresc presiunea telediastolică în A.D. și A.S. și astfel prin stimularea receptorilor atriali declanșează secreția de atriopeptinogen. Nivelul plasmatic al A.P. este de 4—8 ori mai mare la hipertensivi decît la lotul de control. Nu se explică de ce nivelul crescut de atriopeptină nu poate contrabalansa efectul celorlalte hipertensoare.

Vasopresina (*V.P.*) este un hormon peptidic secretat de hipofiza posterioară. Are acțiune vasoconstrictoare moderată asupra arteriolelor fie direct, fie prin intermediul baroreceptorilor. Nivelul plasmatic al V.P. este ridicat în H.T.A. esențială și în H.T.A. secundară renovasculară.

Prostaglandinele vasodilatatoare (P.V.D.) sînt mediatori lipidici de tip PGE_2 și PGI_2 produse de rinichi și celulele endoteliale ale vaselor periferice. Intervin în reglarea T.A. fie prin efecte intrinseci asupra arteriolelor, fie prin interacțiunea cu alte peptide vasoreglatoare de tip constrictiv sau vasodilatator.

P.V.D. produse în zona medulară a rinichilor stimulează sistemul K—K, favorizează eliminarea de apă și Na, scade volemia și deprimă activitatea sistemului R—A și eliberarea de noradrenalină. Între prostacicline și celelalte substanțe de control există interrelații strînse, așa cum rezultă din figura 64. Astfel angiotensina II și kininele stimulează producția de P.V.D. iar acestea la rîndul lor pun în valoare sistemul R—A și K—K, pentru a stabili un echilibru între vasoconstricție și vasodilatație.

În mod normal, mecanismul de secreție a acestor substanțe este condiționat de valorile critice ale T.A. prin mecanisme de retroacțiune.

Metabolismul P.D.V. este dereglat în H.T.A.E. și H.T.A.S. renovasculară și din sindromul Conn.

Rolul rinichiului

Gyton a demonstrat că în H.T.A.E. are loc o retenție de apă și Na cînd presiunea medie de perfuzie a rinichiului depășește 100 mmHg. O serie de factori neuroumorali intrinseci și extrinseci influențează presiunea de perfuzie și eliminarea Na. Astfel factorii intrinseci includ echilibrul între producția de K—K, P.V.D. și R—A. Dintre factorii extrinseci amintim tonusul simpatic, catecolii, vasopresina și aldosteronul. Pe modele animale denervarea rinichiului întîrzie apariția și dezvoltarea H.T.A. fapt care pledează pentru intervenția S.N.V. (sistem nervos vegetativ).

Reactivitatea peretelui vascular

În H.T.A. există o reactivitate crescută față de substanțele vasopresoare. Răspunsul presor al peretelui arteriolar s-ar datora *perturbării în activitatea pompei de Na/K*, de care depinde potențialul de membrană și excitabilitatea fibrei musculare netede din pereții arteriolelor. Activitatea pompei este dirijată de ATP-aza din membrană, enzimă care în mod normal asigură scoaterea a 3 ioni de Na și intrare de 2 ioni de K în celulă.

Scanned with OKEN Scanner

Primii autori care au întrevăzut *perturbarea pompei Na/K*, în patogenia H.T.A. au fost T o b i a n și F r i e d m a n. Ipoteza lor a fost confirmată ulterior de cercetările lui G r a v e s efectuate pe membrane celulare la o serie de șoareci, spontan hipertensivi. Pe membranele de hematii provenite de la acești șoareci au dovedit că tulburarea pompei constă într-o reținere de Na și o scădere a ieșirii de K din celulă. Ulterior deficitul pompei de Na/K a fost dovedit și pe culturi de fibre musculare netede din arteriole prelevate de la șoarecii hipertensivi cît și de la bolnavii cu H.T.A. Prin ieșirea insuficientă de ioni de Na și intrarea scăzută de ioni de K, *crește mult excitabilitatea fibrei musculare netede față de catecoli, angiotensina II* și *scade relaxarea ei față de agenții vasodilatatori.* Vasul devine hiperreactiv, se contractă ușor și se relaxează greu. Crește astfel R.P. arteriolară. De asemenea, s-a dovedit că prin retenția de Na și concomitent de apă, peretele arteriolar se tumefiază, se îngustează, sporește R.P. și cu timpul facilitează și procesul de arterioscleroză, caracteristic H.T.A.

Se crede că disfuncția acestei pompe de Na/K este condiționată *genetic.* Deși nu se cunoaște setul de gene care reglează și controlează T.A., se consideră că hipertensivii moștenesc o hiperreactivitate arteriolară și nu un tonus simpatic crescut. Expresia plastică „hipertensivul trebuie să se nască cu un alt sistem vegetativ" este din nefericire valabilă și greu de influențat.

De notat că pentru intervenția *factorilor nervoși și umorali* în patogenia H.T.A. pledează o serie de observații de ordin clinic, experimental și terapeutic.

Pe plan clinic se știe că H.T.A. se întîlnește la persoane cu predispoziție ereditară, care trăiesc în condiții de stress și fac abuz de sare. H.T.A. se întîlnește în bolile renale medicale și chirurgicale cum sînt : glomerulonefritele, stenoza de arteră renală, sindromul nefrotic impur și rinichiul polichistic. Nu în ultimul rînd trebuie să amintim bolile neuroendocrine unde catecolii, aldosteronul, glucocorticoizii induc H.T.A. secundare.

A. *Dovezile experimentale și terapeutice* care pledează pentru rolul rinichiului, hormonilor și NaCl în patogenia H.T.A. sînt :

1. *Experiența lui Goldblatt,* care prin pensarea arterei renale a determinat ischemia și antrenarea mecanismului presor renină-angiotensină. Reprezintă de fapt verificarea experimentului naturii făcută pe om (în stenoza arterei renale prin placa de aterom sau prin hiperplazia musculo-elastică a tunicii medii). Același lucru poate fi spus și despre coarctația de aortă, care determină ischemie în aval.

2. *Observațiile clinice și terapeutice* arată că regimul bogat în NaCl agravează H.T.A., în vreme ce regimul hiposodat are efecte salutare. Sarea este reținută în peretele vascular și crește excitabilitatea fibrei netede la stimulii presori menționați de multe ori.

3. *Tratamentele prelungite* cu hormoni sexuali, contraceptive, Prednison sau în boala Addison cu mineralocorticoizi pot determina apariția H.T.A.

Factorii de risc ai H.T.A.

O anamneză îngrijită trebuie să scoată în evidență din antecedentele *heredocolaterale, antecedentele personale* și *condițiile de viață și muncă* o serie de date și factori, care pot avea rol în patogenia H.T.A.

1. *Predispoziția ereditară vasculară.* Astfel H.T.A. se întîlnește des la bolnavii cu antecedente heredocolaterale (A.H.C.) încărcate în sensul unor su-

Scanned with OKEN Scanner

ferințe vasculare, pe linie directă (mamă, tată, frați, surori) sau colaterală (bunici, unchi, mătuși). Este vorba de existența H.T.A., morți prin A.V.C. ori morți subite prin infarct miocardic în familia bolnavului. Tot aici trebuie insistat asupra temperamentului, comportamentului stăpînit, ponderat sau irascibil. Foarte probabil că se moștenește și o reactivitate crescută a sistemului simpatic.

De asemenea în obezitate, diabet zaharat tip II, în hiperlipemiile de tip II, III, IV există o predispoziție pentru aceste boli care evoluează și cu H.T.A.

2. Aportul de sare și viața cu stress joacă rol în creșterea ocazională a T.A. în criza hipertensivă și în declanșarea accidentelor vasculare coronariene sau cerebrale. Studiile efectuate de autorii japonezi pe 28 de populații arată că există o corelație directă între incidența H.T.A. și consumul de sare (fig. 65). Tot autorii japonezi subliniază că un regim bogat în K și Mg reprezintă un factor antihipertensiv.

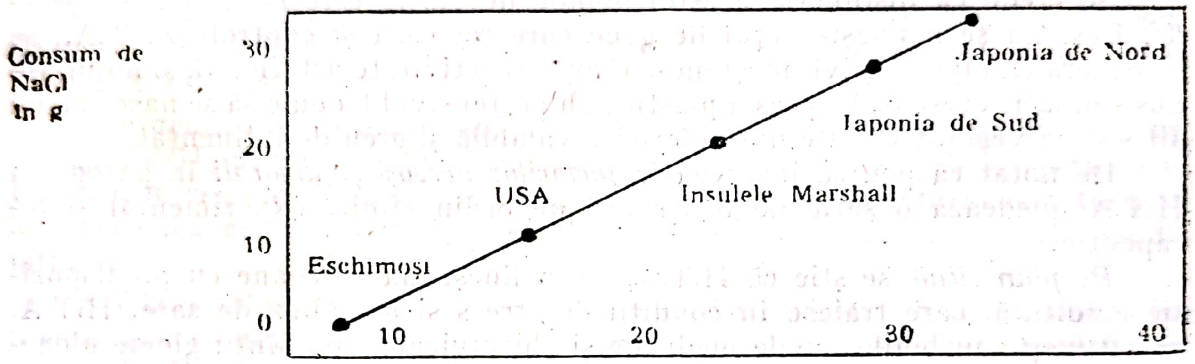

Figura nr. 65. H.T.A. în procente, în funcție de consumul de sare la diverse populații.

Anatomia patologică

În H.T.A.E. se întîlnesc 3 tipuri de leziuni anatomice :

1. *Ateroscleroza* (placa de aterom), situată pe arterele mijlocii supuse unui mare regim presional. Din acest motiv arterele coronare și cerebrale dezvoltă precoce și frecvent plăci de aterom. Acestea expun la complicațiile vasculare cunoscute.

2. *Arterioloscleroza* : arterele mici distale din teritoriul cerebral, coronar și renal suferă un proces degenerativ de hialinoză și fibroză. Poate fi dovedit „in vivo" prin examenul F.O. sau prin examen histopatologic.

La nivelul rinichilor, arterioloscleroza generează nefroangioscleroza zisă „benignă", iar la nivelul coronarelor distale procesul de arteriosclerozã coronară duce la cardiopatie ischemică.

3. *Angioscleroza malignă* este caracterizată prin leziuni degenerativ necrotice, fibrinoide, sînt leziuni care apar în arterele renale, coronare și cerebrale, în H.T.A. cu evoluție rapidă, galopantă (terminologie folosită în limbajul medical anglo-saxon).

Clasificare și evoluție

Deosebim două forme numite clasic *benignă* și *malignă*, denumire formală și mult disputată prin prisma logicii semantice. Nu poate fi considerată benignă o H.T.A. cu evoluție lentă îndelungată care duce la moarte prin accident

Scanned with OKEN Scanner

vascular coronar sau cerebral. De aceea anglo-saxonii deosebesc *H.T.A. cu evoluție lentă și H.T.A. cu evoluție accelerată* indiferent de etiologia esențială sau secundară. În prima formă visceralizarea *se face treptat*, în ani de zile (H.T.A. avînd evoluție lentă și parcurgînd trei stadii); în a doua formă visceralizarea apare destul de *rapid*, fiind însoțită de leziuni de angioscleroză malignă.

Tablou clinic

Bolnavii hipertensivi prezintă din punct de vedere clinic și fiziopatologic două grupe de semne și simptome :

1. *Simptome funcționale* — generate de tulburările vasomotorii din sectorul vaselor cerebrale și coronare. Cele mai frecvente sînt *fenomenele vasomotorii cerebrale* : cefalee, fosfene, acufene, amețeli și epistaxis (prin creșterea presiunii în petele vasculare anterioare și posterioare din fosele nazale).

Spasmul coronar — pe coronarele distale indemne dă senzația de opresiune, de greutate și modificări ecg de tip T ischemic. În stadiul III provoacă durerea de tip angor pectoral de efort sau repaus, este declanșată sau agravată de ischemia generată de obstrucția proximală, prin placa de aterom a trunchiurilor coronariene.

2. *Simptomele și semnele* generate de insuficiența vasculară *organică* prin placa de aterom, angioscleroză sau necroză fibrinoidă se discută în stadiul III de evoluție sau la H.T.A. cu evoluție galopantă.

Factorii de risc care declanșează simptomele funcționale și organice sînt : stress-ul, efortul fizic, abuzul de alcool, tutun, sare, efortul intelectual.

A. H.T.A. cu evoluție lentă are stabilite trei stadii clinice destul de caracteristice :

În stadiul I bolnavii se plîng de cefalee, fosfene, acufene, amețeli. Unii bolnavi acuză furnicături, înțepături, amorțeală în buze și membre, iar din partea cordului acuză palpitații ori stenocardie, la efort și emoții. Examenul fizic descoperă valori mari ale T.A. maxime și T.A. minime care sînt oscilante în raport cu factorii de risc și repausul fizic și psihic. F.O. este normal sau arată spasme ale vaselor retiniene. Examenul clinic, ecg și examenul radiologic al cordului oferă relații normale.

În stadiul II simptomele de ordin subiectiv sînt similare cu cele din stadiul I, subliniind că aceste simptome însoțesc bolnavul cu H.T.A. pe tot parcursul vieții. *Examenul fizic* descoperă valori crescute sistolo-diastolice ale T.A. chiar în condiții bazale. Valoarea minimă a T.A. scade sub 95 mmHg după administrarea de sedative în asociație cu betablocante, cu diuretice sau cu Nifedipină.

Examenul radiologic și ecg al cordului arată un cord cu arcul inferior stîng alungit (HVS de rezistență de gradul I, II în limbaj radiologic) iar ecg semne de suprasolicitare a ventriculului stîng, adică R în V_5 sau V_6, depășind 25 mm înălțime.

F.O. descoperă semnele de angioscleroză descrise de Keith și Wagner (semnul sîrmei de cupru, argint, platină, încrucișarea arteriovenoasă). T.A.C.R. este normală sau crește peste 30 g de apă.

În stadiul III de visceralizare apar semne de suferință organică din partea vaselor coronare, cerebrale și renale.

1. *Semnele vasculare cerebrale* sînt de două tipuri, atacuri de tip A.I.T. (accident ischemic tranzitor) sau A.V.C. (accident vascular cerebral ischemic

Scanned with OKEN Scanner

sau hemoragic). Atacul tranzitoriu se manifestă prin eclipse cerebrale traduse prin amauroză, amnezie, dizartrie, afazie, monopareză trecătoare. Aceste semne sînt *precedate de cefalee și tulburări de comportament și temperament* (bolnavul devine apatic, adinamic, indiferent sau din contră irascibil, agitat fără motiv). Accesul de A.I.T. durează de la cîteva secunde, minute pînă la 1/2 oră. Este o urgență. Bolnavul trebuie pus în repaus și tratat, deoarece A.I.T. poate prevesti un accident major, ischemic sau hemoragic (vezi capitolul come cerebrale).

2. *Semnele cardiovasculare* traduc răsunetul R.P. și al T.A. crescute asupra miocardului de lucru și vaselor coronare. Autorii anglo-saxoni vorbesc în aceste condiții de „cardiopatia hipertensivă" tradusă prin semne clinice, ecg și radiologice, care pledează pentru H.V.S. și ateroscleroză coronariană. La examenul fizic se constată un cord mărit cu șoc liftant coborît în spațiul VII și deplasat spre linia axilară anterioară. *Ecg relevă* deviația axei la stînga, unda R în V_5 mai mare de 28 mm, indicele Sokolow-Lion mai mare de 35 mm. Indicele are valoare numai dacă axa este deviată la stînga peste 30°. ST-ul este subdenivelat în trepte sau descendent, fie convex, fie concav. Semnele de ischemie coronariană se traduc și prin variate tulburări de ritm și conducere (extrasistole, fibrilație, blocuri de ramură stîngă sau dreaptă). Radiologic se descrie H.V.S. de rezistență de gr. I, II sau III cu ventricul stîng alungit, rotunjit sau în formă de sabot olandez.

Clinic. Subiectiv, bolnavii acuză dispnee, palpitații sau dureri anginoase. Dispneea de efort este progresivă sau apare acut și subit sub forma astmului cardiac sau edemului pulmonar. Durerea îmbracă aspectul angorului pectoral de efort, repaus, instabil sau chiar al infarctului de miocard. Uneori aceste manifestări reprezintă primele simptome ale H.T.A.

3. *Semnele renale* sînt rare și de apariție tardivă în forma cu evoluție lentă, progresivă. Apar sub forma semnelor de insuficiență renală latentă, descoperite prin analiza urinei și a clereance-ului de creatinină. La proba Zimnițki se constată hipostenurie iar clereance-ul de creatinină sub 80 ml/minut arată o reducere a nefronilor funcționali.

Din partea vaselor retiniene putem afla creșterea tensiunii arteriale centrale retiniene (T.A.C.R.), hemoragii punctiforme, exsudate și flocoane *in vitro*, cicatrice post-microhemoragice și microanevrisme. Aceste modificări anatomice descrise de oftalmolog coexistă cu cele descrise în stadiul II. Menționăm că răsunetul vascular al T.A. nu este uniform și paralel. Semnele oculare pot lipsi cu toate că există evidente manifestări de ordin cerebral, coronarian și miocardic. De asemenea, se știe astăzi că sub tratamentul cu hipotensoare moderne modificările fundului de ochi sînt reversibile. Spunem acest lucru deoarece în practică mulți medici încadrează H.T.A. cu manifestări coronare sau cerebrale și în absența semnelor vasculare descrise de Keith în stadiul I sau II, deși bolnavii se pot afla în stadiul III de evoluție.

B. **H.T.A.E. cu evoluție malignă** (accelerată, galopantă). Este așa cum îi spune numele o variantă evolutivă a H.T.A. esențială sau secundară. *Clinic*, bolnavii prezintă o stare generală alterată, sînt palizi, astenici, adinamici, obosiți fizic, psihic și sexual. Au valori mari permanente ale H.T.A. sistolodiastolice și greu de influențat terapeutic. După Volhard, în H.T.A. esențială, bolnavii au facies pletoric, roșietic iar cei cu H.T.A. renală sînt palizi. Observația este valabilă și astăzi.

În scena clinică domină în mod prevalent semnele unei insuficiențe renale manifeste și cu evoluție rapidă. În sedimentul urinar există proteinurie,

Scanned with OKEN Scanner

hematurie, densitatea urinară este scăzută, clereance-ul de creatinină egal sau sub 50 ml/minut arătînd o reducere marcată a nefronilor funcționali.

Din partea coronarelor și miocardului există semne de insuficiență ventriculară stîngă (astm cardiac, edem pulmonar acut), sau apar semne de insuficiență cardiacă congestivă greu reductibilă. Pot fi prezente semnele unui angor pectoral sau ale unui infarct miocardic.

Semnele de suferință vasculară cerebrală sînt banale — cefalee, fosfene, acufene, amețeli — sau severe : crize de A.T.I. sau A.V.C. fie ischemic, fie hemoragic. Tipice sînt crizele de *encefalopatie hipertensivă.*

Semnele oculare sînt totdeauna prezente și caracteristice, traduse prin hemoragii, exsudate și stază papilară bilaterală. T.A.C.R. este mult crescută.

C. **Criza hipertensivă** (C.H.) este o noțiune clinică caracterizată prin creșterea bruscă a T.A. cu minima egală sau mai mare de 130 mmHg. Valorile minimei pot atinge 150—160 mmHg iar ale maximei 250—300 mmHg.

Este o urgență cardiovasculară, întîlnită în H.T.A. esențială și H.T.A. secundară, care expune la complicații și pune în pericol viața bolnavului.

Complicațiile C.H. sînt cardiace, nervoase și oculare și tabloul clinic este diferit.

Complicațiile cardiace sînt insuficiența cardiacă acută stîngă tradusă prin tabloul edemului pulmonar acut, anginei pectorale, infarctului de miocard sau ale disecției de aortă (vezi capitolele respective). Simptomele premonitorii sînt palpitațiile, durerile precordiale și dispneea care ne obligă să ne gîndim la perspectiva accidentelor majore notate mai sus. Bolnavul necesită efectuarea unei ecg, ecografii și dozarea enzimelor G.O.T. și C.P.K.

Complicațiile nervoase sînt accidentele vasculare : hemoragia cerebrală și encefalopatia hipertensivă. Simptomele comune sînt cefaleea, tulburările de comportament, amnezia sau amauroza trecătoare.

Encefalopatia hipertensivă se exprimă prin cefalee, vărsături, neliniște, agitație psihomotorie, convulsii și pierderea cunoștinței. Necesită imediat examen neurologic și al F.O. *Tulburările oculare* se traduc prin edem papilar și hemoragii retiniene. În caz de A.V.C. apare afazia motorie și semnele leziunii focale : monopareza sau hemiplegia.

Complicațiile renale ale H.T.A. esențială sînt nefroangioscleroza renală benignă (N.A.R.B.), nefroangioscleroza renală malignă (N.A.R.M.) și stenoza arterei renale prin placa de aterom. Considerate de V o l h a r d ca afecțiuni renale primitive, nu sînt de fapt decît complicații ale H.T.A. cu evoluție lentă (benignă) sau rapidă (malignă) și ale aterosclerozei. Se știe că H.T.A. grăbește apariția plăcilor de aterom.

N.A.R.B. se întîlnește la subiecții tineri sub 60 de ani care suferă de o H.T.A. esențială cu evoluție moderată timp de două-trei decenii. Histologic N.A.R.B. are la bază un proces de arterioloscleroză hialină (degenerescență hialină a mediului) care interesează arteriolele aferente. Consecința în timp este obstrucția arteriolelor aferente, cu ischemie renală, urmată de atrofia glomerulară, a tubilor și fibroza țesutului interstițial.

Ca patogenie, leziunile arteriolare sînt secundare secreției și retenției de Na și H_2O în peretele arteriolar, retenție care cu timpul duce la procesul de scleroză hialină arteriolară.

Pe plan clinic, bolnavii prezintă apariția tardivă a semnelor de I.R.C., care procentual se întîlnește numai la 8% din bolnavii cu H.T.A. esențială benignă. La acești bolnavi predomină în schimb complicațiile cardiace și cerebrale care le scurtează viața.

Scanned with OKEN Scanner

H.T.A. esențială : etiopatogenie, tablou clinic, tratament

H.T.A. ESENȚIALĂ

ETIOPATOGENIE

- Tulburări în mecanismele de control al T.A.
- Hiperreactivitatea sistemului vegetativ simpatic în stress, efort fizic și psihic
- Creșterea peptidelor vasopresoare — renină, angiotensină, vasopresină, prostaglandine constrictoare
- Scăderea peptidelor vasodilatatoare K—K, P.V.D. și atriopectinei
- Reactivitatea crescută a peretelui arteriolar și alfareceptorilor față de peptidele vasopresoare :
  - tulburări în pompa de Na/K în peretele arteriolar
- Rinichiul — reține apă și sare dacă T.A. depășește valoarea critică 145/95
- Factorii de ris :
  - predispoziția ereditară
  - aportul mare de NaCl și apă
  - abuz de tutun, alcool, cafea, contraceptive
  - stress, efort fizic, muncă de răspundere

TABLOU CLINIC

- T.A. sistolo-diastolică mai mare sau egală cu 160/95
- Simptomele subiective condiționate de stadiul evolutiv
- Stadiul I — fără simptome subiective sau cu :
  - cefalee, fosfene, acufene, vertij, palpitații
  - F.O. spasme retiniene
  - Eco, ecg, rx — relații normale
- Stadiul II — simptome subiective prezente :
  - F.O. — angioscleroză retiniană
  - Eco, ecg, rx. — semne de H.V.S
- Stadiul III — de visceralizare cu apariția semnelor de atero și arterioscleroză :
  - cerebrală — A.I.T. sau A.V.C. cardiacă — angor pectoral, I.M.A., H.V.S., insuficiență cardiacă stîngă
  - renale — nefroangioscleroză sau stenoză ateromatoasă
  - criză hipertensivă cu encefalopatie, A.V.C., hemoragii retiniene, insuficiență cardiacă stîngă
- Evolutiv — H.T.A. cu evoluție lentă în 3 stadii
  - HTA cu evoluție rapidă și semne alarmante renale, cerebrale și cardiace

BILANȚ STANDARD ÎN H.T.A.

- Simptome subiective :
  - cefalee, palpitații, amețeli
  - angină de efort
  - A.I.T. cerebral
- Simptome obiective :
  T.A. ⩾ 160/95 mmHg
- Factori de risc :
  - predispoziție ereditară
  - aport mare de NaCl, grăsimi animale
  - tutun, alcool, cafea, contraceptive
  - stress comportament tip A
- Bilanț vascular :
  - F.O., ecografie, ecg și rx cord
  - aorta și arterele renale și periferice
  - crize de A.I.T.
- Bilanț renal — proteinurie, hematurie, leucociturie, glucozurie
- Bilanț biologic — colesterol, trigliceride, glicemie
- Bilanț etiologic :
  - dozare de renină
  - dozare de catecolamine, metanefrină, A.V.M. în caz de feocromocitom, Na, K, bicarbonați, aldosteron și glucocorticoizi în sindromul Conn
  - ecografie renală, scanner, renal, aortolombar și mediastinal
  - scintigramă cu iodocolesterol marcat

Scanned with OKEN Scanner

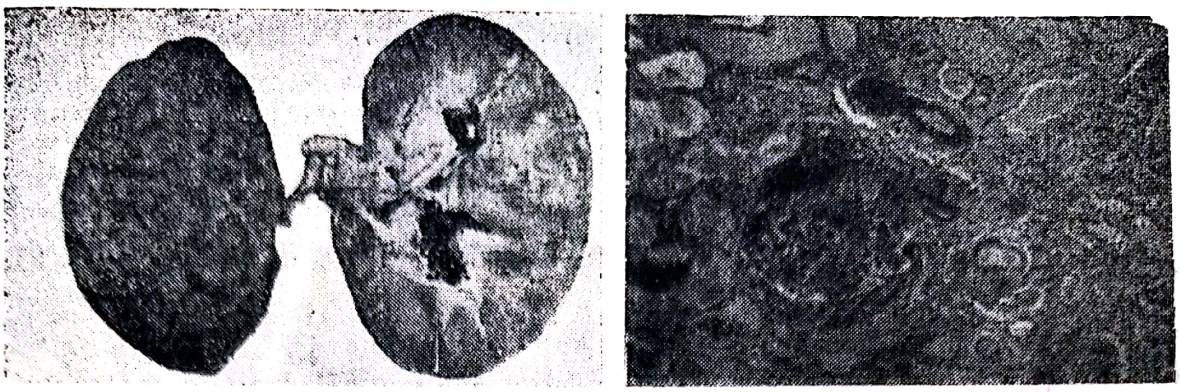

A B

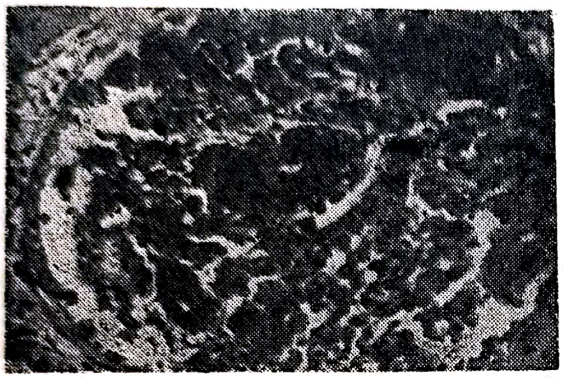

C

Fig. 66. A — Aspectul macroscopic și pe secțiune al rinichiului în H.T.A. malignă (după Williams) ; B — Aspect histologic în H.T.A. malignă. Pe secțiune : necroză și hemoragii ale anselor glomerulare (după Williams) ; C — Aspect histologic în H.T.A. cu evoluție malignă. Necroză fibrinoidă a arteriolelor și anselor glomerulare, hemoragii intratubulare (după Williams).

N.A.R.M. are ca substrat histologic necroza fibrinoidă a mediei și hiperplazia intimei. La nivelul intimei are loc o proliferare a fibroblaștilor în straturi concentrice de colagen sub forma cojilor de ceapă. Consecința este îngustarea lumenului și ischemia renală cu răsunet asupra glomerulilor, tubilor și interstițiului renal (fig. 66).

Ca patogenie se consideră că în N.A.R.M. un rol principal este deținut de secreția crescută de renină și încărcarea cu Na a peretelui vascular.

Pe plan clinic, această complicație apare la bărbați tineri sub 40 ani, care sînt palizi, anemici și au T.A. diastolică mai mare sau egală cu 130 mmHg. La tabloul clinic alături de semnele cardiovasculare și cerebrale, se adaugă semnele unei I.R.C. cu evoluție rapidă. Există retenție de creatinină și uree. Pot să apară și semnele anemiei hemolitice microangiopatică și ale C.I. dureroase.

Stenoza arterei renale prin placa de aterom se observă la hipertensivul trecut de 50 ani și realizează tabloul unei hipertensiuni renovasculare. Placa de aterom este localizată la originea sau în treimea proximală a arterei renale. Reninemia este crescută și explică agravarea tabloului clinic. Diagnosticul se stabilește prin angiografie selectivă.

Favorizează uneori apariția trombozei, realizînd tabloul unui infarct renal cînd bolnavul prezintă dureri violente în lombă, hematurie și stare de șoc.

Examene paraclinice

La un bolnav cu H.T.A. trebuie făcut un bilanț : vascular coronarian, cerebral, biologic și un examen al F.O.

Bilanțul vascular constă în descoperirea unei leziuni aterosclerotice (coronariene, cerebrale, a membrelor inferioare). Pentru aceasta va fi nece-

Scanned with OKEN Scanner

sară, o ecg, o grafie de cord față și profil, o ecografie și un examen Doppler al arterelor periferice. Se decelează leziunile ischemice, ischemo-lezionale, H.V.S. (radiologic și ecografic), calcifierile butonului aortic și aortei abdominale prin grafie de față și profil și prin ecografie abdominală.

Examenul F.O. ne arată diversele leziuni stabilite de K e i t h și W e g e n e r. Starea vaselor cerebrale este reflectată indirect de aspectul vaselor retiniene, date care trebuie coroborate cu semnele clinice de insuficiență vasculară cerebrală.

Bilanțul biologic constă în dozarea Na, K, bicarbonaților, a acidului uric, creatininei. Este obligatoriu bilanțul lipidic și glucidic prin controlul colesterolului, trigliceridelor și glicemiei. Analiza urinei are în vedere cercetarea densității, proteinuriei, hematuriei și leucocituriei/minut și a glicozuriei. Dozările de renină, angiotensină, catecoli și mineralocorticoizi sînt cercetate la nevoie în ambele forme de H.T.A.

Tratamentul H.T.A.

Principii :

În fața unui bolnav hipertensiv, medicul trebuie în mod obligatoriu să precizeze următoarele date :

1. Dacă H.T.A. este primară sau secundară.
2. Care sînt factorii de risc ai H.T.A..
3. Forma evolutivă : lentă, progresivă sau accelerată, galopantă și cauza evoluției galopante.
4. Dacă avem de-a face cu o criză hipertensivă.
5. Să cunoască mijloace de tratament : regim igieno-dietetic, medicamente hipotensoare, antibiotice, tratament balnear și chirurgical.

a. **Regimul igieno-dietetic** sărac în sare, grăsimi, aport redus de lichide, renunțarea la tutun și alcool, evitarea stressului, este de mare importanță.

Tratamentul medicamentos :

b. **Medicamentele** folosite sînt sedativele, vasodilatatoarele, adrenoliticele, beta- și alfablocantele, inhibitorii de Ca și inhibitorii de enzime de conversie. În H.T.A. tratamentul conservator se aplică în 4 trepte.

— *Sedativele de tip Diazepam*, Nitrazepam, Rudotel se pot da seara la culcare pentru sedare simpatică ;

— *Diureticele tiazidice* (care fac risipă de potasiu) și Triamteren, Amilorid (care fac economie de potasiu) folosite singure sau asociate cu betablocante sau inhibitori de Ca, în H.T.A. stadiul I și II ;

— *Vasodilatatoare periferice* cu acțiune miorelaxantă de tip Hidralazină sau Minoxidil — se utilizează în treapta a II-a sau a III-a de tratament ;

— *Adrenoliticele* au o acțiune centrală sau periferică. Cele cu *acțiune centrală* (Clonidina, Metildopa și Guanfacina) golesc rezervele de catecoli din centrii simpatici din hipotalamus și bulb, scăzînd astfel tonusul simpatic și reducînd rezistența periferică. *Acțiune periferică* pe fibra simpatică postganglionară au Rezerpina și Guanetidina folosite în treapta a III-a și a IV-a a tratamentului. Tot dintre simpaticolitice fac parte alfa și betablocantele.

Scanned with OKEN Scanner

Prazosinul (Minipress) este alfa-1-blocant pe receptorii vasculari periferici contribuind tot la scăderea rezistenței arteriale periferice. Propranololul, Indololul, Nadololul și Atenololul sînt beta-blocante periferice. Labetalolul este o combinație de alfa 1- și beta-blocant.

— *Inhibitorii canalelor lente de calciu* sînt Nifedipina, Verapamilul și Diltiazemul, acesta din urmă fiind folosit mai ales ca antiaritmic ;

— *Ca inhibitori ai enzimelor de conversie* amintim Captoprilul și Enalaprilul, folosiți cînd H.T.A. nu răspunde la tratamentul cu diuretice și beta-blocante, inhibitori de Ca sau simpaticolitice centrale și periferice. Acționează scăzînd sinteza angiotensinei, diminuînd astfel rezistența periferică.

c. **Tratamentul antibiotic :** Medicul trebuie să știe că hipertensiunea din glomerulonefrita acută răspunde favorabil la tratamentul cu penicilină. Antibioticul combate formarea de anticorpi și deci procesul imunologic care are loc în glomeruli. De asemenea, H.T.A. din pielonefritele cronice răspunde la tratamentul cu antibiotice (vezi capitolul „Pielonefrita acută și cronică").

d. **Tratamentul balnear :** se aplică în primele două stadii și are ca mijloace gimnastica medicală, apele carbogazoase și mofetele în cură externă. Țara noastră are vestite stațiuni ca Tușnad, Covasna, Vatra Dornei, Buziaș și Borsec.

e. **Tratamentul chirurgical :** Sînt H.T.A. care se pot vindeca prin aplicarea precoce a acestui mijloc terapeutic. Amintim chirurgia precoce pînă la 20 de ani a coarctației de aortă, dilatarea cu sondă a peretelui arterial în stenoză de arteră renală, extirparea chirurgicală a unui simpatom sau a glandei suprarenale în caz de feocromocitom sau boală Conn.

Tratamentul hipotensor

Obiectivele acestui tratament sînt cruțarea, golirea și la nevoie tonifierea cordului.

Cruțarea hipertensivului este de natură alimentară, fizică, toxică și psihică. Regimul igieno-dietetic de cruțare are în vedere scăderea ponderală pînă la greutatea ideală, reducerea în rația alimentară a glucidelor, grăsimilor, a sării și mîncărurilor cu sosuri, prăjeli, condimente. Sarea se reduce la 1—3 g/zi și se renunță la toxice : alcool, tutun, cafea. Se permite consumul a 30—50 g alcool tare la masa de prînz. Apele minerale carbogazoase (Borsec, Tușnad) se folosesc în cantitate de 500 g/zi. Se evită eforturile fizice mari și stress-ul în familie și la serviciu.

Principiul golirii constă în folosirea diureticelor care scad volemia și sarcina cordului.

La tonificarea inimii recurgem cînd bolnavul se află în stadiul III de evoluție a bolii și prezintă semne de insuficiență ventriculară stîngă.

Conduita terapeutică

La un hipertensiv se recomandă măsurile igieno-dietetice de cruțare. Dacă T.A. se reduce prin aceste măsuri, nu este nevoie de droguri hipotensoare, bolnavul fiind dispensarizat. În caz contrar, se recurge la tratamentul hipotensor care constă în prescrierea gradată, în trepte, a unor scheme simple, duble sau triple a hipotensoarelor, pînă la obținerea unor cifre tensionale normale. Scopul urmărit este de a obține o îmbunătățire a calității vieții dusă de bolnav.

A. *Schema simplă* (monoterapia). În H.T.A. esențială cu valori ale T.A. lejer sau moderat crescute, mai mult de jumătate din pacienții hipertensivi, răspund bine la un singur medicament. Acesta poate fi un diuretic (D) sau un beta-blocant (B.B). Experiența clinică demonstrează că vîrsta este un cri-

Scanned with OKEN Scanner

teriu practic în alegerea drogului. Subiecții tineri, sub 40 de ani, tolerează mai bine un B.B., decît cei peste 50 ani la care D este mai eficace.

Recent s-au impus în terapia de primă intervenție alte două droguri: blocantele de Ca^{++} (B.C.) și inhibitorii enzimei de conversie (I.E.C.). Și în această schemă simplă Enalaprilul este rezervat vîrstei tinere iar Nifedipina (Adalat) după 50 ani.

Durata tratamentului în schema simplă este de 3 luni și dacă nu se obține răspuns favorabil se trece la schema dublă.

B. *Dubla terapie* (biterapie). Sînt benefice pentru un bolnav fie asocierea unui B.B. cu D, fie asocierea unui D cu I.E.C sau a unui B.C. cu I.E.C. Există și preparate care conțin două hipotensoare, de pildă un D plus un B.B., un D plus I.E.C. Sînt și preparate care asociază două D, unul tiazidic care face risipă de potasiu și Aldactonă care face economie de potasiu. Aceste preparate poartă diferite denumiri comerciale pe piața vest europeană.

C. *Tripla terapie* (schema triplă, triterapia). Dacă pacientul nu este bine controlat în privința cifrelor tensionale și în calitatea vieții, cu 2 medicamente, după 3 luni de zile se trece la asocierea a trei hipotensoare. Este recomandată asocierea unui vasodilatator de tip *Hidralazină* sau cu un alfablocant de tip *Prazosin*. Actualmente se preferă asocierea I.E.C. și B.C. cu un adrenolitic central de tip Clonidină sau Guanfacina (Estulic). Dacă mono- și biterapia este codificată, alegerea celui de-al treilea medicament nu este încă stabilită.

În conduita terapeutică trebuie să ținem seama de stabilirea dozei, de efectele secundare, de starea de bine a bolnavului, atunci cînd asociem 2 sau 3 medicamente. Se au în vedere și interacțiunile medicamentelor atunci cînd asociem sedative sau A.N.S. (mai ales Indocid).

Efecte iatrogene

Diureticele tiazidice cresc cantitatea de trigliceride, acidul uric, glicemia, colesterolul și calcemia. *Beta-blocantele* produc bradicardie, bronhoconstricție, hipotensiune ortostatică, fenomene Raynaud și scăderea libidoului sau potenței. *Simpaticoliticele centrale* au efect sedativ, produc uscăciunea gurii, constipație, impotență. Fenomenul de „rebound hipertensiv" apare după întreruperea bruscă a tratamentului cu Clonidină. *Hidralazina* și *Prazosinul* induc tahicardie, hipotensiune ortostatică și manifestări lupice. *I.E.C.* provoacă tuse iritativă, erupții cutanate, leucopenie și insuficiență renală reversibilă. *Verapamilul* dă constipație iar *Nifedipina* produce uneori edeme ale gleznelor.

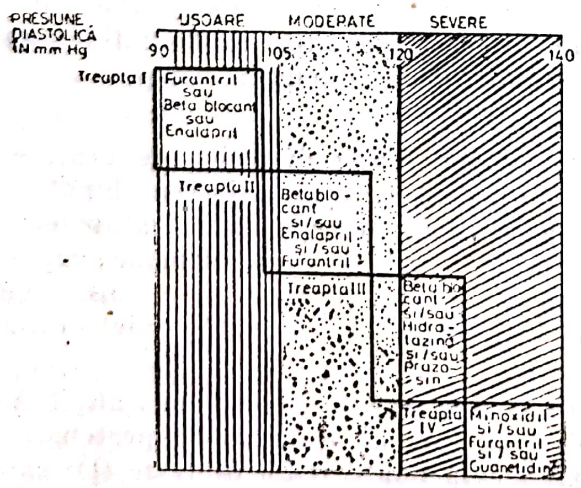

Fig. 67. Protocolul terapeutic în trepte al H.T.A. (după Cecil).

Indocidul este antagonist al D, B.B. și I.E.C. *Fenotiazinicele* măresc T.A. cînd se asociază cu Metildopa iar *antidepresoarele* sînt antagoniste ale adrenoliticelor centrale (fig. 67).

Dozele hipotensoarelor

— Hidralazina (Hipopresol) tablete de 25 mg, se începe cu 1/4 tb de 2 ori/zi; se crește la 2—4 tablete;

— Hiposerpilul (Serpasil) tablete de 0,25 mg cîte 2 tablete pe zi (dimineața și seara);

— *Metildopa* (Aldomet, Dopegyt) tablete de 250 mg, doza zilnică fiind 2—3 tablete/zi ;

— *Clonidina* (Catapressan, Haemiton 0,075 mg) tablete de 0,010 mg, cîte 2—3/zi sau tablete de 0,300 mg, cîte 1/4 tb de 3 ori pe zi ;

— *Guanetidina* (Ismenil, Wytensin) în doză de 100 mg cîte 1/2 tabletă/zi, se poate creşte progresiv ;

— *Guanfacina* în doză de 1—3 mg/zi, într-o singură priză, seara la culcare ;

— *Prazosinul* (Minipress) alfa-blocant, indicat în terapia triplă în doze de 1—3 tablete/zi (de 1,2 şi 5 mg) ;

— *Captoprilul şi Enalaprilul* se folosesc de regulă în asociaţie cu un diuretic oral care le potenţează efectul. Dozele pentru Captopril sînt de 25—50 mg/zi (1—2 tb/zi) iar pentru Enalapril 10—30 mg/zi. Nu se folosesc la bolnavii cu insuficienţă renală.

Criza hipertensivă reclamă tratament de urgenţă aplicat i.v. Se preferă Diazoxidul în doză de 100 mg, *in bolus*, urmat de administrarea în perfuzie lentă a 200 mg *Nitruprusiat de sodiu* în perfuzie cu pompă, medicaţie care se aplică numai în spital, deoarece produce hipotensiune, tahicardie, greţuri şi vărsături. Unii preferă Labetalolul administrat tot în perfuzie lentă. Se poate da ca primă măsură şi Nifedipină 1 tabletă sublingual.

Tabel nr. 8

Medicaţia hipotensoare în criza hipertensivă

Medicament	Mod de administrare	Timp de latenţă	Durata de activitate	Efecte nedorite
Nifedipină	Sublingual	5 min	1—2 h	Tahicardie, flash
Hidralazină	i.v. rapid	15 min	3—4 h	Tahicardie reflexă
Diazoxid	i.v. lent	1—5 min	8—12 h	Tahicardie reflexă
Nitroprusiat de Na	perfuzie cu pompă	1 min	5—10 min	Greţuri Vărsături Transpiraţii
Clonidină	i.v. lent	15 min	3—4 h	Sedare
Labetalol	perfuzie cu pompă	15 min	3—4 h	Indicat în feocromocitom

Hipertensiunea arterială malignă trebuie tratată numai în spital, deoarece necesită şi administrarea în perfuzie a două hipotensoare puternice şi totodată adaptarea dozelor de hipotensoare în funcţie de răspunsul bolnavului.

În caz de insuficienţă renală se administrează 300 mg Diazoxid şi 10 mg Hidralazină, deoarece *cresc fluxul renal*. Dacă sînt prezente semnele *insuficienţei ventriculare stîngi*, unii preferă perfuzia de *Nitroprusiat de sodiu* în doză de 5—10 micrograme/kg/minut. *Clonidina* se dă în doză de 0,15—0,30 mg i.v. iar *Metildopa* per os în doză de 350—500 mg. Guanetidina, Enalaprilul şi diureticele care economisesc potasiul trebuie evitate în caz de insuficienţă renală manifestă. După anglo-saxoni, dacă insuficienţa renală este severă, se impune *dializa extrarenală* urmată de *nefrectomie şi transplant renal*.

Scanned with OKEN Scanner

Tratamentul H.T.A. esenţială moderată

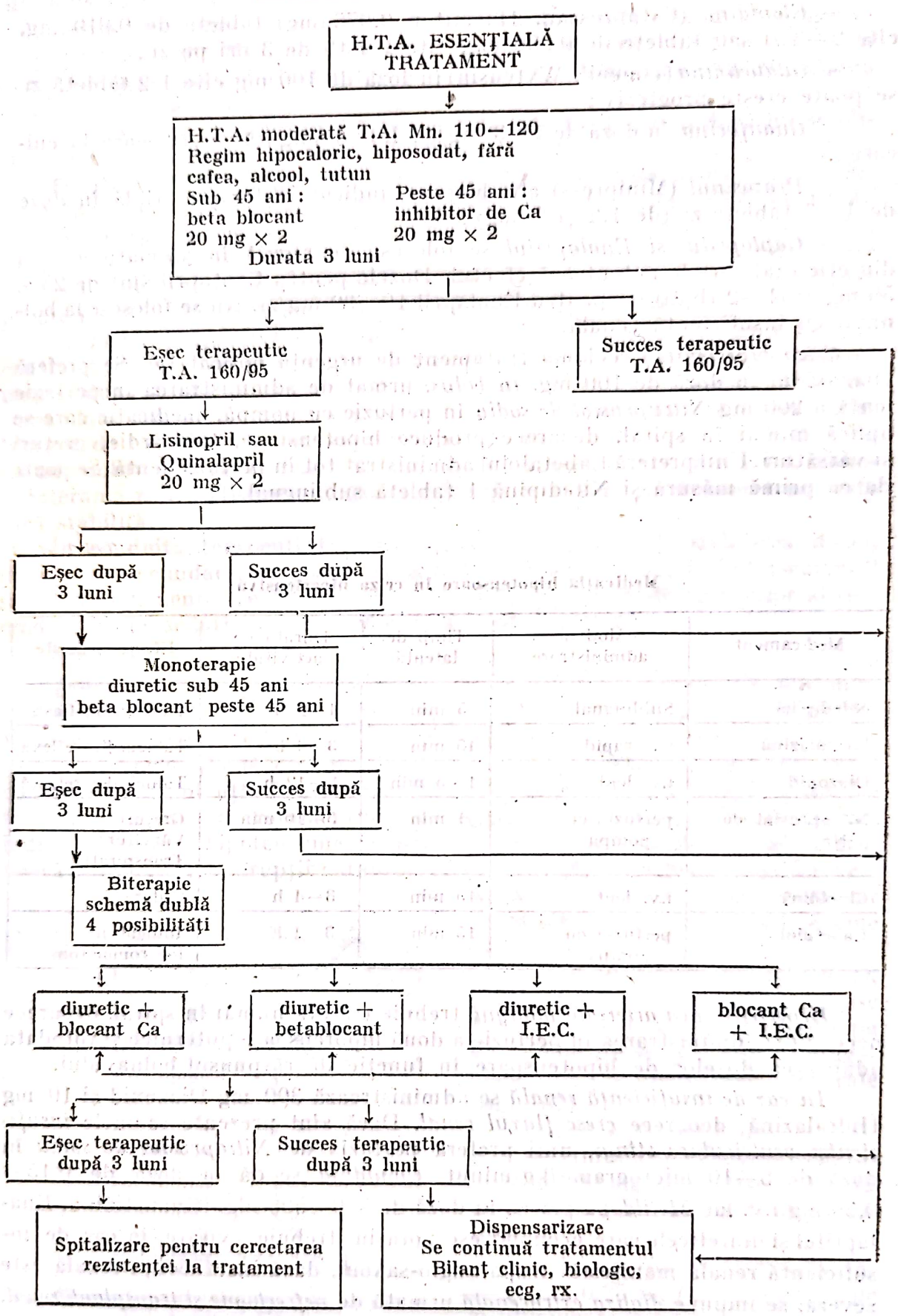

Scanned with OKEN Scanner

HIPERTENSIUNEA ARTERIALĂ SECUNDARĂ (H.T.A.S.)

Formele secundare de H.T.A. sînt de origine renală, endocrină, de sarcină, din coarctația de aortă. Ca incidență reprezintă 10—20% din totalul H.T.A.

H.T.A.S. de origine renală

Din H.T.A.S. de cauză renală fac parte H.T.A. renală parenchimatoasă și H.T.A. reno-vasculară.

Bolile renale parenchimatoase care pot evolua frecvent cu H.T.A. sînt *glomerulonefritele acute* și *cronice*, *sindromul nefrotic impur*, *rinichiul mic congenital*, *rinichiul polichistic* și mai rar în *pielonefrita cronică*.

În patologenia H.T.A.S. din *G.N.A.* intervine ischemia cu antrenarea sistemului R—A—A (renină-angiotensină-aldosteron) care determină hipervolemia, creșterea debitului cardiac (D.C.) și mărirea R.P.

În G.N.C., H.T.A.S. presupune trei mecanisme posibile : scăderea sintezei renale de peptide vasodilatatoare, de prostacicline si secreția inconstantă de R—A—A.

Rinichiul polichistic este o afecțiune congenitală care interesează rinichii și în 30 % din cazuri ficatul realizînd în această situație boala polichistică hepato-renală. Se transmite autosomal dominant prin gene cu penetrație variabilă. În unele cazuri se asociază și cu anevrisme cerebrale care dau A.V.C., soldate cu sechele motorii sau cu deces.

Anatomo-patologic se constată numeroase formațiuni chistice formate prin dilatarea tubilor sau ductelor colectoare situate în zona corticală și medulară. Conțin un lichid seros și pot sîngera dînd hematurie, sau se pot infecta. Au diverse mărimi variind între 0,5 cm—5—10 cm și sînt tapetați cu un epiteliu cuboidal.

Clinic, H.T.A.S. apare tardiv la 30 % din bolnavi și înainte de instalarea semnelor de I.R.C. Se manifestă prin dureri lombare însoțite de hematurie, H.T.A. și semne de I.R.C. Diagnosticul se stabilește pe baza antecedentelor familiale, palparea a 2 rinichi mari, boselați și este confirmat de ecografie și urografie.

La copii, rinichiul polichistic se transmite recesiv și este însoțit de fibroză hepatică și hipertensiune portală.

H.T.A.S. are la bază scăderea de peptide și prostacicline vasodilatatoare și inconstant asociază creșterea sistemului R—A.

Rinichiul mic, unilateral poate avea drept cauze o atrofie sau hipoplazie congenitală și mai rar o pielonefrită unilaterală cronicizată. H.T.A. se datorește producerii insuficiente de substanțe vasodilatatoare. Ischemia pune în valoare sistemul R—A—A cu repercusiuni în timp asupra rinichiului normal. Diagnosticul este stabilit urografic, ecografic și prin arteriografie selectivă. Nefrectomia este salutară dacă rinichiul contralateral este sănătos. Nefrectomia nu se face pînă ce nu s-a evaluat starea funcțională a rinichiului contralateral. În caz contrar se face tratamentul H.T.A.

H.T.A.S. reno-vasculară este provocată prin *stenoza congenitală sau ateromatoasă* a unei artere renale. În forma *congenitală*, întîlnită mai ales la femei tinere între 20—40 ani, stenoza este provocată de displazie fibromusculară

Scanned with OKEN Scanner

care interesează tunica medie și intima. *Stenoza prin placă de aterom* se întîlnește la bărbați cu H.T.A. esențială după 45—50 de ani. În patogenia ei intervine sistemul R—A-aldosteron. Reninemia este mult crescută. *Diagnosticul este sugerat* de prezența unui *suflu sistolic descoperit în lojele renale* sau pe traiectul arterelor renale sub hipocondrul drept, sau stîng, unde se apasă treptat stetoscopul.

Diagnosticul de certitudine este sugerat de urografie și ecografie care arată un rinichi mai mic. La urografie apare slab opacifiat pe clișeul de la 5 la 15 minute și bine opacifiat, conturat la 30 și 40 minute. Certitudinea o dă angiografia selectivă care relevă o stenoză proximală în ateroscleroză și stenoza distală (înainte de ramificație) în stenoza congenitală de la femeie.

Tratamentul trebuie aplicat precoce și după evaluarea stării funcționale a ambilor rinichi. Se practică rezecția stenozei și aplicarea de autogrefă venoasă sau proteză de dacron. Se mai practică dilatarea angioplastică cu ajutorul unei sonde prevăzută cu balonașe care se umflă și pot rupe sau întinde fibrele de colagen și elastină în cazul stenozei congenitale.

H.T.A.S. de cauze endocrine

Se întîlnesc în fecromocitom, în sindromul și boala Cushing, sindromul Conn și mai rar în hipertiroidie și hiperparatiroidie.

Feocromocitomul este un **simpatom** localizat în medulosuprarenală și mai rar în ganglionii simpatici lomboaortici sau din lanțul latero-toracic din mediastin. Mai rar se poate localiza în organul Zuckerkandl, în vezica urinară sau în nodulul sinocarotidian. Este o tumoră benignă a țesutului cromafin cu localizare unică și mai rar multiplă. Numai în 10% din cazuri are caracter malign.

Pe plan *clinic* se manifestă prin crize hipertensive care apar pe fond de H.T.A. normală sau permanentă. Crizele paroxistice se traduc prin cefalee, palpitații, transpirații profuze, amețeli, vertij, hipotensiune ortostatică și dureri abdominale, lombare sau toracice. Pe fond cronic de H.T.A. poate genera crize de astm cardiac sau edem pulmonar acut.

Diagnosticul de certitudine este dovedit de dozarea catecolilor în plasmă, dozarea A.V.M. (acid vanil mandelic) în urină, un produs de metabolizare a catecolilor. Diagnosticul topografic de localizare a tumorii este realizat cu ajutorul ecografiei și mai ales al angiografiei selective sau tomografiei computerizate. Se decelează astfel și localizările aleatorii.

Nu trebuie uitat că *boala se poate asocia* cu cancerul tiroidian, adenomul paratiroidian, sindromul Cushing, Marfan, coarctația de aortă și litiaza biliară.

Ca tratament de urgență apelăm la o fiolă de Labetalol și în lipsă la o fiolă de Fentolamină sau Propranolol. Tratamentul curativ constă în îndepărtarea chirurgicală a tumorii.

Sindromul Cushing (S.C.) și boala Cushing (B.C.). În S.C. hiperplazia suprarenală bilaterală este secundară unui adenom hipofizar. În B.C. există o hiperplazie benignă și mai rar o tumoră malignă a unei glande suprarenale, fie dreaptă, fie stîngă. Hiperplazia predomină în zona fasciculată.

Simptomele comune sînt: obezitatea tronculară, ceafă de taur, membre grațioase, față de lună plină, acnee situată pe față și pielea spatelui. Vergeturile abdominale și de la rădăcina membrelor au tentă violacee și sînt adevărate „iscălituri cutanate" ale plusului de glucocorticoizi.

Scanned with OKEN Scanner

Diagnosticul clinic și topografic este sugerat de dozările ACTH-ului și cortizolului în plasmă și confirmat de grafia de hipofiză, tomografia computerizată și angiografia selectivă renosuprarenală. Ecografia lombară poate da unele indicații cînd tumora este mare, peste 2 cm în diametru. Dozările urinare de 17 cetosteroizi sînt de domeniul trecutului în endocrinologie.

Sindromul Conn are la bază o hiperplazie a zonei glomerulare din suprarenală, urmată de o secreție sporită de aldosteron, mai rar substratul anatomic putînd fi un carcinom suprarenal care produce un fals aldosteron. În *tabloul clinic* există H.T.A. prin retenție hidrosalină, cu hipervolemie și creșterea D.C. Semnele hipokalemiei apar sporadic și mai ales la bolnavii cărora li se recomandă restricție de sodiu (se înțelege în lipsa unui diagnostic cert). Se traduc prin astenie musculară, alcaloză, tetanie și paralizie trecătoare.

Cu toată retenția hidrosalină lipsesc edemele ; ginecomastia este prezentă la bărbați. Renina plasmatică este scăzută.

De asemenea, se constată deficiențe enzimatice de 17-alfa-hidroxilază, 11-beta-hidroxilază și secreție mare de 18-hidroxi-*D.O.C.* (dezoxicorticosteron) ce duce la H.T.A. cu hipokalemie și scăderea remisiei plasmatice.

Diagnosticul se stabilește prin dozarea plasmatică de D.O.C., aldosteron, de potasiu, de natriu, de bicarbonați. *Diagnosticul topografic* este asigurat de aportul angiografiei selective și tomografiei computerizate.

Boala Addison tratată timp îndelungat cu D.O.C.A. (deoxicorticosteron acetat) poate fi însoțită de H.T.A.S. prin retenția hidrosalină și creșterea volemiei. Retenția de Na în peretele vascular crește excitabilitatea față de catecoli și angiotensină. Cu toate că în stadiile inițiale ale bolii sînt hipo- sau normotensivi, devin hipertensivi. La femei, folosirea contraceptivelor potențează instalarea H.T.A.S.

Hipertiroidia evoluează cu fenomene hiperkinetice, puls săltăreț (*bondisant*), tahicardie, sufluri sistolice funcționale și H.T.A. de tip sistolic. La acestea asociază slăbirea, transpirațiile, tremurăturile, nervozitatea, mărirea de volum a tiroidei și exoftalmia.

Hiperparatiroidia. La o treime din bolnavii cu hipercalcemie, hipercalciurie și hiperfosfatemie se constată H.T.A. Nu se cunoaște cauza, deși nivelul angiotensinei este ridicat. După extirparea chirurgicală a adenomului, T.A. revine la normal.

Acromegalia este provocată de o hiperplazie adenohipofizară care duce la o secreție crescută de S.T.H. Cardiomegalia și H.T.A. sînt des întîlnite dar efectele S.T.H. asupra aparatului cardiovascular rămîn controversate. Caracteristic pentru boală este creșterea în volum a mîinilor și plantelor, a glandelor salivare, ficatului, splinei, rinichilor. Splanhnomegalia poate fi dovedită cu ajutorul ecografului.

Tratamentul bolii de bază este chirurgical și radioterapeutic și influențează și normalizarea T.A.

H.T.A.S. prin exces de contraceptive. Date statistice arată că la 9% din femeile normotensive contraceptivele provoacă H.T.A. De asemenea, agravează o H.T.A. preexistentă. Contraceptivele care conțin estrogeni sînt mai puternice decît cele care conțin derivați de progesteron. Ca acțiune, s-a dovedit că estrogenii cresc sinteza hepatică de angiotensinogene și stimulează sistemul R.-A.-aldosteron. Produc astfel hipervolemie și vasoconstricție. Progestativele produc retenție de apă la nivelul tubului proximal. Folosirea lor necesită controlul T.A. și dacă apare H.T.A. se contraindică folosirea lor.

Scanned with OKEN Scanner

A fost numită impropriu toxemie gravidică, deoarece nu s-au pus în evidență toxine în plasmă care să explice creșterea T.A.

La o gravidă cu H.T.A. se ridică din punct de vedere etiopatogenic trei probleme :

— dacă este o H.T.A. provocată de sarcină ;
— dacă este o H.T.A. esențială agravată de sarcină ;
— dacă este o H.T.A. de origine renală agravată de sarcină.

Patogenia este discutabilă și s-au formulat cîteva ipoteze : ischemia placentară, secreția placentară de hormoni. *Ischemia placentară* este zonală și relativă și ar putea fi provocată prin tromboze locale dat fiind faptul că s-au decelat anomalii ale coagulării. Alți autori consideră că ischemia este o reacție autoimună față de produsul de concepție care este un non self. Placenta ischemică ar secreta substanțe vasoconstrictoare, probabil prostaglandine de tip PGF_2, PGH_2 și renină cu proprietăți vasoconstrictoare. Trombocitele din vasele placentare trombozate produc tromboxani, substanțe vasoconstrictoare. Ischemia placentară determină în schimb o secreție scăzută de prostacicline și kinine vasodilatatoare, atît placentare cît și renale.

De asemenea, *placenta produce estrogeni, progesteron, hormoni steroizi care măresc retenția hidrosalină și cresc volemia.* Totuși, nivelul reninei și angiotensinei este normal cu toate că există retenție hidrosalină. La aceste femei, perfuzia de angiotensină duce la creșterea T.A. Se poate să existe o hipersensibilitate a vaselor renale și patului arteriolar, față de substanțele vasopresoare secretate de rinichi și placentă.

Histologic este interesant că la nivelul glomerulilor se constată o endotelită cu tumefierea celulelor endoteliale, mezangiale și depozite de fibrină.

Incidența H.T.A. idiopatică de sarcină apare în primele trimestre de sarcină la femei primipare, fără antecedente de boală renală sau H.T.A.E. Nu recidivează și acest fapt ar pleda pentru instalarea unei toleranțe imune față de produsul de concepție (făt).

Tabloul clinic. Simptomele clinice și biologice caracteristice sînt H.T.A., edemele membrelor inferioare, proteinuria moderată (3 g/24 h) și hiperuricemia (peste 6 mg%). La naștere provoacă preeclampsie sau eclampsie cu repercusiuni nedorite pentru mamă și făt.

Semnele preeclampsiei sînt durerile în epigastru și hipocondrul drept, însoțite de grețuri, vărsături, cefalee, puncte „volante", zgomote în urechi și neliniște. Dacă nu se intervine apar convulsii tonico-clonice care pot duce la moartea fătului și a mamei. Mama poate să moară și prin C.I.D. Oligonuria, trombopenia, creșterea transaminazelor și a bilirubinei indirecte sînt simptome de alarmă care reclamă întreruperea sarcinii. Se mai practică dozarea factorului VIII, AT III și tromboxanului $T \times B_2$ la femeile la care edemul, H.T.A. și proteinuria nu sînt influențate de tratament.

Tratamentul. H.T.A. idiopatică de sarcină se tratează cu regim hiposodat, aport normal de lichide (diureză + 500 ml) și aport de 60—70 g proteine/zi. Repausul este obligatoriu (8 ore noapte și 4 ore ziua).

Dacă nu cedează la regim se recurge la medicație cu betablocante, Labetalol și la nevoie Hidralazină sau Metildopa : Propranololul și Labetalolul cîte 3 tablete/zi, Hidralazina și Aldometul 1 pînă la 2 tablete/zi. Sînt contraindicate Enalaprilul, Nifedipina și Furantrilul. Enalaprilul este toxic renal, Nifedipina are efect teratogen iar Furantrilul induce hiperuricemie.

Scanned with OKEN Scanner

Eclampsia. Convulsiile se combat cu Diazepam şi sulfat de Mg i.v. iar criza hipertensivă cu Hidralazină sau Labetalol i.v. Dacă fătul este matur se face cezariană. În preeclampşie se recurge în funcţie de starea fătului la întreruperea sarcinii sau la tratament medical.

H.T.A.S. de origine vasculară

Se întîlneşte în **coarctaţia de aortă** la bolnavii trecuţi de 65 ani cu ateroscleroza aortei.

Coarctaţia de aortă (C.A.) constă în strîmtorarea aortei la nivelul, deasupra sau sub locul de origine al canalului arterial. Uneori stenozarea aortei coexistă cu persistenţa canalului arterial (P.C.A.).

Pe plan *clinic* în variantele de **C.A. fără P.C.A.** descoperim valori mari ale T.A. la membrele superioare şi valori mici ale T.A. sistolice la membrele inferioare cu diminuarea sau dispariţia pulsului femural, tibial posterior sau pedios. Se constată pulsul sistolic intercostal, la grafia toracică prezenţa eroziunii costale, un suflu sistolic de ejecţie la focarul aortic şi pulmonar propagat interscapular stîng, care nu este însoţit de freamăt. În aceste variante se pretează la diagnostic diferenţial cu boala Takayashu varianta Inada sau Kimoto.

În forma în care se **asociază cu P.C.A.** situat sub originea subclaviei stîngi, are loc o inversare a şuntului arterial din artera pulmonară în aorta descendentă. Consecinţa va fi apariţia cianozei în jumătatea inferioară a corpului. Dacă nu se operează pînă la 20 maxim 30 ani apare ischemia renală prin fenomenul Goldblat înalt (sus situat). Ischemia renală antrenează prin sistemul R—A instalarea unei H.T.A. permanente.

Tratamentul eficace este chirurgical şi constă în rezecţie cu proteză de dacron, efectuată în timp util aşa cum s-a arătat mai sus.

H.T.A.S. din ateromatoza aortei are la bază scăderea impedanţei aortei, pierderea elasticităţii din cauza plăcilor de aterom. Inima stîngă întîmpină rezistenţă la ejecţie, aorta pierzînd din elastanţă. Clinic apare H.T.A. sistolică cu diferenţială mare sau sistolo-diastolică cu minima în jur de 100 mmHg. Se întîlneşte la oamenii în vîrstă (peste 65 ani). La auscultaţia inimii constatăm prezenţa unui suflu sistolic în eşarfă aorto-mitral. Bolnavii beneficiază de tratament cu Nifedipină şi eventual diuretice.

Diagnosticul pozitiv al H.T.A. primare şi secundare. Controlul T.A. trebuie făcut în repaus la pat, urmat de un bilanţ vascular coronar, cerebral, renal şi al F.O. Trebuie exclusă întotdeauna o H.T.A. secundară şi precizat stadiul evolutiv şi factorii de risc.

Scanned with OKEN Scanner

HIPOTENSIUNEA ARTERIALĂ

GENERALITĂȚI ȘI CLASIFICARE

Generalități

Tensiunea arterială (T.A.) este o constantă hemodinamică care asigură perfuzia tisulară la nivelul rețelei capilare și contribuie la întoarcerea venoasă prin „vis-a-tergo" (presiunea la nivelul capătului venos al patului capilar, egală cu 10—15 mmHg). Între „vis-a-tergo" și presiunea negativă din atrii se creează o diferență de presiune care asigură, alături de pompa musculară, abdominală, pulmonară și atrială, întoarcerea venoasă a sîngelui la inimă.

T.A. la nivelul patului arterial central și periferic este condiționată de forța de contracție a inimii, debitul cardiac și rezistența periferică. Aceștia sînt factori primari, esențiali în geneza și menținerea unei T.A. normale. Ca factori secundari amintim impedanța aortică și viscozitatea sangvină.

Debitul cardiac (D.C.) este produsul dintre volumul sistolic (volumul bătaie) și frecvența cardiacă, fiind egal cu 5 l/minut. Este condiționat de volumul telediastolic, forța de contracție a inimii stîngi (în principal) și de frecvența cardiacă. Dacă D.C. crește, se mărește T.A., dacă scade, scade T.A.

Rezistența periferică (R.P.) reprezintă suma tonusului arteriolar la nivelul patului capilar al organismului. Este controlată de alfa-1-receptori care asigură o T.A. la capătul arteriolar de 30—35 mmHg, necesară perfuziei tisulare. R.P. se opune la fuga sîngelui din patul arterial în capilare, fugă influențată de forța gravitației. Este o adaptare a organismului față de gravitație. R.P. variază invers proporțional cu pătratul razei. Așa se explică de ce R.P crește permanent în H.T.A. esențială și secundară.

Forța de contracție (F.C.) este tot un parametru hemodinamic dependent de : integritatea anatomo-funcțională a fibrei miocardice, de tonusul simpatic și receptivitatea mușchiului cardiac față de noradrenalină și de metabolismul intrinsec al fibrei miocardice (capacitatea de a produce, stoca, reface și utiliza energie din A.T.P.).

Reglarea T.A. în condiții normale și patologice este asigurată pe cale neuroendocrină. Nervii simpatici și parasimpatici controlează D.C., R.P., F.C. pentru a menține o T.A. normală. Acest control este efectuat prin centrii vasomotori, vasodilatatori, cardioacceleratori și cardioinhibitori din substanța reticulată din bulb și hipotalamus (centrii primari și respectiv secundari). Prin fibrele aferente vegetative se aduc informații de la baro- și tensioreceptorii situați în pereții atriilor, ventriculelor, în crosa aortică, sinusul carotidian și vasele pulmonare.

Informațiile date de variațiile T.A. ajung la centrii vasomotori și cardiomotori prin aferențele simpatice, vagale (pe calea nervului Cyon-Ludwig și Hering). *Dacă T.A. scade*, se vor stimula centrii simpatici și se inhibă cen-

trii parasimpatici, declanşînd reacţii presoare: vasoconstricţie periferică, mărirea întoarcerii venoase, creşterea R.P., creşterea D.C. şi a F.C. *Creşterile T.A.* vor realiza pe cale vagală efecte contrarii: scăderea rezistenţei periferice, a întoarcerii venoase, a D.C. şi a F.C.

De reţinut că în H.T.A. controlul variaţiilor T.A. se asigură la valori ridicate ale T.A., presoreceptorii fiind sensibili la nivele ridicate ale T.A.

În hipotensiunea arterială esenţială controlul T.A. se face la valori mai scăzute ale T.A.

Controlul umoral (hormonal) al T.A. este realizat prin receptori de volum pentru aldosteron şi A.D.H. situaţi în pereţii atriilor, ventriculilor şi în arterele carotidiene. De asemenea, atriile secretă un hormon cu rol important în natriureză, numit atriopeptină sau „natriuretic-hormon". Dacă T.A. şi volemia cresc, se inhibă secreţia de aldosteron, A.D.H. şi creşte secreţia de atriopeptină. Se declanşează diureza şi natriureza cu scăderea volemiei, a întoarcerii venoase şi a T.R. La scăderea T.A. se măreşte reactiv retenţia hidrosalină, volemia şi T.A. prin creşterea secreţiei de aldosteron, A.D.H. şi scăderea atriopeptinei.

Măsurarea tensiunii arteriale. În practica medicală, T.A. se măsoară cu manometre pneumatice, folosind metoda auscultatorie a lui Korotkoff. Pentru o determinare corectă trebuie să respectăm unele reguli importante privind aplicarea, umflarea şi dezumflarea manşetei. Dacă nu sînt respectate se produc erori de măsurare. Astfel, manşeta trebuie aplicată puţin deasupra liniei ce marchează plica cotului şi umflată treptat şi uniform, apoi trebuie aplicată capsula stetoscopului mai jos de manşetă. Dacă manşeta se *umflă neuniform* înregistrăm valori mai mari decît cele reale, iar dacă se *comprimă rapid* se produce o vasoconstricţie reflexă, care determină scăderea debitului prin arterele braţului, înregistrînd valori mai mici decît în realitate. Dezumflarea rapidă a manşonului înregistrează valori mai mari.

Trebuie să ţinem cont şi de dimensiunile manşetei în raport cu perimetrul braţului. Lăţimea manşetei trebuie să fie de 12—14 cm iar lungimea de 50—80 cm. Dacă perimetrul braţului la obezi depăşeşte 20 cm se înregistrează valori mari, iar sub 15—20 cm, valori mai mici decît cele reale. Valorile normale ale T.A. au fost discutate la capitolul H.T.A.

HIPO.T.A. este un sindrom clinic tradus prin scăderea T.A. maxime sub 100 mmHg întîlnit în diverse condiţii patologice. HIPO.T.A. cunoaşte *forme acute şi crônice.*

HIPO.T.A. acută se întîlneşte în diferitele forme de şoc iar forma cronică este idiopatică şi secundară.

ŞOCUL

Definiţie

Ş. (şocul) este un sindrom clinic tradus prin hipotensiune, scăderea perfuziei tisulare urmate de hipoxie, anoxie şi acidoză. Scăderea T.A. maxime la valori în jurul cifrei zero se mai numeşte colaps sau insuficienţă circulatorie periferică.

Scanned with OKEN Scanner

Clasificare

S. se întîlneşte în diferite condiţii patologice şi poate fi codificat pe criterii etiopatologice în :

1. *Ş. hipovolemic* provocat prin pierderea de sînge sau lichide după cum urmează :

— pierderi de sînge : hemoragii interne sau externe ;

— pierderi de lichide pe cale gastro-intestinală în stenoza pilorică, pancreatita acută, ocluzia intestinală, gastroenterocolita acută, holeră ;

— pierderi de lichide pe cale renală : diabet insipid, coma diabetică hiperglicemică şi hiperosmolară ;

— pierderi de plasmă pe cale cutanată în arsuri.

2. *Ş. cardiogen* generat de infarctul de miocard complicat, tulburările de ritm rapid de lungă durată, insuficienţa cardiacă globală cu D.C. scăzut, disecţia de aortă, embolia pulmonară şi tamponada pericardică acută.

3. *Ş. anafilactic* la Penicilină, sulfamide, Procaină, A.C.T.H. produşi iodaţi (Razebil, Pobilan, Odiston), la seruri, vaccinuri şi veninuri de insecte. Este provocat de o reacţie hiperergică de tip I, prin intermediul anticorpilor tip IgE, care se fixează pe mastocite şi bazofile, eliberînd o mare cantitate de histamină şi leucotriene. La nivelul plămînului se produce bronhospasm, iar la nivelul capilarelor o vasodilataţie paralitică şi la piele edem, angioneurotic şi urticarie.

4. *Ş. toxiinfecţios* întîlnit în infecţii acute, stări septice cu bacterii gram-negative (Coli, Proteus, Piocianic, Klebsiella) sau gram-pozitive (stafilococ, streptococ hemolitic, pneumococ). Cu Ş. toxiinfecţios se confruntă internistul, chirurgul, ginecologul şi infecţionistul. De aceea în faţa unui Ş. toxiinfecţios trebuie stabilită poarta de intrare :

— infecţii pulmonare : pneumonii, bronhopneumonii ;

— infecţii biliare : colecistită acută, angiocolite ;

— infecţii genito-urinare : avort septic, pielonefrite, pionefroză, necroză papilară şi iatrogen în urma unor explorări instrumentale (chiuretaj, cateterism urinar) ;

— infecţii cutanate : furuncule, carbuncule.

5. *Ş. post-operator* şi *post-traumatic* aparţine chirurgului şi se studiază în manualele respective.

Fiziopatologie

În producerea S. intervin ca mecanisme principale :

— scăderea volemiei prin pierderi de sînge, plasmă şi lichide ;

— prăbuşirea hemodinamicii prin scăderea D.C. şi insuficienţa pompei cardiace aşa cum se întîmplă în Ş. cardiogen ;

— colapsul cu scăderea perfuziei tisulare şi stagnarea sîngelui în patul capilar întîlnit în şocul anafilactic şi toxiinfecţios.

S. are consecinţe hemodinamice, viscerale şi metabolice.

Consecinţele hemodinamice. Tulburările hemodinamice întîlnite în şoc sînt scăderea volemiei, a D.C., şi a T. A. şi a perfuziei tisulare. Organismul reacţionează prin mecanisme de compensare imediată, care sînt reprezentate de : transferul de lichide şi descărcarea de catecoli, aldosteron şi A.D.H.

Transferul de lichide din celule şi interstiţiu spre patul vascular se face prin difuziune osmotică. În celule se află 50% apă, în interstiţii 15 % apă,

Scanned with OKEN Scanner

în vase 5% apă. Distanțele fiind minime, de ordinul micronilor, transferul se face cu viteze „cosmice". Așa se explică deshidratarea celulară însoțită de sete (uscăciunea mucoaselor) și crampele musculare.

Prin stimularea preso-, volo- și tensioreceptorilor din atrii, ventriculi și vase se secretă catecoli, aldosteron și A.D.H. Catecolii produc o vasoconstricție cutanată și splanhnică, centralizînd circulația, asigurînd o mai bună irigație a creierului și cordului. Catecolii produc și tahicardie reflexă cu scopul ridicării D.C. eficace. Prin vasoconstricția splanhnică se induce o ischemie renală, hepatică și mezenterică. Ischemia renală induce tot cu scop compensator secreția de angiotensină-aldosteron. Prin voloreceptori se declanșează secreția de aldosteron și A.D.H., hormoni care rețin apa la nivelul rinichilor, pielii și mucoasei digestive. Se închid astfel toate „robinetele" care ar facilita pierderea de lichide și scăderea volemiei.

Cînd aceste mecanisme imediate nu fac față, se instalează faza de șoc decompensat.

Consecințele viscerale ale Ș. se repercutează asupra rinichiului, ficatului, intestinului, plămînului și cordului. Unele se instalează imediat, altele apar tardiv, în faza de șoc decompensat (intestin, plămîn, cord).

Răsunetul renal. Cînd T.A. scade sub 50 mmHg scade filtrarea renală, se instalează oligoanuria și apare retenția de azot, de uree și creatinină. Dacă ischemia depășește 48 ore se poate ajunge la o tubulonecroză acută care este totdeauna prezentă în șocul toxiinfecțios. Caşectina (factorul necrotic tisular) secretată de macrofage are un rol nefast în agravarea I.R.A.

Răsunetul hepatic. Vasoconstricția splahnică determină o ischemie hepatică și necroză centrolobulară traduse biologic prin creșterea G.P.T. și a F.A. serice. La nivelul hepatocitului scade sinteza de glicogen iar prin secreția de catecoli și glucagon se golesc rezervele de glicogen prin glicogenoliză. Dacă șocul durează, scade și procesul de transaminare și dezaminare, sinteza de proteine și astfel cresc în sînge aminoacizii liberi.

Răsunetul pulmonar constă în apariția plămînului de șoc. Din cauza edemului interstițial, edemului alveolar și apariției unor zone de atelectazie prin colabarea alveolelor, se tulbură raportul V/P și apare hipoxia cu răsunet asupra metabolismului celular.

Răsunetul intestinal apare tardiv. Ischemia mezenterică provoacă tulburări în permeabilitatea enterocitelor. Local se pun în libertate prostacicline V.I.P. (peptide vasointestinale) și caşectina, care măresc permeabilitatea epiteliului de absorbție, facilitînd absorbția aminelor biogene, cu efect toxic asupra sistemului dopaminergic din substanța reticulară. Permeabilitatea epiteliului de absorbție permite trecerea bacteriilor și toxinelor în sînge, contribuind la instalarea șocului decompensat.

Răsunetul cardiac. Cordul suferă în stadiul final al stărilor de șoc necardiogen. Scăderea perfuziei coronariene provoacă în zona subendocardică zone de ischemie, leziune care are expresie ecg și biologică. Pe ecg apare subdenivelarea segmentului ST cu T difazic sau negativ. Biologic G.O.T. și L.D.H. cresc în ser. Această ischemie subendocardică antrenează disfuncții ventriculare și tulburări de ritm rapid care agravează șocul.

În șocul cardiogen are loc din primul moment o prăbușire a hemodinamicii prin insuficiența pompei care duce la scăderea D.C. și a T.A. Insuficiența pompei cardiace este generată de o insuficiență ventriculară acută stîngă (infarct de miocard, tahicardie paroxistică ventriculară) sau de o insuficiență ventriculară acută dreaptă (embolie pulmonară).

Scanned with OKEN Scanner

În tamponada acută (pericardita exsudativă, hemopericard), scade umplerea diastolică, scade D.C. și T.A. dar crește P.V.C. (presiunea venoasă centrală).

Consecințele metabolice ale S. Prin scăderea D.C. prin vasoplegie, cu bălțirea sîngelui în capilare, are loc o scădere a perfuziei tisulare și a schimburilor nutritive și de gaze. Din cauza hipoxiei tisulare, metabolismul se desfășoară în condiții anaerobe. Rezultă CO_2, ioni acizi (de H^+, de fosfați, sulfați) care duc la acidoză tisulară. Scade sinteza de A.T.P. și creatinfosfat. Au loc alterări ale membranelor celulare prin eliberarea de kinine, kininogeni, histamină, prostacicline și cașectină.

La nivelul capilarelor, celulele endoteliale pot elibera factori procoagulanți care determină formarea de microtrombi care într-o fază ulterioară este urmată de eliberarea de factori fibrinolitici care realizează tabloul C.I.D. (coagulopatiei intravasculare diseminate).

Tablou clinic

În Ș. deosebim simptome comune și particulare.

Simptomele comune sînt cardiovasculare, cutanate, pulmonare, renale și nervoase.

Semne cardiovasculare

Tahicardia, hipotensiunea și pulsul sînt semne importante în supravegherea unui bolnav șocat. În faza compensată pulsul este în jur de 100—120 bătăi/minut și este perceptibil, iar T.A. maximă în jur de 60—80 mmHg.

În faza decompensată pulsul este slab, filiform sau absent la radială și de aceea trebuie căutat la carotide și femurală. Prezența pulsului central ridică speranțe în salvarea bolnavului. Cu sonda Swan-Ganz se măsoară P.V.C. care este scăzută în Ș. hipovolemic, cardiogen, anafilactic și toxiinfecțios.

Semne cutanate

Bolnavul este palid, cu extremități reci, iar în faza decompensată apare cianoza patului unghial, care este un semn de rău augur.

Semne pulmonare

Respirația este normală sau din contră bolnavul este polipneic sau prezintă o respirație superficială în faza decompensată a șocului. Dispneea disritmică, pe fond de acidoză apare în faza finală.

Semne renale

Oligoanuria cu retenție de azot se datorește ischemiei renale, iar instalarea I.R.A. are ca substrat o tubulonefroză acută.

Semne nervoase

În faza erectilă bolnavul este anxios, agitat, neliniștit. Devine apatic, adinamic, confuz, obnubilat în faza decompensată a șocului.

Semnele particulare sînt condiționate de etiologia șocului. Astfel în *șocul hipovolemic* post hemoragie internă, în caz că pierderea este de peste 10% din volumul sangvin, bolnavul prezintă o stare de amețeală, însoțită de paliditate și transpirații reci. Pulsul este rapid, în jur de 110/minut, T.A. maximă între 80—100 mmHg. Se exteriorizează prin hematemeză sau melenă. Bolnavul are un trecut ulceros, hepatic, sau apare ca o complicație a unui neoplasm gastric, de colon sau rectosigmoidian.

În pierderile de lichide pe cale gastro-intestinală, starea de șoc este precedată de grețuri, vărsături, diaree și colici abdominale. Cauza trebuie căutată

Scanned with OKEN Scanner

într-o pancreatită acută sau toxiinfecție alimentară, diabet zaharat sau insipid cu pierderi mari de lichide și electroliți.

În șocul cardiogen bolnavul prezintă semnele clinice, biologice și ecg ale unui infarct miocardic complicat, ale unei tamponade acute sau embolii pulmonare (vezi capitolele respective).

În șocul toxiinfecțios bolnavul prezintă o stare toxiinfecțioasă, cu febră mare, neregulată, transpirații profuze și subicter. La aceste semne generale se adaugă semnele fizice ale unei pneumonii, bronhopneumonii, infecții pielorenale, biliare sau ale unui avort toxicoseptic.

Șocul anafilactic se instalează brusc, cu apariția unui bronhospasm tradus prin respirație dificilă, urticarie, hipotensiune și puls filiform. Aceste fenomene apar după ingestia sau injectarea unui medicament, ser sau vaccin sau după înțepătura unei albine sau viespi.

Examene paraclinice

Datele biologice pe care le cerem în Ș. depind de etiologia lui. Astfel, formula sangvină arată anemie și scăderea Ht (hematocritului) în Ș. hipovolemic post-hemoragic. Leucocitoza cu neutrofilie și anemia sînt prezente în șocul toxiinfecțios. Hemoculturile, venoase și arteriale, cu însămînțarea pe medii aerobe și anaerobe sînt necesare pentru identificarea germenului și stabilirea sensibilității la antibiotice.

Ureea și creatinina arată starea funcțională a rinichiului.

Dozarea de electroliți, Na, Cl, K în ser și urină este obligatorie în Ș. prin pierderea de lichide pe cale digestivă.

Dozarea enzimelor G.O.T., L.D.H., creatinkinaza M.B. se caută în Ș. cardiogen provocat de infarctul de miocard. Amilazele și lipazele se cercetează în pancreatita acută.

Gazometria : pCO_2, pO_2, acidul lactic și rezerva standard se cercetează în Ș. decompensat indiferent de etiologie.

Tratamentul

Ș. este o mare urgență medico-chirurgicală care trebuie tratată în secțiile de reanimare încadrate cu personal specializat, antrenat în ajutorul șocaților și dotate cu aparatură specială.

În principiu, un șocat trebuie supravegheat foarte atent. I se plasează un tensiometru, electrozi pentru înregistrarea pe monitor a ecg-ului. I se montează cateter venos pentru administrarea medicației și măsurarea P.V.C. La nevoie se montează un cateter arterial la nivelul arterei femurale pentru măsurarea T.A. centrale.

Se sondează uretral pentru recoltarea urinei sau se pune plosca.

Se asigură ventilația pulmonară prin oxigen și la nevoie se intubează, se aspiră secrețiile sau se aplică ventilația asistată.

Se supraveghează hemodinamic prin controlul pulsului, T.A. și ecg.

Controlul biologic se referă la hemogramă, Ht, glicemie, uree, creatinină, dozări de enzime, gazometrie și rezerva standard.

Conduita terapeutică are în vedere următoarele obiective :

— *Asigurarea ventilației pulmonare* prin oxigen pe sondă la un debit de 3—6 l/minut ;

Scanned with OKEN Scanner

— *Refacerea volemiei* cu sînge izo-grup, izo-Rh şi în lipsă, cu plasmă şi substituenţi de plasmă. Aceştia din urmă sînt ineficienţi deoarece fug în interstiţiu, pentru a înlocui apa care a trecut prin transferul osmotic în vase. Se dau soluţii glucozate ca aport energetic celular şi soluţii saline pentru corectarea tulburărilor hidroelectrolitice ;

— *Se combate vasoplegia* prin perfuzii de Dopamină, Dobutamină cîte 1—2 fiole în 250 ml glucoză 5%. Stagnarea şi băltirea sîngelui în capilare prin spasmul sfincterului post capilar se combate cu Hidergin, 1—2 fiole în soluţie izotonică de glucoză. Se poate asocia H.H.C. în doze mari, 250 mg la 6 ore ;

— *Se combate acidoza tisulară* cu soluţie de bicarbonat de Na 15‰, cîte 250 ml/zi.

La aceste măsuri comune aplicate în raport de faza S., se aplică măsuri speciale în funcţie de natura şocului.

În infarctul miocardic şocogen ca prime măsuri avem masajul cardiac şi respiraţia gură la gură. Tonifierea pompei se face cu 1 fiolă Lanatozid. Dobutamina, cîte 1 fiolă în perfuzie lentă, are efect inotrop pozitiv şi combate vasoplegia.

În tamponada acută se face puncţie evacuatorie a sacului pericardic.

Tulburările de ritm rapid beneficiază de Verapamil, Diltiazem, Xilină *in bolus* şi defibrilare electrică în raport cu natura lor (vezi capitolul tulburări de ritm.)

Embolia pulmonară beneficiază de oxigen şi tratament cu Heparină, streptokinază sau urokinază (vezi embolia pulmonară).

În S. anafilactic medicamentul de elecţie este adrenalina 1‰. Se administrează i.m. 0,5 ml şi dacă nu răspunde, încă 0,5 ml diluaţi în 10 ml ser fiziologic, i.v. foarte încet, timp de 10 minute. Antihistaminicele, H.H.C., Miofilinul au efect întîrziat şi chiar dacă ajută la combaterea S. şi bronhospasmului nu sînt indicate, după unii autori, în lipsa adrenalinei.

S. hipovolemic se corectează cu sînge izo-grup, izo-Rh în caz de hemoragie sau cu perfuzii de 2—3—4 l de ser glucozat, ser fiziologic, ser clorurat în caz de pierderi pe cale gastrointestinală.

În S. infecţios infecţia se combate cu unul dintre antibioticele: Penicilină, Ampicilină, Cefalosporină asociată cu Gentamicină în doze mari.

Vasoplegia răspunde la perfuzii de dopamină plus H.H.C. şi Regitină.

HIPOTENSIUNEA ARTERIALĂ CRONICĂ

Hipo-T.A. cronică

Se caracterizează prin valori ale T.A. maxime de 90—100 mmHg. Se cunosc forme idiopatice (esenţiale) şi secundare.

În forma idiopatică este vorba de o insuficienţă relativă a tonusului simpatic care controlează vasomotricitatea periferică. Este interesant faptul că aceşti bolnavi au un nivel seric normal al catecolilor, dar în condiţii de efort concentraţia catecolilor nu creşte. În ortostatismul prelungit, pot prezenta ameţeli şi lipotimii deoarece la nivelul alfa-1-receptorilor, N.A. se eliberează cu întîrziere. Bolnavii se nasc cu un sistem simpatic leneş.

Scanned with OKEN Scanner

Clinic se cunosc forme simptomatice şi asimptomatice. În formele simptomatice, bolnavii prezintă ameţeli sau fac lipotimie la ridicarea bruscă în picioare, în ortostatismul prelungit. În formele asimptomatice, bolnavii duc o viaţă normală şi au şansa să supravieţuiască mai mult decît hipertensivii, ştiut fiind că H.T.A. necesită tratament toată viaţa şi are complicaţii ireductibile.

În **forma secundară,** Hipo-T.A. se întîlneşte în boli endocrine, D.Z. tip I complicat şi în unele boli neurologice.

Hipo-T.A. de natură endocrină apare ca un simptom în insuficienţa suprarenală, hipofizară şi tiroidiană.

În insuficienţa suprarenală scade secreţia de catecoli, de mineralocorticoizi, scad volemia, D.C. şi T.A. *În insuficienţa hipofizară* scade secreţia A.C.T.H. sau A.D.H. şi, se înţelege, volemia şi T.A. *În hipotiroidie* scade secreţia de tiroxină, hormon care potenţează efectul catecolilor la nivelul receptorilor vasomotori arteriolari.

În D.Z. tip I complicat cu neuropatie vegetativă simpatică bolnavii prezintă crize de hipotensiune ortostatică.

În scleroza laterală, în siringomielie şi tabesul dorsal prin leziunile centrilor vegetativi simpatici medulari scade tonusul simpatic. Bolnavii prezintă crize de hipotensiune ortostatică invalidantă.

Iatrogen, Hipo-T.A. se întîlneşte în tratamentul cu hipotensoare (asocierea de 2—3 hipotensoare) şi se manifestă prin ameţeli şi crize de hipotensiune ortostatică.

Accidentul, Hipo-T.A. poate să apară la soldatul în gardă, situaţie în care pompa musculară de împingere a sîngelui venos devine insuficientă, datorită poziţiei incomode şi soldatul cade la pămînt, făcînd lipotimie.

Tratamentul

Este diferit în raport cu forma clinică şi etiologică.

În forma idiopatică se recomandă regim hipersodat, ciorap elastic, gimnastică vasculară Burger şi la nevoie tratament injectabil cu mineralocorticoizi.

În formele endocrine răspunde la tratamentul bolii de bază.

În D.Z. I se previne prin tratament corect cu insulină, regim şi vitamine B 1, B 6. O dată apărută este invalidantă (vezi diabet zaharat).

Invalidante sînt hipotensiunile din *bolile neurologice,* afară de tabes, unde tratamentul cu Penicilină previne boala.

Scanned with OKEN Scanner

Hipotensiunea arterială acută și cronică

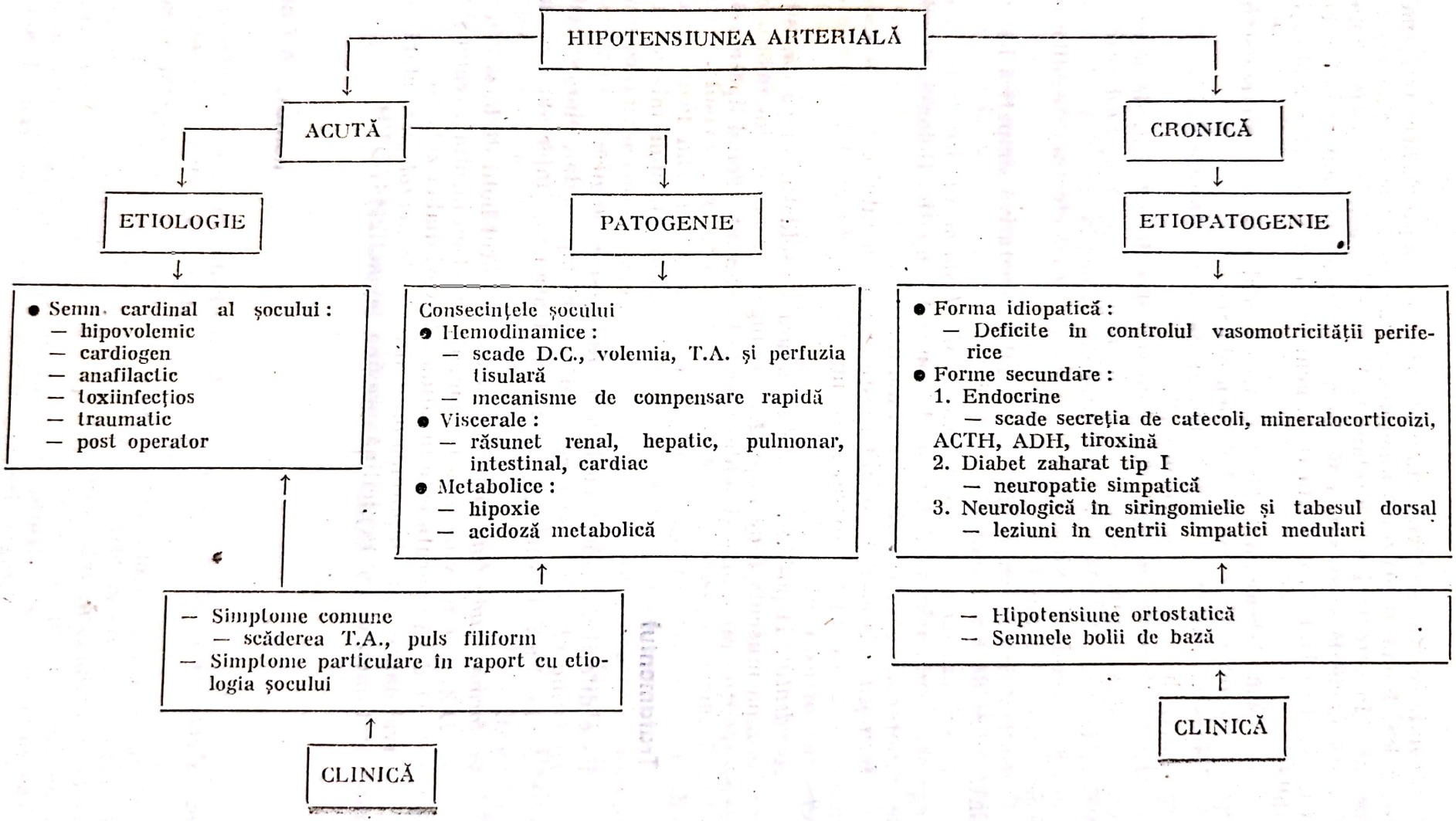

TULBURĂRI DE RITM ȘI CONDUCERE

GENERALITĂȚI ȘI CLASIFICARE

Definiție

Aritmiile sînt expresia unor *tulburări în formarea și conducerea influxului electric*. Formarea se referă la apariția unor focare ectopice situate în afara nodulului sinusal,iar conducerea la fenomenul de reintrare al impulsurilor electrice. Blocurile (tulburările de conducere) definesc întîrzierea sau întreruperea undei de excitație de la nodul sinusal pînă la ventricule.

Date anatomo-fiziologice

Inima posedă un *sistem specializat* în formarea și conducerea impulsurilor reprezentat de nodulul sinusal, căile sinonodale, nodulul sau joncțiunea atrioventriculară, fasciculul His cu cele două ramuri și rețeaua lui Purkinje. Acest sistem asigură o activitate mecanică sincronizată și eficientă.

Toate aceste formațiuni sînt dotate cu *automatism*, avînd capacitatea de a emite un anumit număr de impulsuri pe minut.

Nodulal sinusal (N.S.) sau centrul de comandă situat în urechiușa dreaptă are automatismul cel mai ridicat și emite 70—80 stimuli/minut. Impulsurile care nasc aici se propagă ca o undă de val în A.D. apoi în A.S. La nivelul nodulului atrioventricular (N.A.V.) impulsul sinusal ajunge prin cele trei căi sinoatriale sau internodale, fascicolul anterior *Bachmann*, fasciculul mijlociu *Wenkebach* și fasciculul posterior *Thorel*.

N.A.V. este format din trei zone : atrionodală, nodală și nodohisiană. Pe *considerente electrofiziologice* se consideră că la N.A.V. impulsul poate folosi două căi longitudinale, una *rapidă* și alta *lentă*, avînd perioade refractare diferite. Aceste căi explică mecanismul de reintrare al tahicardiilor paroxistice supraventriculare (T.P.S.V.).

N.A.V. este un focar secundar de automatism cardiac și emite cam 40 impulsuri/minut.

S-au individualizat și trei căi accesorii care fac legătura între atrii și ventricul :

— fasciculul Kent face legătura între N.S. și baza ventriculului drept sau stîng ;

— fasciculul James care face legătura între atrii și rădăcina fasciculului His ocolind, scurtcircuitînd N.A.V. ;

— fasciculul Mahaim care leagă N.A.V. și ventriculul stîng.

Fasciculul His. N.A.V. se continuă cu fasciculul His care se desparte în două ramuri, dreaptă și stîngă. Ramura dreaptă este mai lungă, mai subțire și are arborizații terminale. Ramura stîngă este mai groasă, are trei subdiviziuni : anterioară, posterioară și septală.

Scanned with OKEN Scanner

Rețeaua Purkinje. Ultimele ramificații fine ale ramurilor fasciculului His sînt fibrele rețelei Purkinje, situate subendocardic.

În fasciculul His și ramificațiile sale se află centrii terțiari care emit 30 stimuli/minut. Centrii de automatism secundari și terțiari sînt centrii de siguranță, care în condiții patologice pot prelua comanda activității electro mecanice a cordului.

Sistemul neurovegetativ. Activitatea sistemului excitoconductor este modulată de nervii simpatici și parasimpatici ai cordului. Simpaticul prin noradrenalină stimulează frecvența cardiacă și viteza de conducere atrioventriculară a impulsului sinusal.

Parasimpaticul prin acetilcolină are acțiune inversă. În repaus și condiții fiziologice, automatismul N.S. este de 120 impulsuri/minut, dar datorită predominanței tonusului vagal, această frecvență scade la 70—80/minut. Frecvența bazală a inimii variază de la un subiect la altul, în funcție de tonusul vagal sau simpatic.

Viteza de conducere a impulsului și perioadele refractare. Viteza de conducere a excitației nu este uniformă. În masa atrială, impulsul se propagă cu o viteză de 1 m/s ; la nivelul N.A.V. suferă o întîrziere fiziologică scăzînd la 200 mm/secundă, iar la fasciculul His, rețeaua Purkinje și în masa ventriculară, viteza crește la 3—4 m/secundă. Fibrele miocardice sînt activate de la endocard spre epicard și de la vîrf spre bazele ventriculare.

După fiecare excitație fibrele miocardice intră în perioada refractară care este absolută și relativă. În perioada refractară absolută, fibrele miocardice sînt inexcitabile iar în cea relativă pot fi excitate de stimuli puternici. Astfel, propagarea impulsului va fi blocată dacă întîlnește o cale în perioada absolută sau va fi încetinită dacă merge pe o cale aflată în perioada refractară relativă.

Noțiuni de electrofiziologie

Rememorarea lor este necesară pentru a înțelege mecanismele tulburărilor de ritm și conducere.

Automatismul este proprietatea *intrinsecă* a țesutului excitoconductor de a genera impulsuri ritmice, capabile să producă contracții cardiace eficiente.

Automatismul centrilor de comandă (primari, secundari și terțiari) este diferit, fiind mai ridicat pentru N.S. și mai scăzut pentru N.A.V., fasciculul His și rețeaua Purkinje.

Dacă va crește automatismul N.S. apare tahicardia sinusală. Dacă va scădea automatismul unui centru superior, activitatea cardiacă va fi preluată de un centru inferior, luînd naștere ritmuri ectopice pasive.

Cînd apar centri ectopici cu un automatism ridicat și superior centrului de comandă, iau naștere ritmuri ectopice active.

Postpotențialele. Sînt forme de automatism anormal traduse prin apariția la sfîrșitul potențialului de acțiune a unor oscilații ale potențialului de membrană. Pot genera extrasistole ventriculare politopé sau tahicardii ventriculare.

Scanned with OKEN Scanner

Conducerea decrementială constă în scăderea progresivă a eficienței excitației de-a lungul unei căi de conducere integre anatomo-funcțional. Ne explică producerea blocurilor A.—V. de gradul I și II.

Conducerea deprimată reflectă o scădere uniformă a impulsului de-a lungul unei căi de conducere integre anatomofuncțional și determină o întîrziere constantă sau progresivă a excitației.

Conducerea neomogenă este o conducere decrementială, într-un țesut neomogen electric, care va determina o fragmentare a excitației și dă naștere la microcircuite de intrare.

Blocul unidirecțional. Cînd excitația trece dintr-o zonă normală într-o zonă lezională, la început se produce o scădere decrementială a impulsului pentru ca în final să aibă loc o blocare completă a excitației.

Reintrarea excitației este un proces de reexcitare a țesutului miocardic de către un impuls care a parcurs anterior acest țesut. Procesul de reintrare a excitației se poate realiza în cadrul unor microcircuite sau macrocircuite de reintrare. De pildă în F.A. stimulul auricular întîlnește celulele atriale în diverse stadii de repolarizare : unele în stadiu normal de excitare, altele avînd o viteză de conducere deprimată, altele în perioadă refractară absolută sau relativă. Iau naștere astfel *microcircuite de reintrare* (mișcări circulare scurte) care explică depolarizarea anarhică și asincronismul total al atriilor.

Circuitele de reintrare care se fac pe cale intranodală sau pe căile accesorii realizează mișcări circulare lungi sau macrocircuite de reintrare. De pildă în tahicardia reciprocă din W.P.W. macrocircuitele sînt ortodromice, cînd impulsul coboară pe cale normală și se întoarce prin fasciculul Kent, și antidromice cînd impulsul coboară prin calea accesorie și se întoarce pe cale normală (fig. 68).

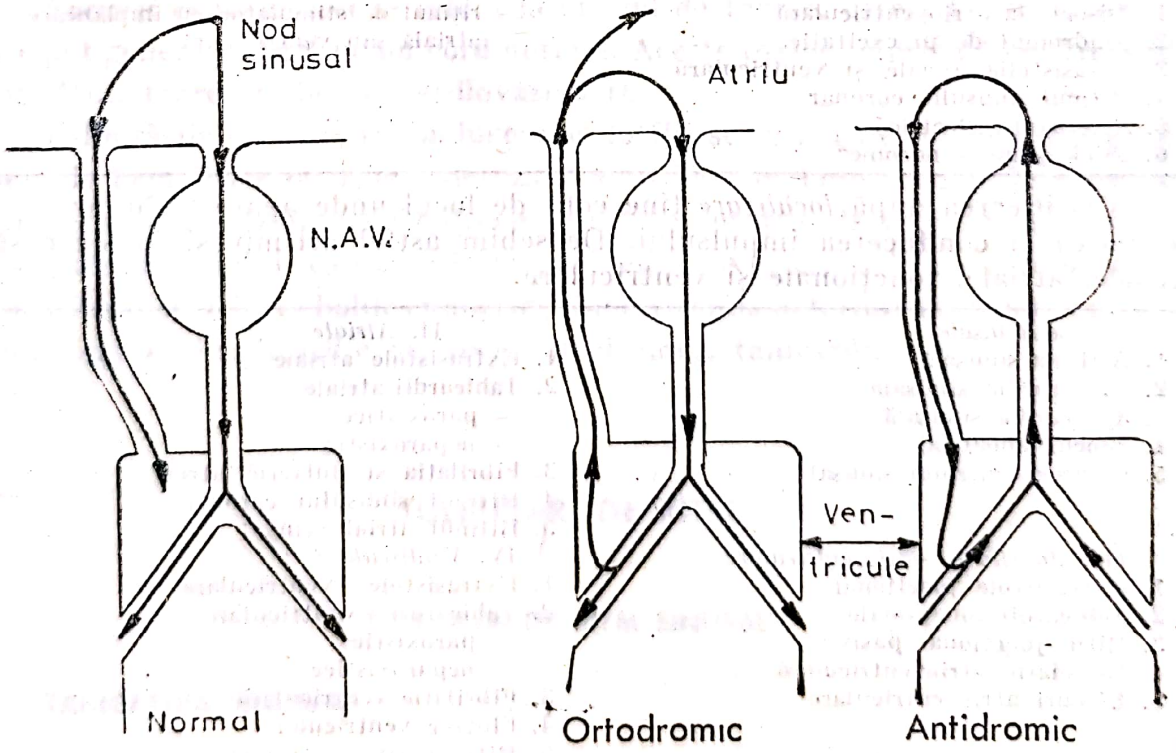

Fig. 68. Circuite de reintrare — schematic (după M. Sokolov).

Scanned with OKEN Scanner

Clasificare

Clasificarea tulburărilor de ritm și conducere se face după diverse criterii, avînd în vedere mecanismul de producere, topografia și frecvența cardiacă.

După *mecanismul de producere*, deosebim aritmii prin *tulburări în formarea impulsului*, în *conducerea impulsului*, în *formarea și conducerea impulsului (mixte) și aritmii nedefinite* (foarte rar întîlnite în practică).

I. A *Tulburări în formarea impulsului sinusal*
1. Bradicardia sinusală
2. Tahicardia sinusală
3. Aritmia sinusală
   — respiratorie
   — nerespiratorie
   — ventriculo-fazică

I. B. *Prin formarea de impulsuri ectopice*
1. Extrasistole
   — atriale
   — joncționale
   — ventriculare
2. Tahicardia atrială
3. Tahicardia paroxistică supraventriculară
4. Fibrilația atrială
5. Flutterul atrial
6. Tahicardia ventriculară
7. Flutterul ventricular
8. Fibrilația ventriculară

II. *Tulburări în conducerea impulsului*

II. A Blocuri atrioventriculare
1. Bloc sinoatrial
2. Bloc atrioventricular
   — gradul I
   — gradul II
   — de grad înalt
   — complet

II. B Blocuri ventriculare
1. Bloc de ramură dreaptă
   — complet
   — incomplet
2. Bloc de ramură stîngă
   — complet
   — incomplet
   — hemibloc anterior
   — hemibloc posterior
3. Bloc bilateral de ramură
4. Bloc intraventricular

III. *Tulburări mixte în formarea și conducerea impulsului*
1. Disociația atrioventriculară
2. Sindromul de preexcitație
3. Parasistolia atrială și ventriculară
4. Ritmul sinusului coronar
5. Alternanța electrică
6. „Sick sinus syndrome"

IV. *Alte tulburări de ritm*
— ritmul vagabond
— ritmul de stimulator cu implantare atrială sau ventriculară

Clasificarea după *localizare* ține cont de locul unde apare tulburarea în formarea și conducerea impulsului. Deosebim astfel aritmii și blocuri sinusale, atriale, joncționale și ventriculare.

I. *Nodosinusale*
1. Aritmia sinusală
2. Bradicardia sinusală
3. Tahicardia sinusală
4. Blocul sinoatrial
5. Oprirea centrului sinusal

II. *Atriale*
1. Extrasistole atriale
2. Tahicardii atriale
   — paroxistice
   — neparoxistice
3. Fibrilația și flutterul atrial
4. Ritmul sinusului coronar
5. Ritmul atrial stîng

III. *Joncționale-atrioventriculare*
1. Extrasistole joncționale
2. Tahicardii joncționale
3. Ritm joncțional pasiv
4. Disociație atrioventriculară
5. Blocuri atrioventriculare

IV. *Ventriculare*
1. Extrasistole ventriculare
2. Tahicardii ventriculare
   — paroxistice
   — neparoxistice
3. Fibrilație ventriculară
4. Flutter ventricular
5. Ritm pasiv ventricular
6. Blocuri de ramură

Scanned with OKEN Scanner

Clasificarea după *frecvență* este pur semiologică și deosebește tulburări de ritm și conducere cu frecvența normală, bradicardică, tahicardică, cu ritm regulat sau neregulat și în raport cu efortul cu alură fixă și variabilă. Atenție la proba de efort care nu se aplică în lipsa unei electrocardiograme.

Incidența și prevalența tulburărilor de ritm și conducere în rîndul populației este greu de stabilit. Este condiționată de gradul de adresabilitate al bolnavilor, de dezvoltarea și dotarea rețelei sanitare. Prevalența este deținută de aritmiile supraventriculare care de regulă sînt benigne, beneficiind de tratament. În cadrul bolilor cardiovasculare, tulburările de ritm și conducere se întîlnesc frecvent în stenoza mitrală, cardiopatia ischemică și în miocardopatii.

Etiologie

În geneza lor sînt implicați mulți factori care pot antrena tulburări în formarea și conducerea impulsurilor. Pentru clinician este important de reținut faptul că aritmiile pot apare pe un cord normal, sănătos sau pe un cord patologic, bolnav. Din acest motiv factorii etiologici pot fi împărțiți în cardiaci și extracardiaci.

Factorii cardiaci în ordinea importanței sînt ischemici, distrofici, infecțioși și toxici medicamentoși. De aceea tulburările de ritm se întîlnesc în toate formele clinice de cardiopatie ischemică, în valvulopatii, miocardite acute, cardită reumatică, miocardopatii, cardiopatii congenitale și în intoxicații cu digitalice și antiaritmice.

Factorii extracardiaci se referă la abuzul de toxice, cafea, tutun și alcool care pot genera aritmii pe un cord normal. Aceste toxice împreună cu stress-ul sînt dăunătoare în bolile cardiovasculare.

Tulburările de ritm și conducere se întîlnesc în stările toxice septice, în anemiile hemolitice cu hemosideroză miocardică, în bolile renale însoțite de hiperpotasemie. Tulburările hidroelectrolitice, însoțite de variații în plus sau minus ale potasiului, calciului și magneziului, favorizează la un cardiac apariția aritmiilor. Dintre bolile endocrine, hipertiroidia determină fibrilație, mixedemul induce bradicardie iar feocromocitomul, tahicardie.

TULBURĂRI DE RITM

TULBURĂRI DE RITM SINUSAL

TAHICARDIA SINUSALĂ

Este o aritmie produsă prin creșterea automatismului sinusal sub influența unui tonus simpatic crescut.

Scanned with OKEN Scanner

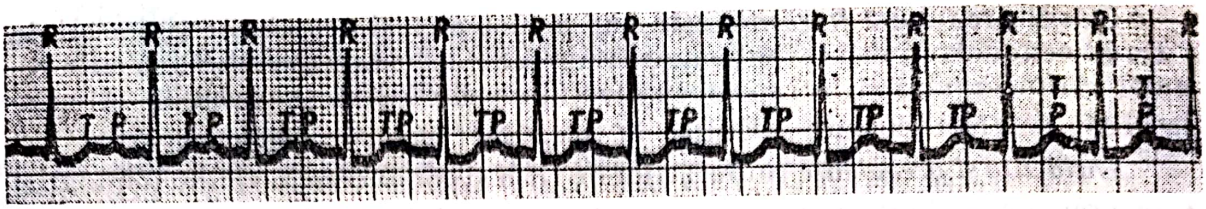

Fig. 69. Tahicardie sinusală (după Corday).

Etiologie

Survine în efort, emoţii, după abuz de tutun, cafea, alcool sau de simpaticomimetice. Este un simptom constant în bolile febrile, hipertiroidie, în stările de şoc şi în boli cardiace. În C.P.C. este un simptom important, întrucît este permanentă şi greu de influenţat terapeutic.

Clinic

Subiectiv este bine tolerată, numai o parte din bolnavi acuzînd palpitaţii şi stenocardie. Cordul bate rapid şi regulat cu o frecvenţă care variază între 100—140 bătăi/minut. Alura creşte în efort şi se menţine în repaus în jur de 100 bătăi/minut.

Ecg arată un ritm rapid caracterizat printr-o succesiune rapidă de unde P normale, cu interval P.R. normal şi intervale P—P regulate cu o frecvenţă de 100—140 pulsaţii/minut (fig. 69).

Diagnostic diferenţial

Are în vedere tahicardia paroxistică supraventriculară, unde alura ventriculară este mai înaltă, între 180—240 bătăi/minut şi ecg-ul caracteristic. În flutterul atrial cu bloc 2/1, alura este de 150 bătăi/minut, scade la compresia sinocarotidiană treptat la 75 bătăi şi revine la 150 după decompresie.

Tratament

Are în vedere eliminarea factorilor de risc (tutun, cafea, alcool), tratarea bolii de bază. La simpaticotonici se pot folosi tranchilizante, sedative în doze de 1—2 tablete/zi. La nevoie apelăm la Propranolol în doză de 10—30 mg/zi, Verapamil 40—80 mg/zi.

BRADICARDIA SINUSALĂ

Este o aritmie cu alură joasă, între 40—60 bătăi/minut, determinată de o scădere a automatismului sinusal sub influenţa unui tonus vagal crescut.

Scanned with OKEN Scanner

Etiologie

Se întîlneşte frecvent în infarctul miocardic posteroinferior, boala nodulului sinusal, mixedem, icter mecanic prelungit, tumori cerebrale şi intoxicaţii cu Propranolol şi digitalice.

Clinic

Subiectiv unii bolnavi acuză ameţeli, tulburări de vedere, lipotimii la schimbarea bruscă a poziţiei orizontale. Alura cardiacă este joasă şi se ridică uşor în efort. Ecg înregistrează o alură bradicardică cu unde şi interval P—R normal şi interval P—P rar şi constant (fig. 70, A).

Diagnostic diferenţial

Include blocul sinoatrial, ritmul joncţional pasiv, blocul A—V de gradul I şi II şi fibrilaţia atrială cu bloc A—V complet. În toate aceste situaţii ecg relevă aspecte caracteristice. Se face diagnostic diferenţial şi cu ritmurile nodale unde unda P negativă precede, este inclusă sau urmează complexul rapid (fig. 70, B, C, D).

Tratament

În formele asimptomatice nu se face tratament. În formele simptomatice se tratează boala de bază la care se asociază vagolitice de tip Bergonal, Bergofen, Foladon cîte 3—4 tab/zi. La bolnavii cu lipotimii şi sincope repetate se implantează *pacemaker*.

ARITMIA SINUSALĂ

Se caracterizează prin variaţii ciclice ale ritmului cardiac influenţat sau nu de fazele respiraţiei. Se descriu 3 forme clinice :

— *Forma respiratorie* cînd ritmul cordului creşte în timpul inspiraţiei şi scade în expir ;

— *Forma nerespiratorie* unde perioadele de ritm rapid şi mai rar nu sînt influenţate de respiraţie ;

— *Forma ventriculo-fazică*, care survine în blocul A—V total, se traduce prin cicluri P—P care înglobează complexe QRS mai scurte decît ciclurile P—P care nu înglobează complexe QRS.

Scanned with OKEN Scanner

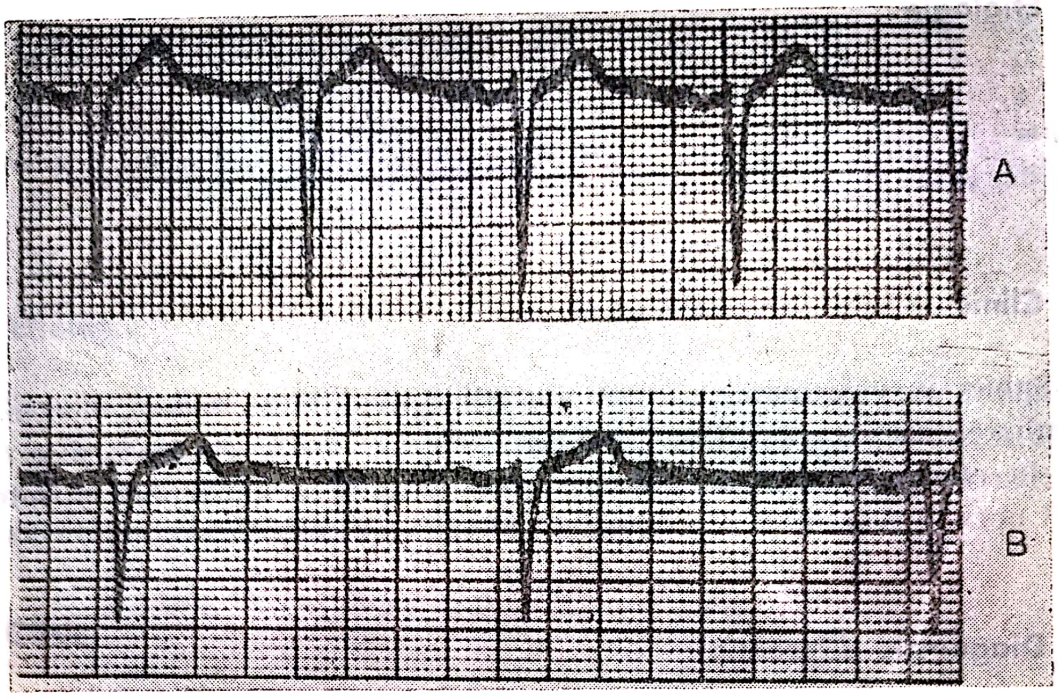

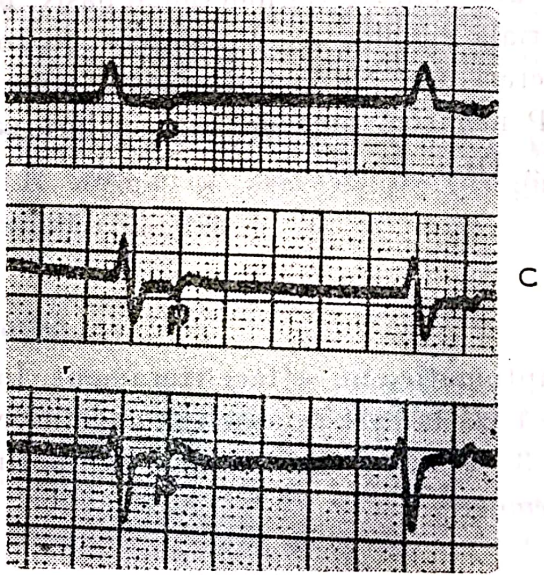

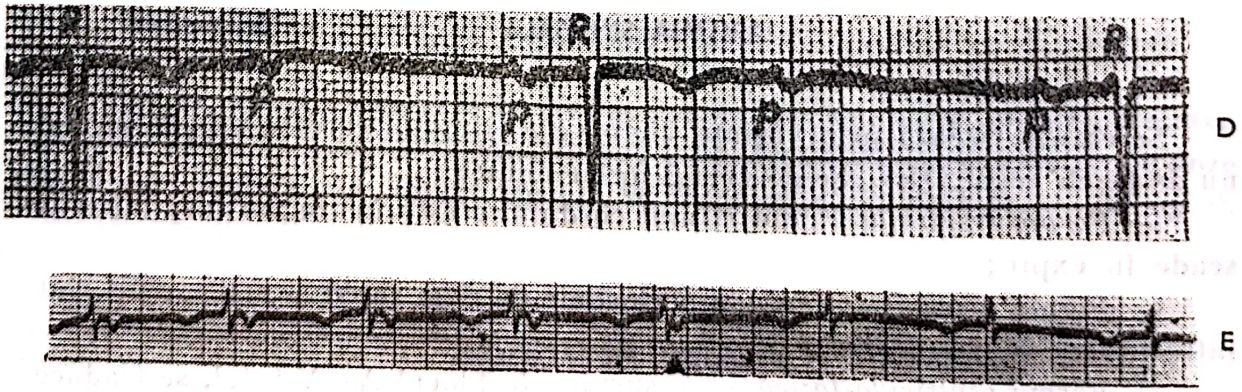

Fig. 70. A — Ritm sinusal normal ; B — Bradicardie sinusală ; C — Ritm nodal inferior (după Corday) ; D — Bloc A.V.2 : 1 (după Corday) ; E — Ritm nodal convertit în ritm sinusal după compresie sinocarotidiană.

Scanned with OKEN Scanner

Clinic

Aritmia sinusală respiratorie și nerespiratorie nu provoacă simptome subiective. În forma ventriculo-fazică simptomele sînt condiționate de alura ventriculară. Pe ecg se constată P de origine sinusală și intervale P—P variabile pe durata cîtorva complexe rapide.

Diagnostic diferențial

Include extrasistolele atriale și fibrilația atrială cu ritm rar.

Tratament

În forma respiratorie se recomandă mișcare, sport, recreere și eventual sedative. În forma ventriculofazică se tratează boala de bază.

OPRIREA SINUSALĂ

Este provocată de întreruperea temporară sau definitivă a impulsului sinusal. Se întîlnește în leziuni ischemice sau inflamatorii ale N.S. întîlnite în cardiopatia ischemică, miocardite, miocardopatii, intoxicații cu betablocante sau digitalice, în hiperpotasemia și în hipersensibilitatea sinusului carotidian.

Clinic

Scena clinică este dominată de lipotimii sau sincope. Pe traseul ecg apar intervale P—P lungi care nu sînt egale cu multiplul ritmului de bază (fig. 71).

Diagnostic diferențial

Se face cu blocul sinoatrial intermitent și cu blocul A.—V. de gradul III, aspectul ecg fiind decisiv.

Tratament

Se adresează bolii de bază iar pentru prevenirea pierderilor de cunoștință se recurge la Atropină subcutanat cîte 0,5 mg de 3 ori/zi sau Bronhodilatin 30—40 mg/zi. Dacă nu se obțin rezultate se indică *pacemaker*.



Fig. 71. Oprire sino-atrială „standstill" (după Corday).

Scanned with OKEN Scanner

Definiție

Extrasistolele (Ex) sînt bătăi premature produse prin depolarizarea precoce a unui sau unor focare ectopice, atriale, joncționale sau ventriculare. Se admite în geneza lor și fenomenul de reintrare sau descărcările postpotențiale.

Etiologie

Ex pot să apară pe cord normal sau patologic. Factorii de risc implicați sînt abuzul de toxice (tutun, cafea, alcool), leziunile ischemice, inflamatorii și distrofice ale miocardului (cardiopatii ischemice, miocardopatii, valvulopatii) și intoxicații cu digitalice, antiaritmice și tulburările hidroelectrolitice

Clinic

Simptomele subiective pot lipsi. Cînd sînt prezente, bolnavii acuză salve de palpitații sau bătăi puternice în piept, senzație de oprire a inimii, nod în gît, stenocardie. Auscultația cordului decelează una sau mai multe bătăi premature urmate de pauze. Uneori extrasistolele se transmit la puls.

Diagnostic de certitudine

Este stabilit de ecg, care precizează trăsăturile celor trei tipuri de extrasistole.

Extrasistolele atriale (ExA) se recunosc prin apariția precoce a unui complex QRS identic precedat de o undă P cu altă morfologie decît cea sinusală, cu intervalul PR diferit de al ritmului de bază, complexul QRS fiind urmat de o pauză ceva mai lungă. În ExA inferioară unda P este negativă, dar cu un P—R mai mare de 0,12 sec. Dacă ExA este foarte precoce, unda P nu mai este urmată de QRS fiind ExA blocată (fig. 72 și 73, A, B).

Extrasistolele joncționale sau **nodale** (ExN) sînt codificate după locul de plecare a impulsului în : superioare, mijlocii și inferioare.

ExN superioare pornesc din partea superioară a N.A.V. și au unda P negativă, intervalul PR mai mic de 0,12 sec. Complexul QRS are aceeași morfologie cu a ritmului de bază și apare precoce (fig. 74).

ExN mijlocii iau naștere în partea mijlocie a N.A.V., au unda P inclusă în complexul QRS care apare precoce și identic ca morfologie cu celelalte.

ExN inferioare nasc în partea inferioară a N.A.V., au unda P negativă situată după complexul QRS.

Extrasistolele ventriculare (ExV) se traduc prin apariția de complexe QRS premature, fără unda P cu morfologie modificată și pauză compensatorie. QRS prematur este larg, deformat, cu un aspect care evocă BRD cînd ExV iau naștere în V.S. sau de BRS cînd ExV iau naștere în V.D. Pauza compensatorie este egală cu dublul spațiului R—R al ritmului de bază.

Scanned with OKEN Scanner



Fig. 72. — Extrasistolă atrială (după Corday).

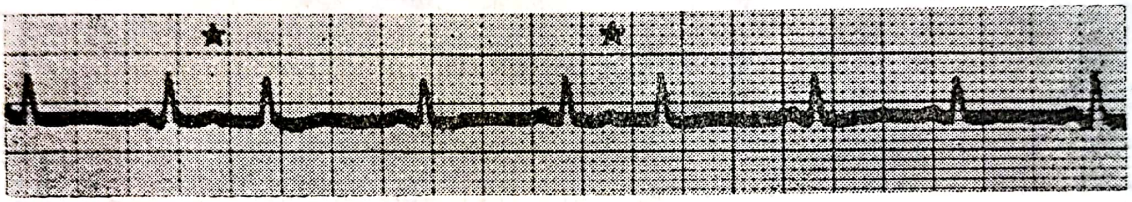

A

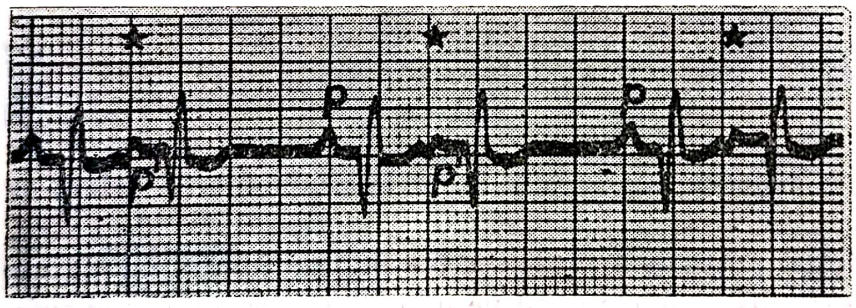

B

Fig. 73. A — Extrasistole atriale (după Corday); B — Extrasistole atriale bigeminate (după Corday).

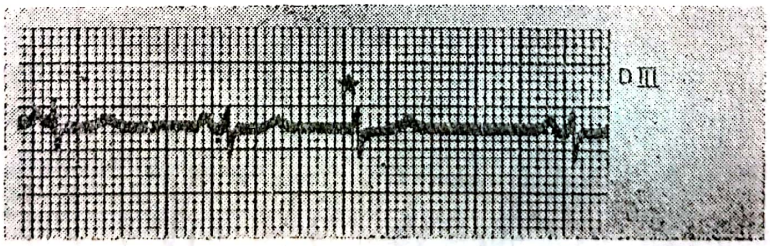

Fig. 74. Extrasistolă nodală superioară (după Corday).

Scanned with OKEN Scanner

Clasificare

Se deosebesc mai multe tipuri de Ex după topografia, frecvența și morfologia lor. ExV pot pleca din V.D., din V.S. de la baza unui ventricul cînd sînt dromice și pozitive în D I, D II, D III sau de la vîrful unui ventricul cînd sînt antidromice și apar negative în D I, DII, D III.

Frecvența

Cu metoda Holter s-a constatat că ExV au o frecvență variabilă, neregulată și aleatorie. Pot să apară izolat sau din contră sistematizat după o anumită periodicitate : bi, tri- și cvadrigeminate în cupluri de 2 Ex sau în salve de 3—6 Ex.

Morfologie

Cînd Ex au aceeași morfologie pe tot traseul se numesc monomorfe iar cînd au o morfologie diferită sînt polimorfe și multifocale. În asemenea situații se ia în considerare și cuplajul, adică distanța față de bătaia sinusală precedentă. Distanța este aceeași cînd ExV sînt monomorfe și diferită în ExV polimorfe. Cînd intervalul de cuplaj este prea scurt, apare fenomenul R/T — extrasistole care cad pe unda T.

Semnificație

În favoarea unor Ex benigne care nu necesită tratament, pledează absența unei cardiopatii și aspectul grafic care arată Ex monomorfe izolate cu un cuplaj fix.

În favoarea gravității potențiale pledează Ex polimorfe, Ex cu un cuplaj scurt și variabil, extrasistolele care cad pe unda T și prezența unei suferințe cardiace, în special cardiopatia ischemică (fig. 75, 76, 77).

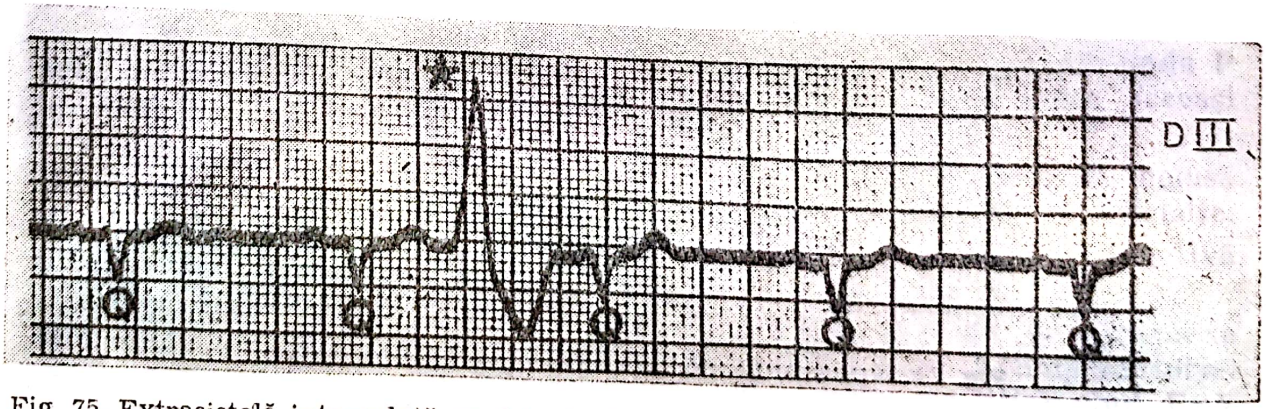

Fig. 75. Extrasistolă interpolată ventriculară la un bolnav cu infarct posterior (după Corday).

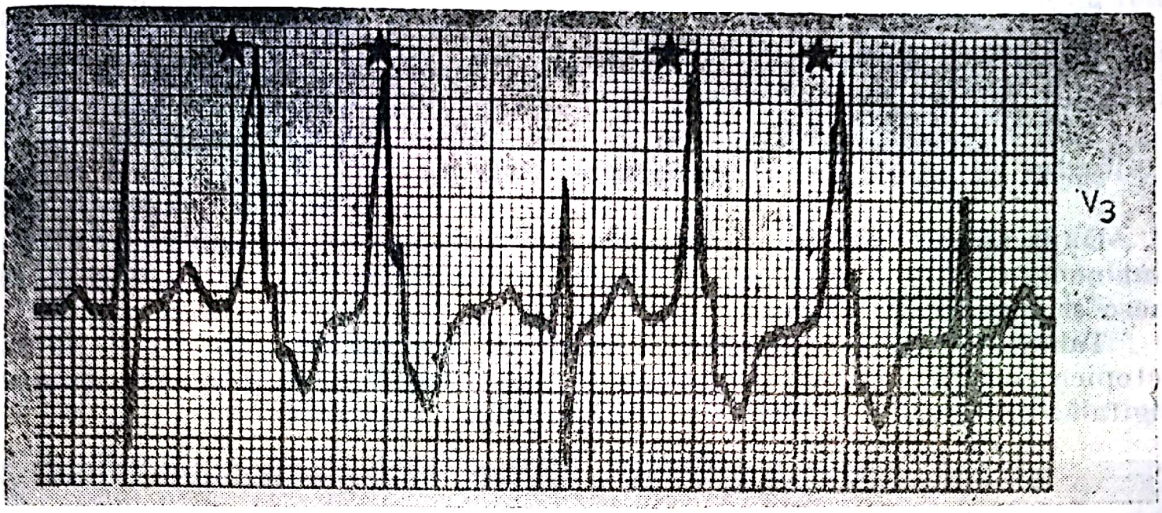

Fig. 76. Extrasistole trigeminate ventriculare (după Corday).

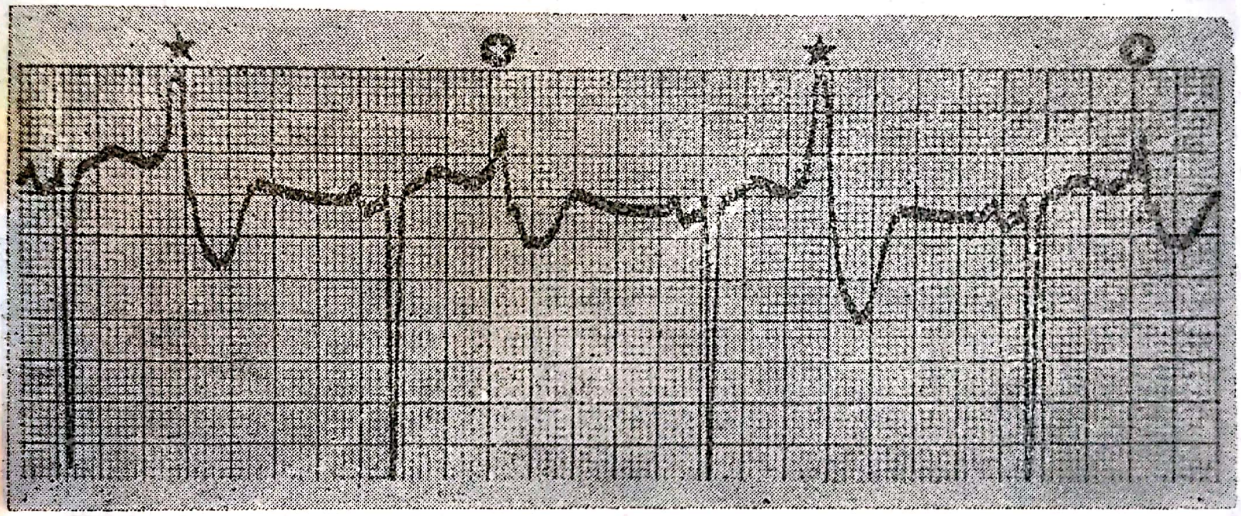

Fig. 77. Extrasistole multifocale ventriculare (după Corday).

Tratament

Medicamentele active aparţin în principal grupei I urmate de cele din grupa a III-a şi a IV-a, pe locul trei aflîndu-se beta-blocantele (grupa a II-a) mai ales dacă intervine şi un factor catecolic (stress, emoţii, simpaticotomie).

— Chinidina (grupa a II-a) se foloseşte în 3—4 prize în doză de 600—800 mg/zi ;

— Disopiramida (grupa I) 300—450 mg/zi în 2—3 prize ;

— Procainamida (grupa I) cîte 250 mg de 4 ori/zi ;

— Mexitilul (grupa I) în doză de 400—600 mg/zi în 2—3 prize ;

— Amiodarona (grupa a III-a), drajeuri de 200 mg de 2—3 ori/zi ;

— Verapamilul (grupa a IV-a) drajeuri de 80 mg de 2—3 ori/zi.

La bolnavii cu I.M.A., pentru sancţionarea ExV periculoase se preferă Xilina 1%, fiole de 5 ml (50 mg) sau Lidocaină fiole de 2 ml (200 mg), date *in bolus* i.v. Doza se poate repeta în funcţie de rezultatul obţinut. Pentru prevenirea ExV, aceste preparate se pot administra în aceleaşi doze pe cale i.m., cîte o fiolă la 6 ore.

Scanned with OKEN Scanner

În intoxicația cu digitalice, se întrerupe digitalicul și se apelează la Xilină în aceleași doze sau la Fenitoină în doză de 300—600 mg/zi, asociind 2—4 g de clorură de potasiu/zi.

TAHICARDII ATRIALE

După mecanismul de producere și modul de instalare, tahicardiile atriale sînt neparoxistice și paroxistice. Deoarece au loc în etajul atrial se mai numesc și supraventriculare.

Tahicardiile neparoxistice sînt atriale și joncționale, generate de focare ectopice cu ritm înalt de descărcare a impulsurilor. Apar în intoxicațiile cu digitală, în I.M.A. și C.P.C. (fig. 78, A și B).

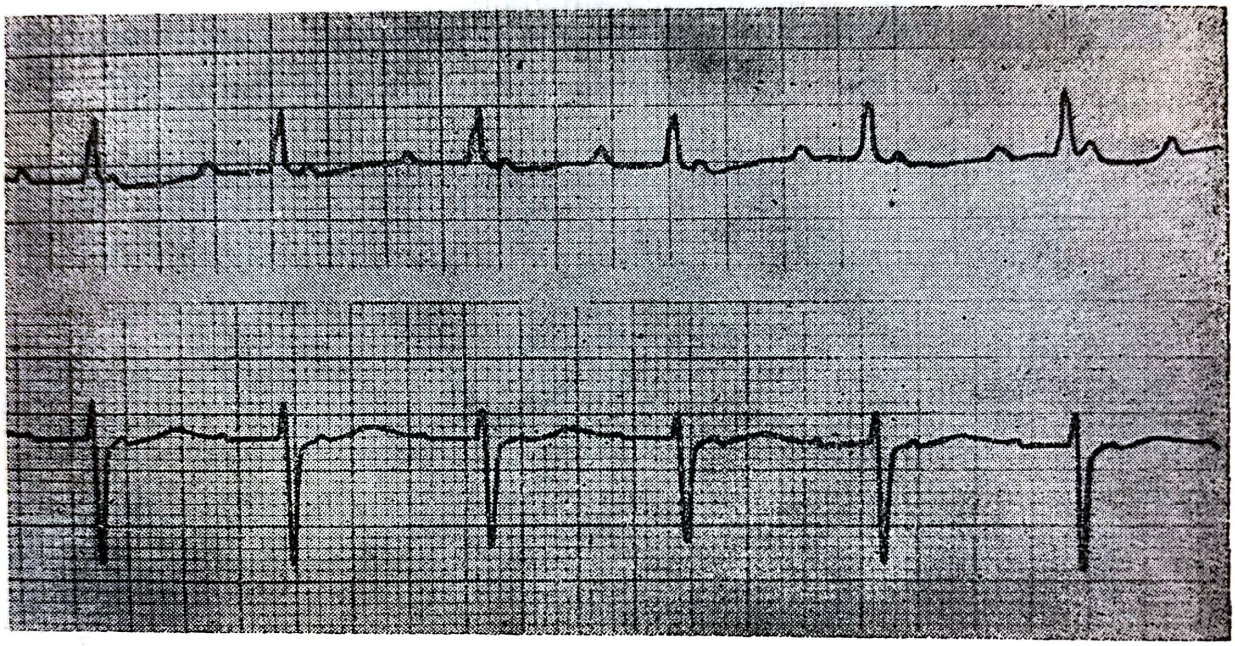

A

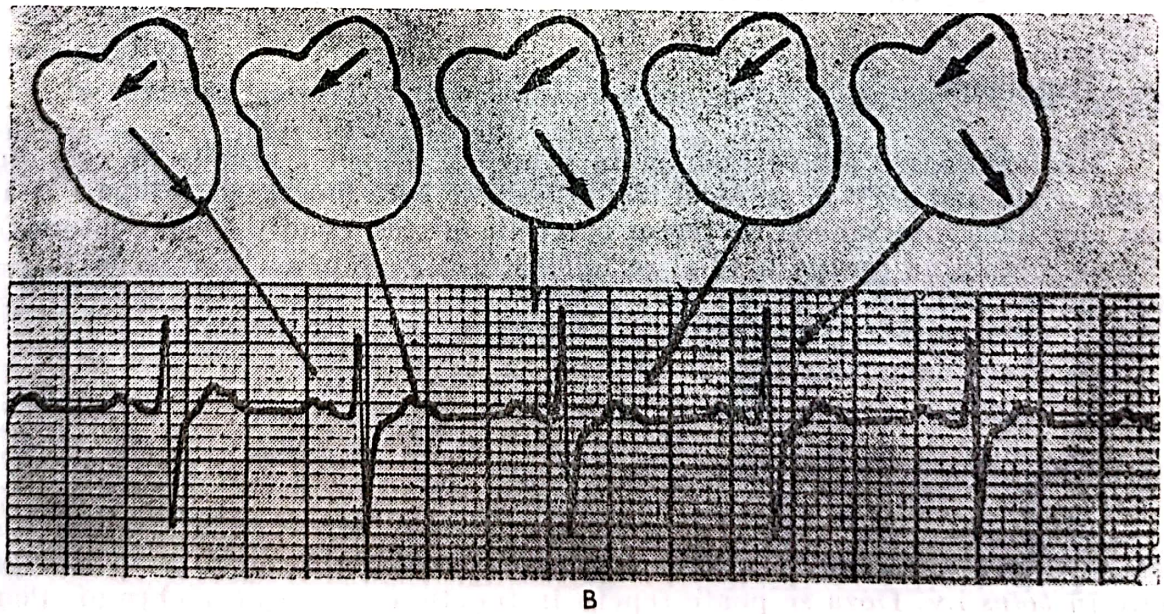

B

Fig. 78. A — Tahicardie atrială cu bloc 2 : 1 (după D. H. Bennett) ; B — Tahicardie atrială cu blocaj 2 : 1 (după M. H. Conover).

Scanned with OKEN Scanner

Tahicardiile paroxistice sînt joncţionale şi produse prin circuite de reintrare (fig. 79, A, B, C).

Tahicardia atrială neparoxistică este o aritmie regulată, monomorfă cu o frecvenţă de 120—220 bătăi/minut. Este provocată de un focar ectopic atrial care emite un număr mare de stimuli. Din cauza unui bloc funcţional A.—V. numai o parte din stimuli ajung la ventricule. În intoxicaţia cu digitalice este potenţată de hipocalcemie.

Diagnosticul pozitiv este precizat de ecg care descoperă unde P fine, înguste şi ascuţite în V_1 şi se succed cu o frecvenţă mai mare decît complexele QRS care sînt fine, regulate şi cu o frecvenţă dependentă de filtrul din N.A.V. cu un blocaj 1/1, 2/1 sau 3/1. Complexele QRS apar lărgite dacă există un bloc de ramură sau o conducere aberantă fazică.

Tahicardia joncţională neparoxistică cu alură de 120—200/minut este provocată de un focar ectopic activ situat în N.A.V. şi survine tot în intoxicaţia cu digitală. Focarul ectopic activează atît atriile cît şi ventriculii. Complexul QRS are o morfologie normală şi este precedat sau urmat de o undă P inversată.

Tratamentul în ambele situaţii constă în suspendarea digitalei, încărcare cu 2—4 g potasiu/zi şi la nevoie se apelează la antiaritmice din grupa I.

Tahicardiile joncţionale sînt aritmii cu evoluţie paroxistică, cu debut brusc şi sfîrşit brusc sau cu instalare bruscă şi revenire treptată la ritmul sinusal. Crizele paroxistice se repetă în mod aleatoriu. În prima situaţie se instalează brusc un ritm de 160—220 bătăi/minut care durează cîtva timp şi revine la normal tot brusc fie spontan, fie terapeutic. În a doua situaţie, ridicarea alurii ventriculare se face treptat de la 80—120 bătăi la 180—220 bătăi/minut iar revenirea la ritmul de bază are loc prin scădere treptată, gradată a alurii ventriculare. Se numesc tahicardii paroxistice joncţionale (T.P.J.).

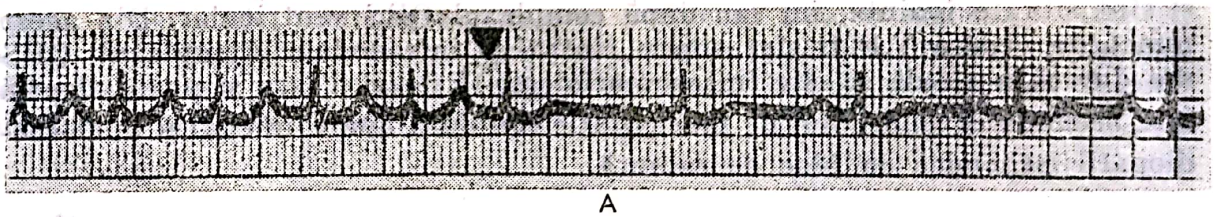

A

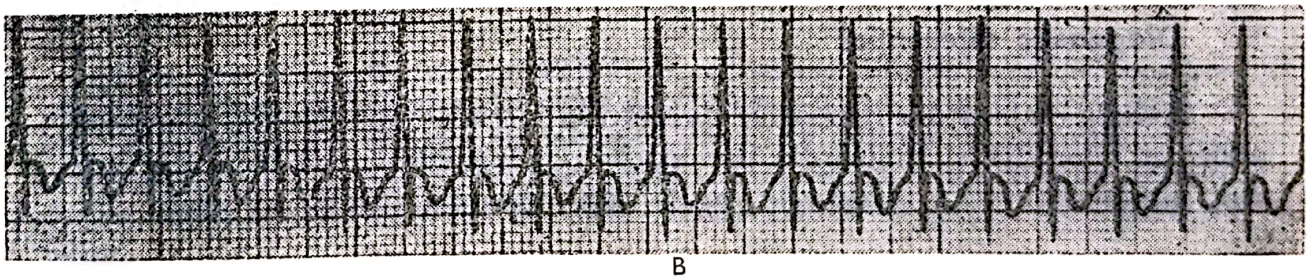

B

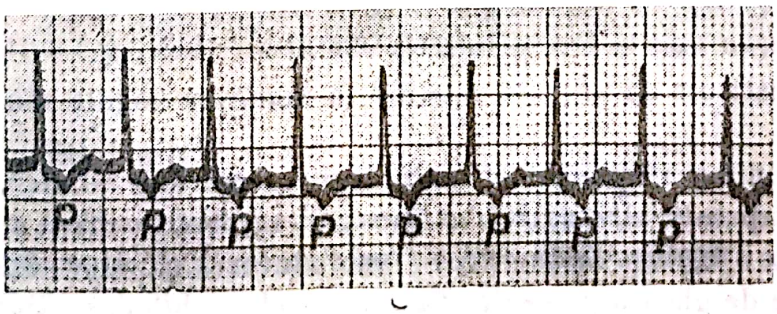

C

Fig. 79. A — Tahicardie supraventriculară. Convertire la ritm sinusal după compresie sinocarotidiană (după Corday); B — Tahicardie paroxistică supraventriculară (după D. H. Bennett); C — Tahicardie paroxistică nodală inferioară (după Corday).

Mecanism de producere

T.P.J. are la bază un circuit de reintrare pe cale nodală sau accesorie. În circuitul de reintrare nodală se folosesc cele două căi longitudinale intranodale, lentă și rapidă. În sindromul de preexcitație, circuitul de reintrare apelează atît la calea nodală cît și la căile accesorii (vezi W.P.W.) fie în sens ortodromic fie în sens antidromic.

Condiții etiologice

T.P.J. apare pe *cord normal* fiind declanșate de emoții sau de abuzul de toxice, tutun, alcool și cafea.

Pe *cordul bolnav* T.P.J. are ca substrat valvulopatiile, cardiopatia ischemică, sindromul de preexcitație, miocardopatiile și intoxicațiile medicamentoase.

Pe plan clinic bolnavii acuză crize repetate de palpitații însoțite de stenocardie, anxietate și dispnee. Simptomele sînt cu atît mai alarmante cu cît ritmul este mai rapid, durata mai lungă și starea hemodinamică a cordului mai deficitară. Se pot complica cu E.P.A. sau insuficiență cardiacă hipodiastolică. La sfîrșitul crizei o parte din bolnavi prezintă poliurie de descărcare.

Diagnostic pozitiv

Este stabilit de ecg care relevă o tahicardie regulată cu o alură ridicată de 180—200/minut. Undele P sînt sumate cu unda T, sînt greu de observat și sînt situate înainte, în, sau după complexul QRS ventricular. Din acest punct de vedere T.P.J. sînt supra-, intra- și infranodale. Complexul QRS are durată normală și este fin ca morfologie. Este mai larg și poate depăși 0,12 secunde în sindromul de preexcitație sau dacă apare în cadrul unei cardiopatii ischemice cu bloc de ramură.

Diagnostic diferențial

Include tahicardia sinusală, tahicardia atrială joncțională, flutterul atrial cu bloc 2/1 și tahicardia paroxistică ventriculară unde aspectele ecg sînt caracteristice. La manevrele vagale răspunde numai flutterul atrial.

Tratament

Tratamentul trebuie instituit de urgență apelînd la manevre vagale sau antiaritmice.

La manevrele vagale inima răspunde conform legii „totul sau nimic". Se practică vărsătura, compresia alternativă a sinusului carotidian drept și stîng și manevra Valsalva sau Müller. Se încearcă și introducerea capului sub jet de apă rece sau aplicare de gheață pe ceafă (fig. 80).

Scanned with OKEN Scanner



Fig. 80. Tahicardie supraventriculară convertită în ritm sinusal după compresie oculară (după Corday).

Dacă nu cedează la manevrele vagale se recurge la medicaţia de urgenţă. Se administrează lent i.v. o fiolă de Verapamil (5—10mg) sau de Propranolol (5 mg) sau Amiodaronă (150 mg). Lanatozidul C (0,4 mg) sau Digoxina (0,5 mg) se dau lent i.v. şi se pot repeta de 2—3 ori/zi. Medicamentul de elecţie este Verapamilul urmat de Propranolol, Amiodaronă sau Digoxin. Numai în caz de eşec se poate apela la şocul electric extern cu o energie mică de 50 W/secundă.

Tahicardia paroxistică din W.P.W. beneficiază de manevre vagale, Striadyne i.v. şi la nevoie şoc electric extern cu wataj mic sau stimulare endocavitară.

Profilaxia orală se face cu Verapamil în doză de 40—120 mg/zi, cu Diltiazem 60—120 mg/zi sau Disopiramidă 250 mg/zi.

FIBRILAŢIA ATRIALĂ

F.A. (fibrilaţia atrială) este o aritmie completă cu o frecvenţă atrială de 400—600/minut şi un ritm ventricular redus la 50—150/minut, din cauza blocului funcţional ce are loc în N.A.V. Hemodinamic, contracţiile atriale sînt rapide, superficiale, ineficiente şi duc la pierderea sistolei mecanice atriale, la scurtarea diastolei, scăderea debitului cardiac şi tulburări în contracţia miocardului. Din cauza stazei atriale se formează trombi atriali care se pot mobiliza şi antrena embolii sistemice.

Mecanism

F.A. este expresia unor multiple microcircuite de reintrare cu depolarizări şi repolarizări anarhice. Punctul de plecare este un stimul auricular precoce care întîlneşte în calea sa celule în diferite stadii de repolarizare : unele normale, altele în perioada refractară relativă, altele cu viteze diferite de conducere (deprimată, neomogenă) care permit astfel iniţierea de microcircuite.

După alte păreri, F.A. este generată de apariţia multor focare ectopice active care emit peste 400 stimuli/minut şi dau naştere la microcircuite.

Etiologie

F.A. este cea mai frecventă tulburare de ritm, întîlnită în stenoza mitrală, cardiopatia ischemică, hipertiroidie, miocardopatii şi în intoxicaţia alcoolică acută („holiday heart syndrom").

Scanned with OKEN Scanner

Tablou clinic

Se descriu forme paroxistice și forme permanente. *F.A. paroxistică* survine în crize la intervale neregulate, timp de cîțiva ani de zile, după care se cronicizează devenind permanentă. Autorii francezi descriu F.A. paroxistice vagale care apar în repaus sau noaptea în somn și F.A. paroxistice catecolice care survin în efort sau după emoții.

F.A. permanente se instalează cu ușurință de la debut și mai rar prin cronicizarea unei F.A. paroxistice.

Subiectiv, bolnavii tolerează bine F.A. chiar în formele paroxistice. Dispneea, palpitațiile și durerea anginoasă sînt condiționate de frecvența cardiacă și boala de fond.

Diagnostic pozitiv

Are în vedere ritmul neregulat și deficitul de puls. Zgomotele cardiace sînt complet neregulate ca ritm și intensitate. Se aud zgomote, cînd mai rare, cînd mai rapide, cînd mai intense, cînd mai slabe. Deficitul de puls este apreciat de doi medici care în același timp apreciază alura centrală și periferică. Explicația rezidă în faptul că nu toate sistolele sînt eficiente și se transmit la puls.

Ecg confirmă diagnosticul clinic. Undele P sînt absente și înlocuite cu unda f, unde mici, neregulate ca formă, durată, amplitudine și cu o frecvență de 100—600/minut. Se văd bine în V 1, V 2. În ansamblu realizează o tremulație fină a liniei izoelectrice. Complexele QRS sînt neregulate, cu o frecvență de 50—150/minut și au un aspect normal. QRS este larg în caz de bloc de ramură sau în sindromul de preexcitație (fig. 81, A, B, C).

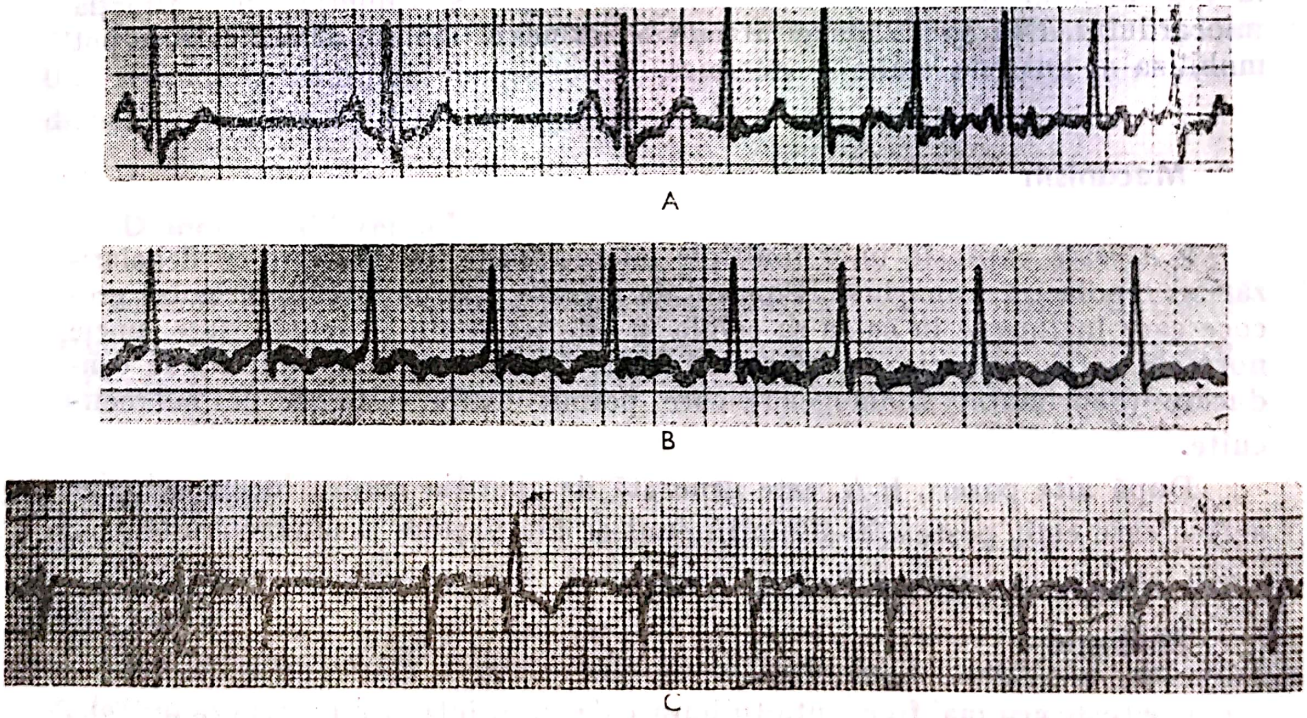

Fig. 81. A — Fibrilație atrială, paroxistică după două complexe normale (după Corday); B — Fibrilație atrială (V_1) (după Corday); C — Extrasistole atriale urmate de un complex BRD și apoi fibrilație atrială (după D. H. Bennett).

Scanned with OKEN Scanner

Diagnostic diferențial

Are în vedere ExV în salve, flutterul atrial cu blocaj neregulat, ambele ușor de identificat cu ajutorul ecg.

Tratament

Tratamentul are ca obiective restaurarea ritmului sinusal sau reducerea alurii ventriculare, prevenirea și combaterea emboliilor sistemice și a insuficienței cardiace. Mijloacele de tratament sînt Chinidina, Propranololul și șocul electric extern.

În F.A. paroxistică conversia la ritm sinusal se obține pe cale chimică și electrică. Conversia chimică se obține cu Chinidina și Propranolol, sub control zilnic ecg. O schemă puțin riscantă de conversie cu Chinidină constă în administrarea progresivă pe timp de 5 zile de Chinidină. În prima zi se dau 3 doze la 2 ore, în a doua zi 4 doze la 2 ore și așa mai departe pînă la 7 doze în a cincea zi, sub control zilnic al ecg. Concomitent se asociază Propranolol, în doză constantă de 3×20 mg/zi.

Conversia electrică se face prin șoc extern cu o energie moderată de 200—400 W/secundă cînd nu răspunde la Chinidină.

Prevenirea recidivelor se face cu Chinidină de 3×200 mg/zi și asociat cu Propranolol 3×20 mg/zi.

În F.A. permanentă se recurge la digitalizarea cronică, singură sau în asociație cu doze mici de Propranolol sau Verapamil în absența insuficienței cardiace. Prin digitalizare cronică se menține o alură ventriculară convenabilă în jur de 60—80 bătăi/minut. În F.A. cronică se asociază tratament de durată cu Trombostop pentru a preveni accidentele embolice.

FLUTTERUL ATRIAL

F.L.A. (flutterul atrial) este o tahicardie atrială caracterizată printr-un ritm atrial în jur de 300/minut și o frecvență ventriculară dependentă de blocul funcțional de 2/1, 3/1 și 4/1. Ritmul ventricular este neregulat cînd blocajul nodal este neregulat cînd 2/1, cînd 3/1. Se manifestă paroxistic sau permanent.

Etiologie

F.L.A. este mai rar întîlnit decît F.A. și recunoaște aceeași etiologie. În forma paroxistică se întîlnește la tineri indemni de boli cardiovasculare, după stress sau abuz de alcool, tutun, cafea sau în cadrul sindromului de preexcitație. În forma cronică apare pe fondul unei boli cardiovasculare (valvulopatii, hipertensiune arterială, cardiopatie ischemică, boli congenitale de cord).

Mecanism

F.L.A. este generat de un focar ectopic unic, care emite 300 impulsuri pe minut sau de o mișcare circulară de reintrare situată în atriul stîng sau drept în jurul orificiilor de intrare a celor 2 vene cave. Impulsul parcurge

Scanned with OKEN Scanner

acest circuit de 300 de ori/minut. La nivelul N.A.V. din cauza perioadei refractare nu trece decît un stimul din cele 2, 3 sau 4 emise de focarul ectopic sau de microcircuit. Alura ventriculară va fi de 150, 100 şi respectiv 75 bătăi/minut. Hemodinamic are aceleaşi consecinţe menţionate la F.A.

Clinic

Bolnavii prezintă palpitaţii, dureri anginoase şi dispnee cînd F.L.A. are o alură rapidă şi apare pe fondul unei boli cardiace. La auscultaţia cordului se constată un ritm regulat de 150, 100 sau chiar 75 bătăi/minut. Ritmul este neregulat în caz de blocaj variabil.

La manevrele vagale are loc o rărire bruscă şi tranzitorie a ritmului. Efortul creşte brusc ritmul.

Aspectul ecg este caracteristic : undele P sînt înlocuite cu unde F cu aspect de „dinţi de ferăstrău", fără interval izoelectric şi o frecvenţă de 300/minut. Sînt vizibile în DI, DIII şi aVF. Complexele QRS sînt regulate, fine, cu o frecvenţă regulată sau neregulată. QRS este larg în sindromul de preexcitaţie sau în cazul unui bloc de ramură (fig. 82 A, B, C, D, E).

Diagnostic diferenţial

Diagnosticul diferenţial al F.L.A. cu ritm regulat tahicardic include tahicardia sinusală, tahicardia atrială şi tahicardia ventriculară, unde ecg aduce argumente de certitudine. În F.L.A. cu blocaj variabil se au în vedere F.A. şi F.L.A. impur (fibrilo flutter) unde se constată o variaţie în formă şi frecvenţa undelor care realizează tremulaţia liniei izoelectrice. În asemenea situaţii, undele P au o frecvenţă mai mare de 350/minut.

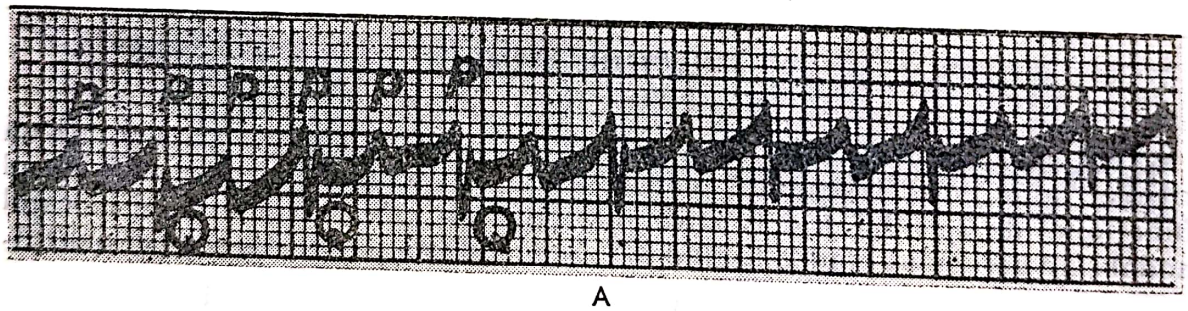

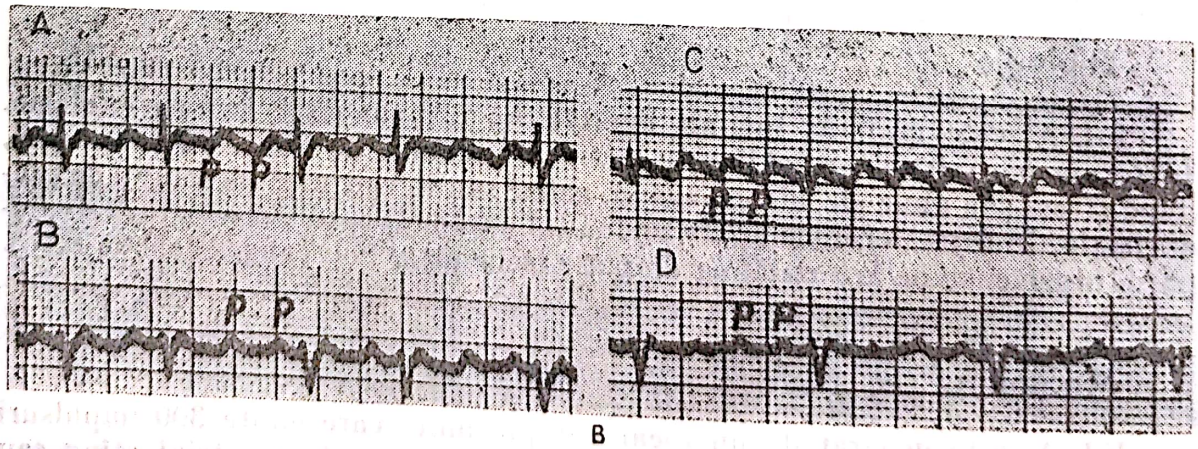

Fig. 82. *A* — Flutter atrial cu blocaj 1 : 1 (după Corday) ; *B* — *A* — aVF ; *B* — V_1 ; Flutter atrial 2 : 1 — 3 : 1 ; *C* — aVF ; *D* — V_1. Flutter atrial 4 : 1 (după Corday) ;

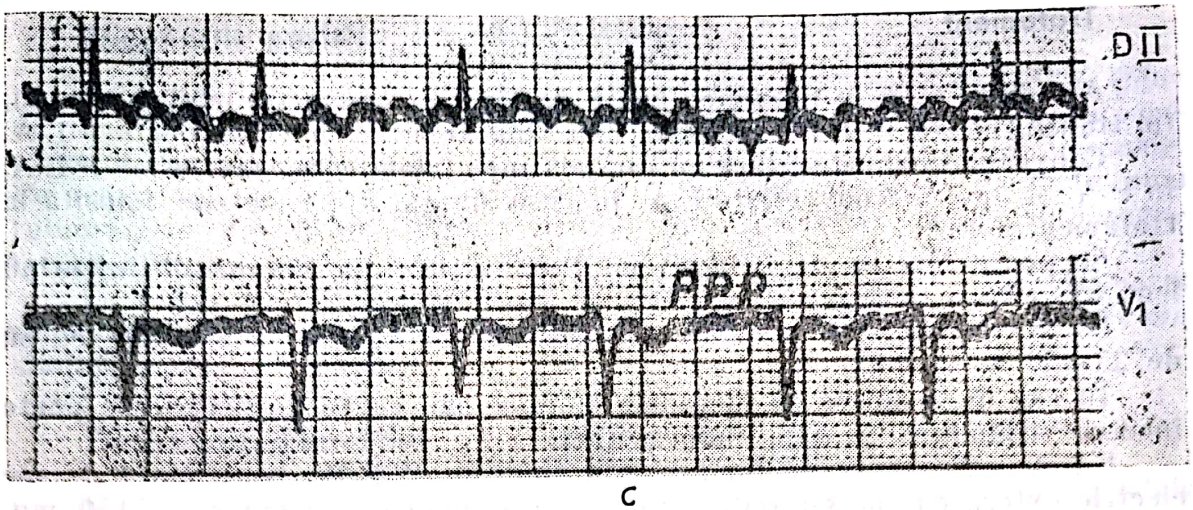

C

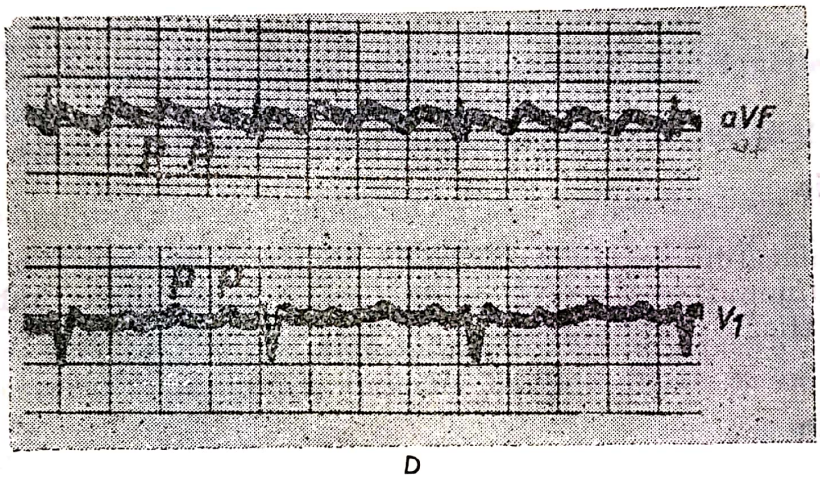

D

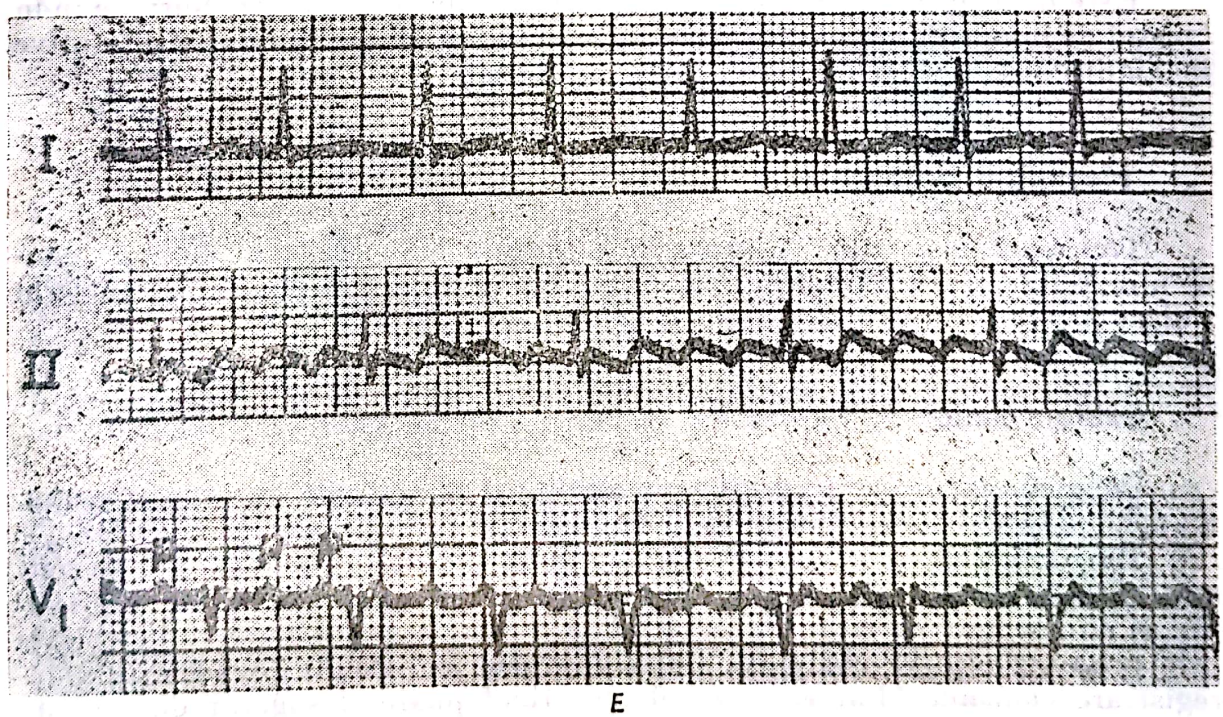

E

Fig. 82. *C* — Flutter atrial 3 : 1 (după Corday) ; *D* — Flutter atrial 4 : 1 (după Corday) ; *E* — Flutter atrial cu blocaj variabil (după Corday).

Scanned with OKEN Scanner

Tratament

Are drept scop în raport cu boala de fond fie conversia în ritm sinusal, fie transformarea în F.A. care este mai bine tolerată de cord decît F.L.A.

Conversia chimică se face cu digitală injectabilă care transformă F.L.A. în F.A. și apoi se convertește F.A. în ritm sinusal după metoda folosită la tratamentul F.A.

Se poate încerca defibrilarea cu Propranolol sau Verapamil injectînd lent i.v. cîte o fiolă/zi.

Conversia electrică se obține cu șoc electric extern cu energie redusă de 25—50 w/secundă.

În caz de insucces cu metodele chimice sau cu șocul electric se poate încerca stimularea pe cale endocavitară.

F.L.A. care apare pe fondul unui sindrom W.P.W. beneficiază de șoc electric extern cu energie redusă sau de tratament cu Amiodaronă, 150 mg, lent i.v.

TAHICARDIA VENTRICULARĂ

Definiție

T.V. (tahicardia ventriculară) este o aritmie ventriculară cu o frecvență de 160—180/minut, declanșată de un focar ectopic situat sub bifurcația fascicolului His.

Etiologie

Este o tulburare gravă de ritm care poate duce la moarte. Survine în in farctul de miocard, angina Prinzmetal, miocardopatii obstructive și dilatative în sindromul W.P.W. și intoxicația cu digitală.

Mecanism patogenic

Trei mecanisme sînt implicate în patogenia T.V. : cel mai des un fenomen de reintrare cu 160—180 circuite/minut, un focar ectopic cu automatism ridicat sau un automatism activ declanșat de postpotențiale.

Tablou clinic

Debutul este brusc prin crize de palpitații însoțite de dureri anginoase, ameteli, colaps, sincopă cu moarte clinică.

Toleranța clinică este variabilă în raport cu forma clinică. În formele susținute cu durata de peste 20 secunde se constată o tahicardie de 150/minut cu zgomote de intensitate variabilă. Formele nesusținute caracterizate prin prezența cîtorva complexe sînt asinptomatice. Pot fi dovedite prin înregistrare continuă Holter. Clinic diagnosticul poate fi sugerat de această tahicardie în jur de 160/minut, ușor neregulată care apare la un bolnav cu o boală severă de cord.

Scanned with OKEN Scanner

Diagnostic pozitiv

Este stabilit ecg, care arată complexe lărgite cu aspect de B.R.S. (bloc de ramură stînga). Pe acest traseu se pot repera capturi ventriculare sau complexe de fuziune. Complexele pot fi monomorfe, polimorfe sau bidirecționale. Pe acest fond, activitatea atrială poate fi sinusală sau arată prezența unei tulburări de ritm de tip fibrilație sau flutter. Derivațiile esofagiene înregistrează bine activitatea atrială (fig. 83 A, B).

Ca forme particulare amintim torsada vîrfurilor, boala Uhl (displazia aritmogenă a V.D.) și T.V. din tetralogia Fallot sindromul W.P.W. și din sindromul QT prelungit.

Diagnostic diferențial

Diagnosticul diferențial cu T.P.A., F.L.A. și F.A. este precizat de aspectele ecg caracteristice.

Tratament

În formele susținute reprezintă o mare urgență și în funcție de posibilitate, mijloacele sînt următoarele :

— Șoc electric extern cu o energie progresivă de la 100 pînă la 350 w/secundă.

— Administrarea intravenoasă de Xilină (Lidocainā) *in bolus* — doza fiind de 0,5 mg/kg corp, se dă i.v. tot la 10 minute pînă se obține ritm sinusal.

— Mai putem folosi Procainamida pînă la doza totală de 750 mg sau Mexitil 200—400 mg i.v. sau Amiodaronă 150—300 mg i.v.

— În cazurile refractare, în serviciile de specialitate, se aplică fulgurații endocavitare.

În formele nesusținute depistate ecg se aplică tratament preventiv cu Xilină (lidocainā), Mexitil sau Amiodaronă în doze obișnuite i.v.

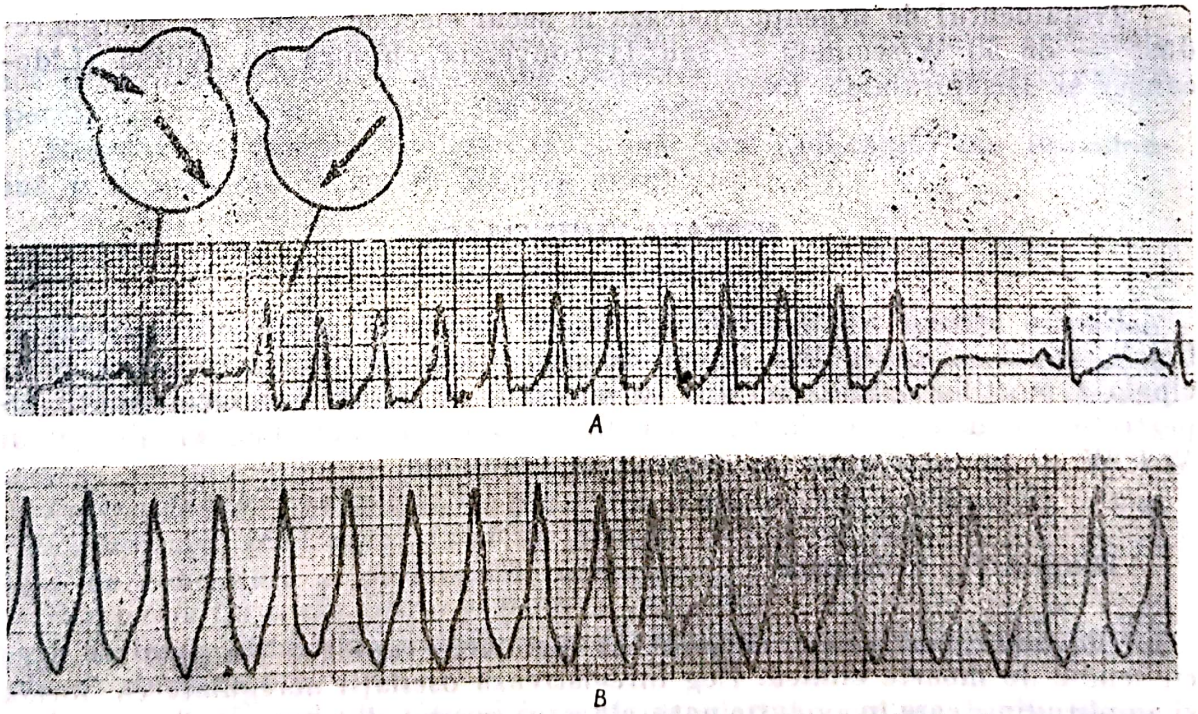

Fig. 83. A — Tahicardie paroxistică ventriculară intermitentă (după M. H. Conover) ; B — Tahicardie ventriculară cu o captură ventriculară (după D. H. Bennett).

Scanned with OKEN Scanner

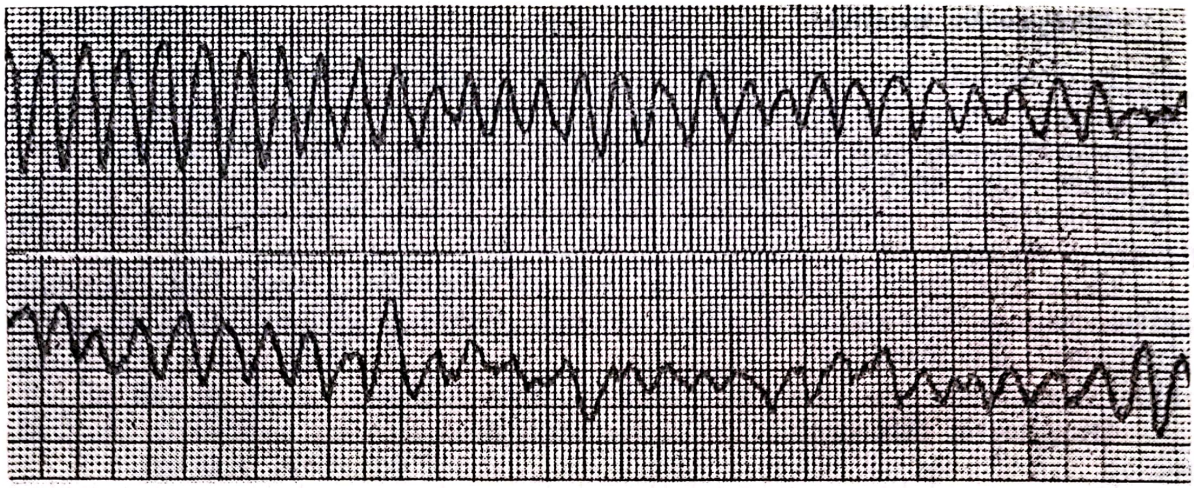

Fig. 84. Flutter ventricular urmat de fibrilație ventriculară (după M. H. Conover).

FLUTTERUL VENTRICULAR

Este o aritmie ventriculară cu o frecvență de 250—300/minut, generată de un focar ectopic anormal sau de un circuit de reintrare. Survine în infarctul miocardic, miocardopatii și intoxicația cu digitală.

Tablou clinic, tratament

Pe plan clinic realizează aspectul de șoc, sincopă și moarte clinică. Pe ecg se observă unde largi sinusoidale, simetrice, pe fondul cărora nu se pot distinge complexul QRS și segmentul ST (fig. 84).

Tratamentul de urgență apelează la șocul electric extern cu energia redusă — de 50 W/secundă — sau la conversia chimică cu Xilină (Lidocaină) și Disopiramidă i.v.

FIBRILAȚIA VENTRICULARĂ

Este o aritmie ventriculară fatală, caracterizată prin contracții superficiale, rapide și neregulate lipsite de eficiență mecanică. Este cauza principală a morților subite. Survine în infarctul de miocard, miocardopatii hipertrofice și dilatative, în insuficiența cardiacă ireductibilă, în sindromul W.P.W. și în intoxicația cu digitală și Chinidină.

Diagnostic, tratament

Diagnosticul clinic este sugerat de instalarea rapidă a sincopei cardiace cu semne de moarte clinică. Ecg înregistrează oscilații neregulate ca formă și amplitudine, care în evoluția naturală a procesului sînt urmate de un traseu rectiliniu (fig. 85 A, B, C).

Scanned with OKEN Scanner

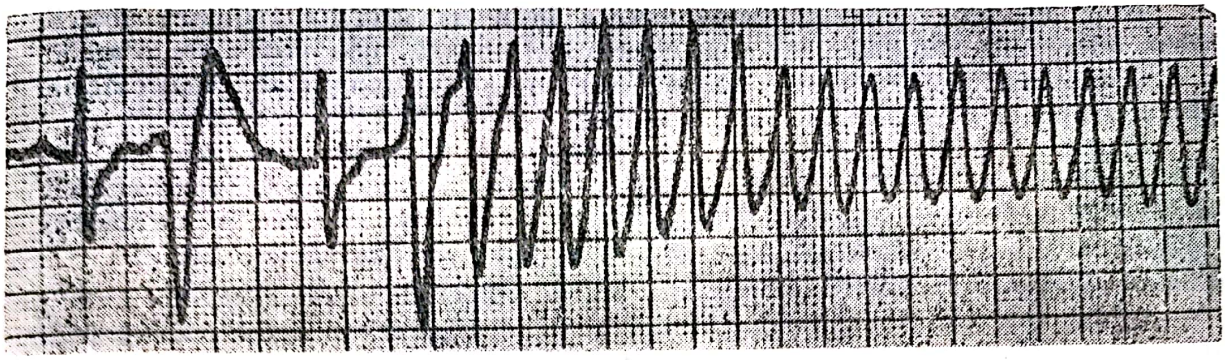

A

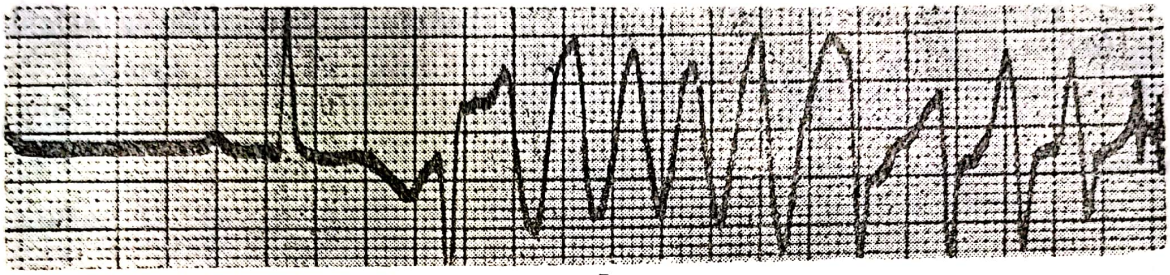

B

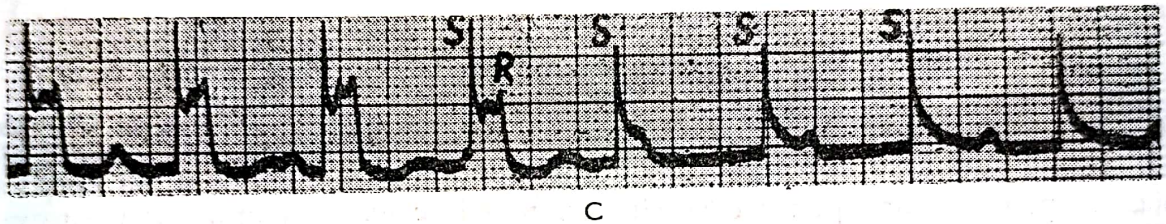

C

Fig. 85. A — Două extrasistole ventriculare urmate de fibrilație ventriculară (după D. H. Bennett); B — Fibrilație ventriculară (după Corday); C — Convertire la ritm sinusal după stimulare cu 15 volți (după Corday).

Tratamentul se rezumă la masaj cardiac extern și ventilație artificială dacă defibrilatorul nu este disponibil. Salvator poate fi șocul electric extern repetat, cu o energie de 350—400 W/secundă.

Reanimarea chimică apelează la Xilină (sau Lidocaină) sau Procainamină și bicarbonat de Na (1 mEq/kg corp).

MEDICAMENTE ANTIARITMICE

Acționează asupra pompelor ionice și a sistemului nervos autonom.

Prin aceste acțiuni asupra pompelor ionice și a sistemului autonom, antiaritmicele blochează ieșirea impulsurilor din focarele ectopice, întrerup circuitele de reintrare și scad viteza de propagare a acestor impulsuri (conducerea).

Pompa de Na. Antiaritmicele din grupa I diminuează intrarea Na în faza de depolarizare, scad potențialul de acțiune (P.A.) scăzînd automatismul, viteza de conducere și prelungind perioada refractară.

Pompa de Ca scade intrarea lentă a Ca în N.S., N.A.V. în timpul fazei de repolarizare, diminuînd automatismul, viteza de conducere și prelungind perioada refractară.

Pompa de K scade în timpul fazei de repolarizare ieșirea K din celule, prelungind astfel perioada refractară (P.R.).

Scanned with OKEN Scanner

Beta-blocantele, prin acţiunea asupra beta receptorilor frînează activitatea sistemului simpatic iar digitalicele acţionează prin stimulare vagală.

Clasificarea antiaritmicelor. După Vaugham şi Williams sînt clasificate în patru grupe la care s-a adăugat a cincea.

Grupa I cu trei subgrupe

I a — Chinidină, Disopiramid, Procainamidă măresc P.R. şi diminuă conducerea.

I b — Xilină (Lidocainã), Mexitil diminuează durata P.A. şi P.R.

I c — Propafenonă, Lorcainidă şi Encainidă măresc P.R.

Grupa a III-a

— Amiodaronă, Sotalol, Bretiliul — măresc P.A. şi P.R.

Grupa a II-a beta blocante

— Propranolol — blochează efectul catecolilor locali şi circulanţi asupra betareceptorilor.

Grupa a IV-a

— Verapamil, Diltiazem — blochează canalele lente de calciu.

Grupa a V-a Digitalice

— digitalicele au efect vagoton şi scad conducerea.

TULBURĂRI DE CONDUCERE

BLOCUL SINO-ATRIAL

Blocul sino-atrial este mai mult un fenomen electrocardiografic, tradus prin întîrzierea sau blocarea conducerii impulsului sinusal la nivelul atriilor. Pe ecg se întregistrează pauze care sînt un multiplu exact a unui ciclu sinusal (fig. 86 A, B).

În timpul pauzelor lungi, bolnavii pot prezenta ameţeli şi senzaţie de oprire a inimii. Tratamentul se face cu Atropină.

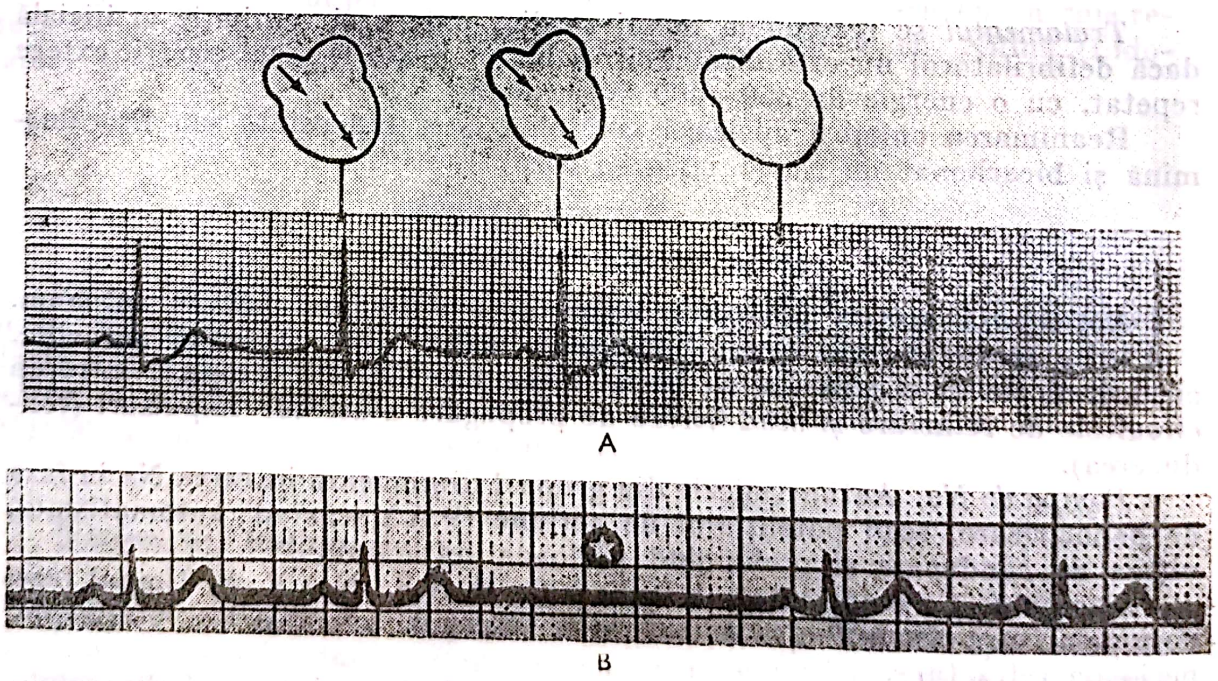

Fig. 86. *A* — Bloc sino-atrial (după M. H. Conover); B — Bloc sino-atrial (după Corday).

Scanned with OKEN Scanner

Incidența și prevalența

Sînt expresia unei întîrzieri a conducerii impulsului la nivelul N.A.V. fie în partea superioară, fie intranodală sau nodohisiană sau chiar subhisiană.

În funcție de procesul ischemic, distrofic, infecțios sau toxic, transmiterea excitației sinusale poate suferi întîrzieri constante, progresive, blocări intermitente sau permanente. În funcție de gradul întîrzierii sau blocajului se descriu blocuri de gradul I, de gradul II cu varianta Wenckebach și Mobitz gradul II, blocul A.—V. de grad înalt și blocul A.—V. de gradul III sau blocul complet.

Blocul A.—V. de gradul I este un fenomen electric tradus prin alungirea constantă a intervalului PR (PQ) peste 0,21 sec. dar cu transmiterea impulsurilor la ventricule (fig. 87 A).

Blocul A.—V. de gradul II se traduce prin absența conducerii unor impulsuri la ventricule (fig. 87 B). Are două variante ecg și anume :

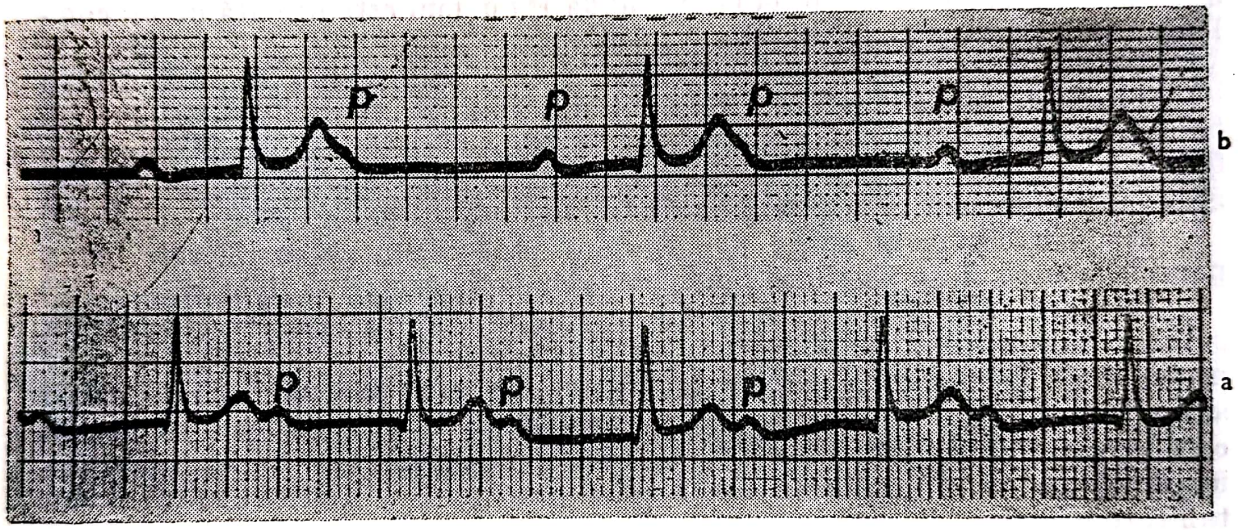

A

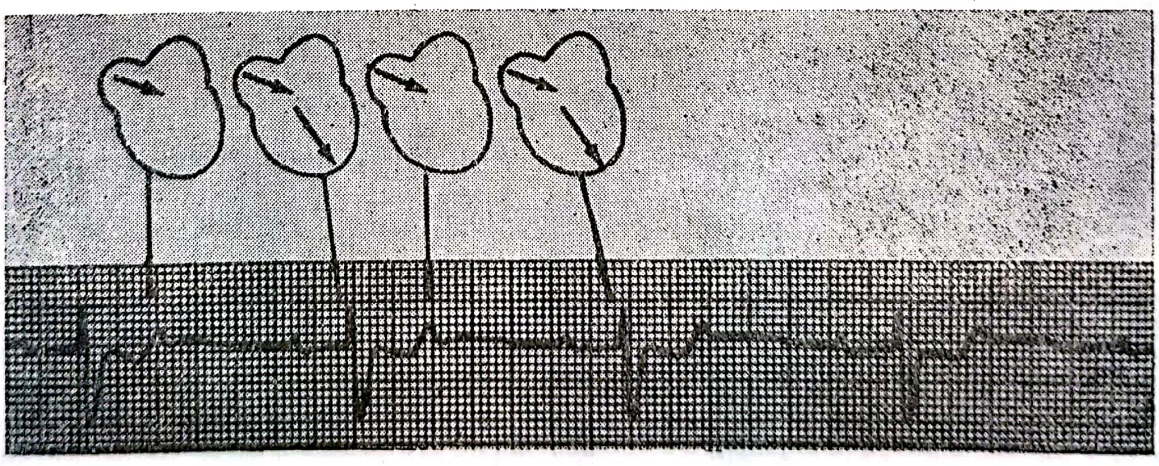

B

Fig. 87. A — a — Bloc A—V de gradul I ; b — Bloc A—V de gradul II (deviația D I — D II) (după Corday) ; B — Bloc A—V de gradul II (după M. H. Conover).

Scanned with OKEN Scanner

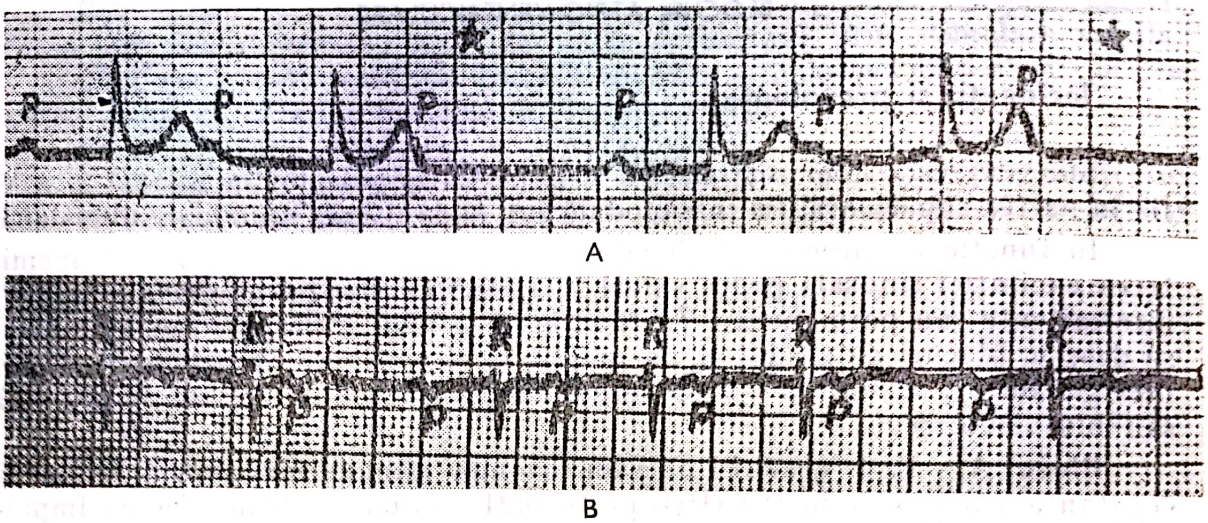

A

B

Fig. 88. A — Fenomen Wenckebach (după Corday); B — Fenomen Wenckebach (după Corday).

Forma Luciani Wenckebach Mobitz I se traduce prin alungirea progresivă a intervalului PR pînă cînd o undă P nu mai este urmată de un complex ventricular (fig. 88 A, B).

Forma Mobitz II se caracterizează prin blocarea ciclică (periodică) a undei P, intervalul PR (P.Q.) fiind fix. La nivelul joncțiunii A.—V. poate fi blocată a doua, a treia sau a patra bătaie. Se realizează un blocaj cu relația fixă sau variabilă. Cînd blocajul este mai mare de 3/1, de obicei 3/2, 4/3 sau 5/4, vorbim de bloc A—V de grad avansat (vezi fig. 89 A, B).

Pe plan clinic, blocurile A.—V. de gradul II sînt bine tolerate. Cînd pauzele ventriculare sînt mai lungi pot să apară ameţeli şi lipotimii.

În blocul A.—V. de gradul III sau complet are loc blocarea completă a tuturor impulsurilor de la atrii la ventricule. Activitatea ventriculară este preluată de un focar de scăpare joncțional sau din fasciculul His (centrii secundari şi terţiari de siguranţă). Se realizează un ritm idioventricular în care ventriculele sînt conduse de un focar nodohisian, hisian sau subhisian iar atriile pot avea activitate sinusală sau patologică de tip F.A., F.L.A. sau tahicardie atrială.

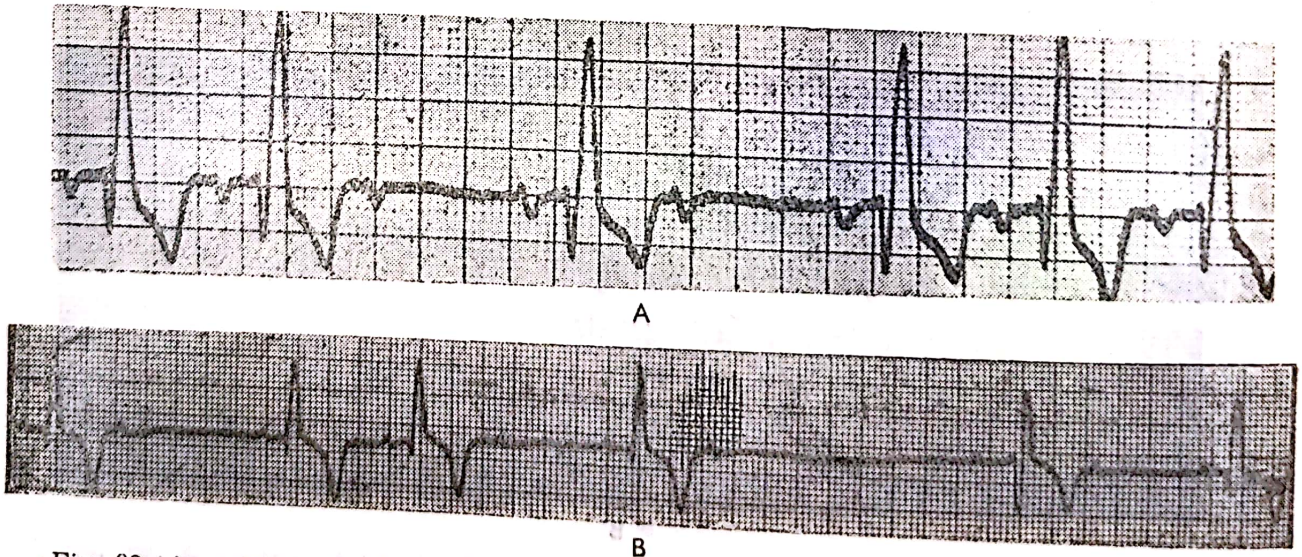

A

B

Fig. 89. A — Bloc A—V tip Mobitz II (după D. H. Bennett); B — Bloc A—V tip Mobitz II (după D. H. Bennett).

Scanned with OKEN Scanner

Ecg. În cazul în care pacemakerul ventricular este nodohisian complexul QRS este cu morfologia normală și alură de 40—60/minut. Cînd focarul ventricular este subhisian, complexele QRS sînt lărgite, deformate și au o frecvență de 30—40/minut. Intervalele dintre complexele QRS sînt regulate și mai lungi decît intervalele PP care sînt mai scurte din cauza aritmiei ventriculo-fazice (vezi fig. 90, A, B, C).

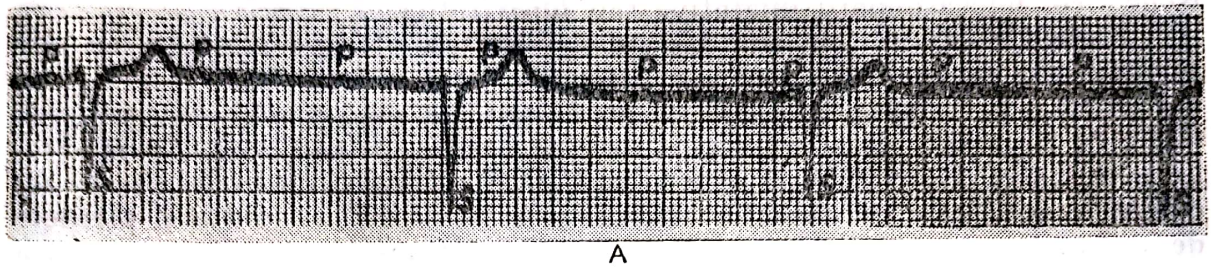

A

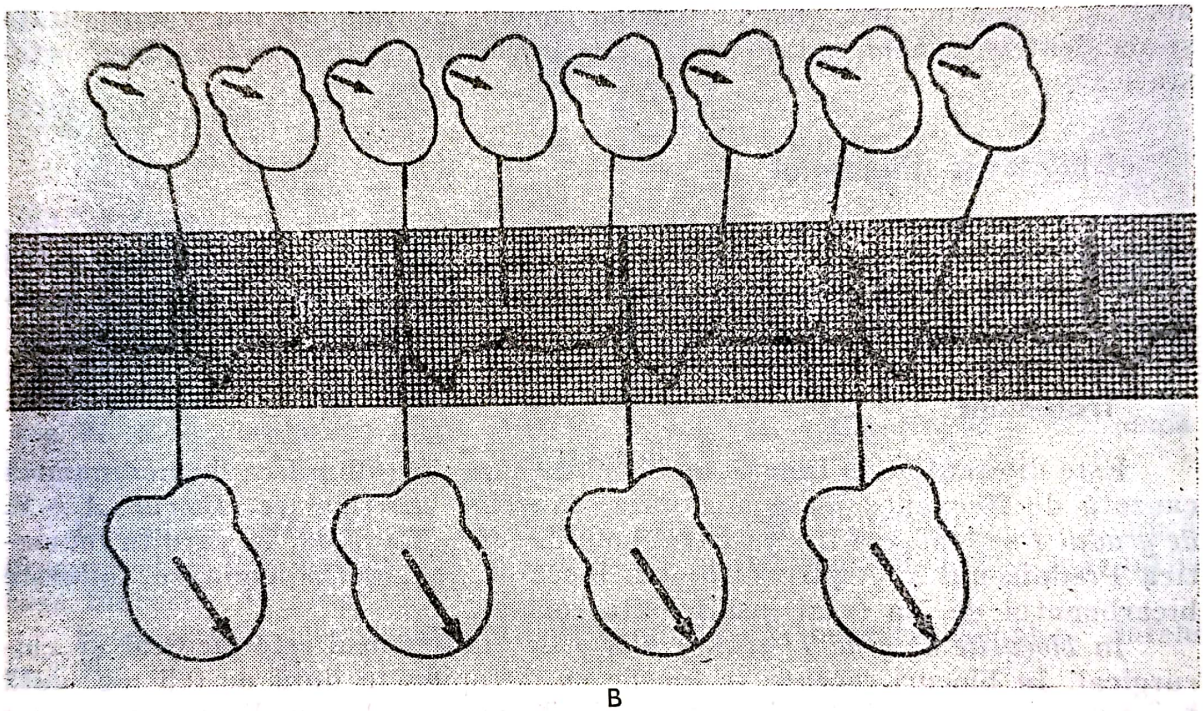

B

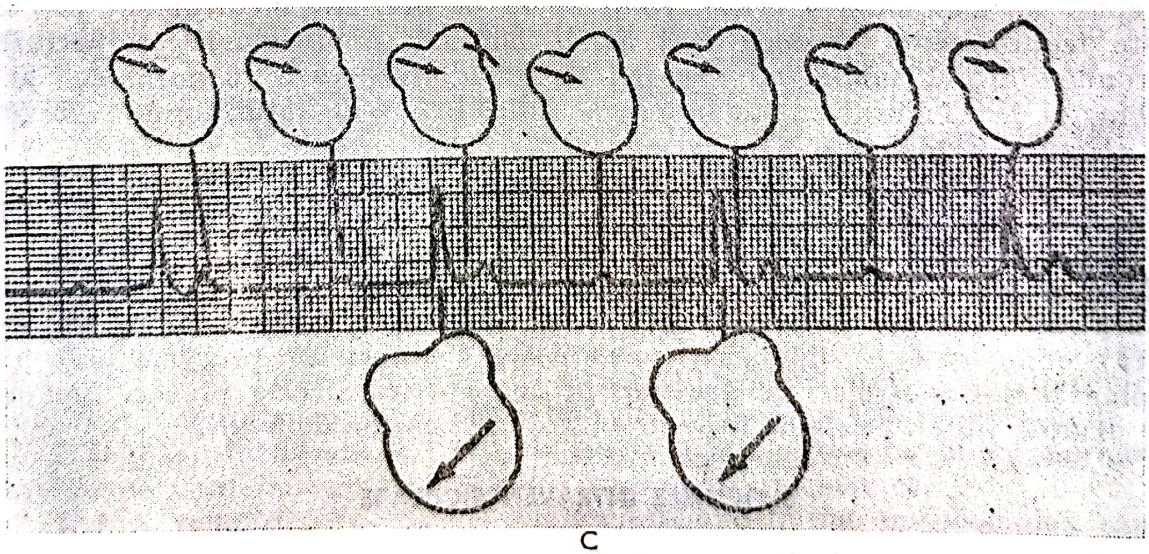

C

Fig. 90. A — Bloc A—V complet, V_1 (după Corday); B — Bloc complet cu ritm idiojonctional (după M. H. Conover); C — Bloc complet cu ritm idioventricular (după M. H. Conover).

Scanned with OKEN Scanner

Etiologie

Blocurile A.—V. *sînt acute și reversibile*, cînd apar în cadrul unei cardite reumatice, endocardite bacteriene, miocardite acute infecțioase, intoxicații cu antiaritmice și în hiperkalemie.

Blocurile sînt cronice, permanente cînd survin în cadrul unei cardiopatii ischemice, miocardopatii dilatative sau hipertrofice.

Blocurile congenitale sînt izolate și bine tolerate sau asociate cu alte malformații congenitale cum este defectul septal ventricular.

Blocuri paroxistice. Blocurile de grad înalt pot avea un caracter paroxistic, cînd se instalează brusc și sînt însoțite de sincope sau crize Adams-Stokes. Pierderea de cunoștință este bruscă, fără prodrom, durează cîteva secunde iar dacă este de durată mai lungă este însoțită de convulsii și pierdere de urină. Diagnosticul diferențial se face cu sincopa cardiacă din stenoza aortică, miocardopatia obstructivă, cu sincope neurologice din comițialitate și accidentele ischemice tranzitorii, cît și cu sincope din hipotensiunea ortostatică.

Diagnostic diferențial

În blocul A.—V. de gradul II și gradul III se face cu extrasistolele, blocul sinoatrial permanent cu bradicardia sinusală cu alură de 50 bătăi/minut și F.A. cu ritm rar ventricular, situații în care aspectul ecg trasează diagnosticul.

Tratament

Este diferențiat în funcție de boala de bază și tulburarea hemodinamică cauzată de frecvența joasă și durata pauzelor ventriculare. *Blocul A.—V. de gradul I* se tratează în contextul bolii de fond. De pildă, în cardita reumatică Prednisonul și Aspirina rezolvă blocajul. În hiperkaliemie se folosește bicarbonatul de Na (vezi insuficiența renală).

În *blocurile de grad II și mai ales III*, tratamentul este medical și chirurgical. În blocuri recente se începe cu Atropină în doză de 0,5 mg, dată treptat de maximum 4 ori/zi, timp de 72 de ore. Alt medicament utilizat este Izoproterenol în doză de 1 mg la 500 ml ser fiziologic în perfuzie. Bronhodilatinul sublingual sau per os se administrează în doză de 30—40 mg/zi. Dacă alura ventriculară nu se ridică la 50—60 bătăi/minut recurgem la stimulator temporar sau permanent.

În *blocul A.—V. gradul III permanent* și însoțit de stări sincopale și fenomene Adams-Stokes, care pun în pericol viața bolnavului se recurge la implantarea pe cale chirurgicală de stimulator permanent. În funcție de vîrstă și activitatea fizică se folosește stimulator de tip „sentinelă" sau cu alură fixă. Se cunosc mai multe tipuri de stimulare : monocavitară (auriculară), dublu cavitară (atrială și ventriculară), ambele cu program multiplu. Bolnavii sînt controlați de două ori pe an pentru a decela precoce semnele de uzură a fibrei. Pilele de lithium au o durată medie de 5 ani.

BLOCURILE INTRAVENTRICULARE

Sînt fenomene electrocardiografice provocate de întreruperea parțială sau totală intermitentă sau permanentă a influxului nervos prin una sau mai multe din ramurile și diviziunile fasciculului His.

Scanned with OKEN Scanner

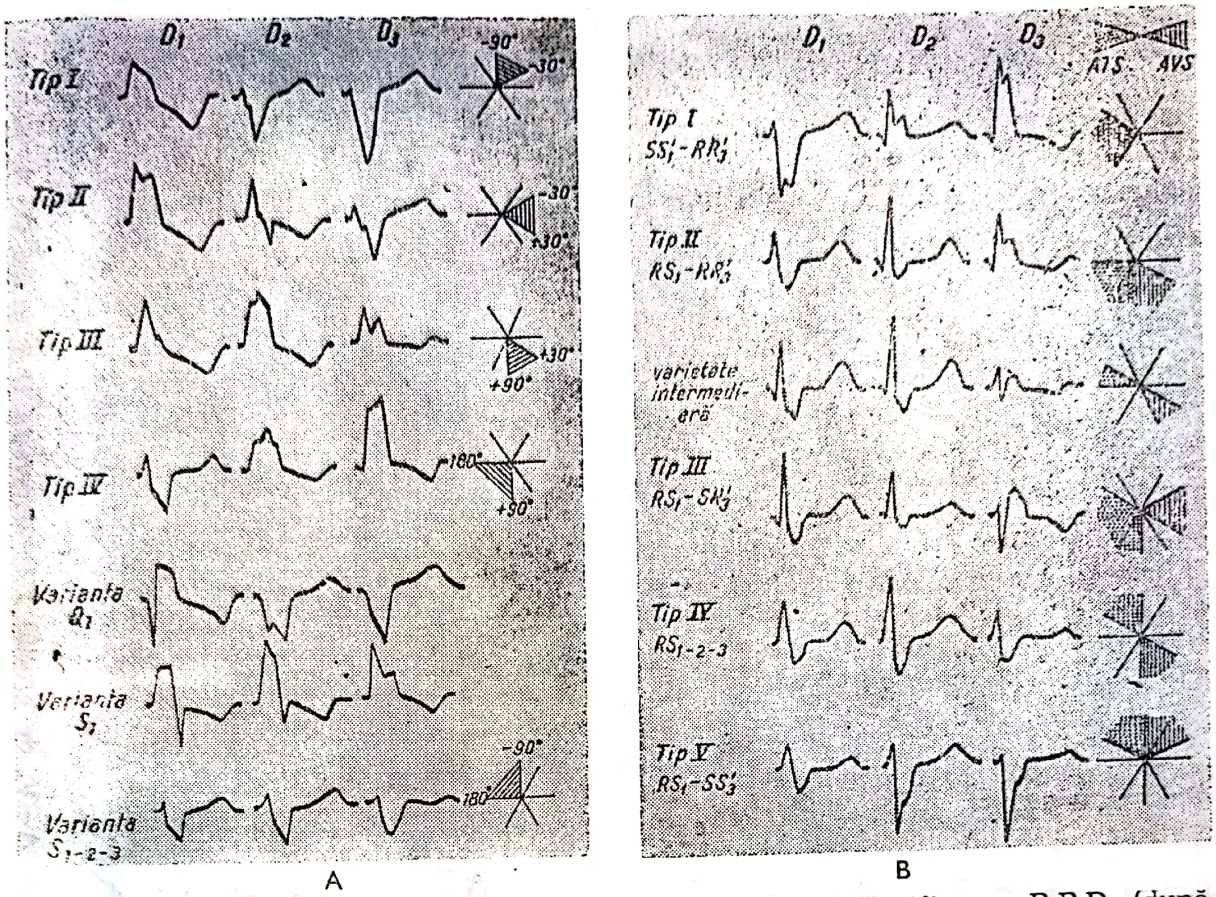

Fig. 91. A — Clasificarea B.R.S. (după C. Dudea) ; B — Clasificarea B.R.D. (după C. Dudea).

Deosebim astfel blocul de ramură stîngă (B.R.S.) blocul de ramură dreaptă (B.R.D.), hemiblocul, blocurile bi- și trifasciculare, și se mai întîlnesc blocurile de arborizație.

Diagnosticul acestor tulburări de conducere se bazează numai pe datele ecg (fig. 91, A, B).

În B.R.D. conducerea excitației este oprită la nivelul ramurei drepte a fasciculului His. *În forma completă majoră* aspectul grafic este diferit în DI, DII și V_1, V_2. În derivațiile standard apare o undă S largă și adîncă cu segmentul ST, T pozitiv în opoziție de fază cu unda R, de întîrziere transeptală. Activarea V.D. se face transeptal. Imaginea directă se află în V_1, V_2, derivațiile care culeg biocurenți din fața ventriculului blocat. Grafic se observă un complex QRS lărgit cu durata de peste 0,12 sec, de tip r SR ; cu segmentul ST negativ, în opoziție cu unda R. Timpul de activare ventriculară (T.A.V.) este prelungit peste 0,08 secunde. Unda R este o undă înaltă, ascuțită, numită de Enrico Cabrera, undă în „dinte de rechin" (fig. 92, A, B, C).

În forma incompletă minoră (conducere parțială întîrziată) complexul QRS în V_1, V_2 are durata normală și forma *r Sr'* (cu 2 unde r de amplitudine redusă) și fără tulburarea fazei de repolarizare. În DI, DII lipsește unda R.

B.R.D. se întîlnește la copii, la tineri și la sportivi cu inima normală. Survine pe cord bolnav în D.S.A. și cardiopatia ischemică.

B.R.S. complet — major — apare grafic sub forma unui complex rapid lărgit, croșetat de tip R—R' cu durata peste 0,12 sec, cu T.A.V. peste 0,08 secunde și segment ST—T în opoziție față de QRS. Unda P este prezentă și lipsește numai în caz de F.A. (fig. 93).

Scanned with OKEN Scanner

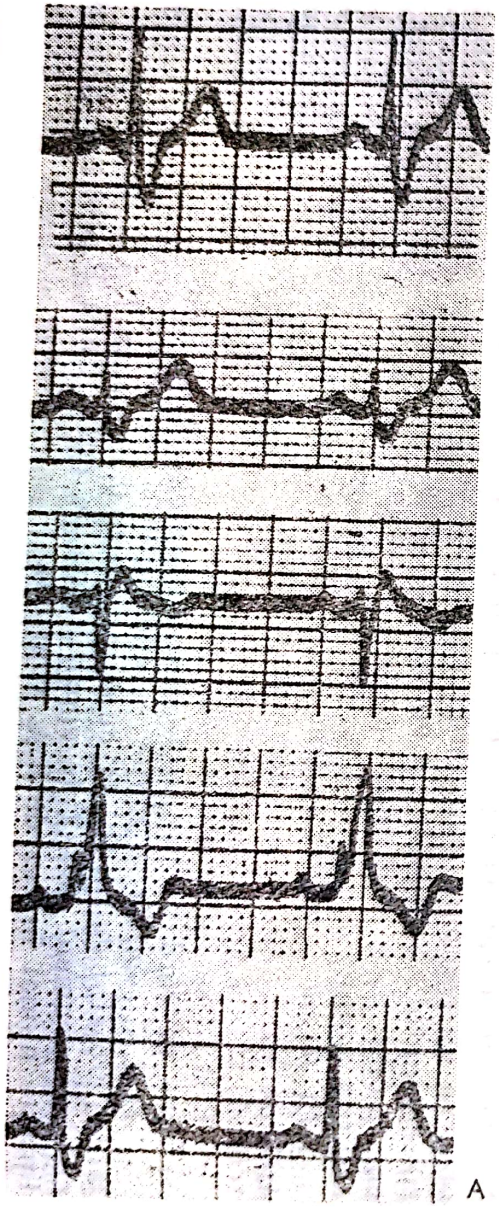

A

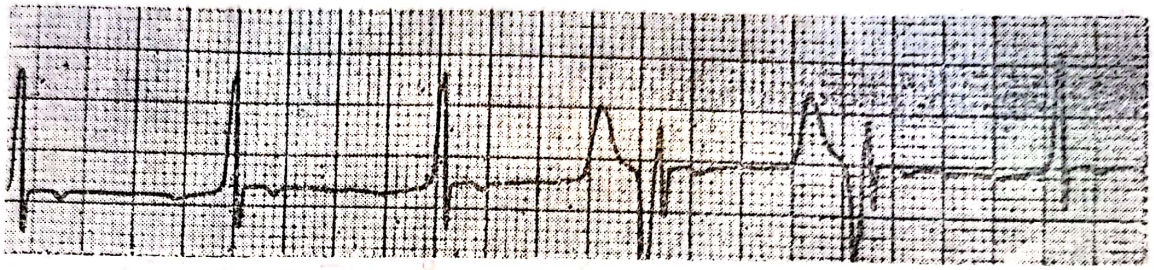

B

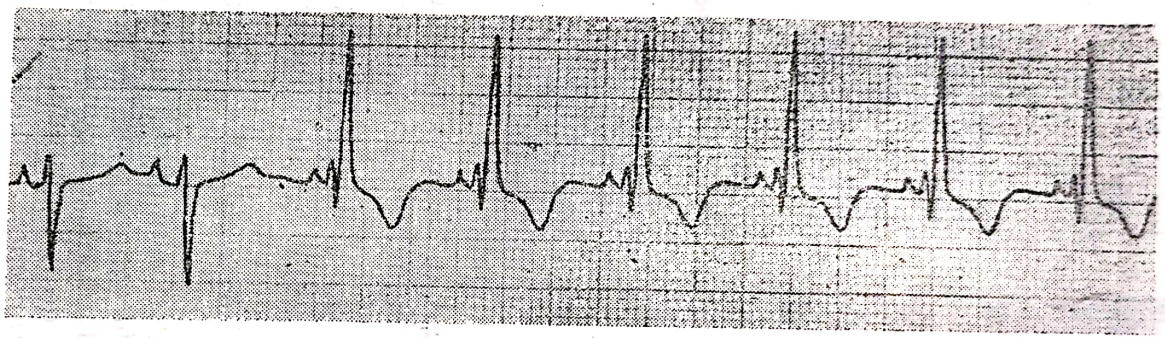

C

Fig. 92. A — B.R.D. în derivațiile D I, D II, D III, V_1 și V_6 (după Corday); B — B.R.D. intermitent în V_1 (după D. H. Bennett); C — B.R.D. intermitent (după D. H. Bennett).

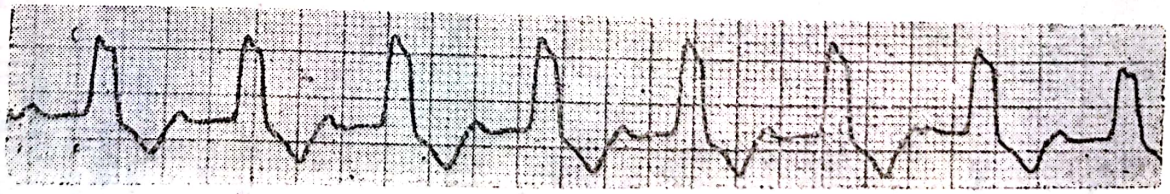

Fig. 93. B.R.S. cu bloc A—V, de gradul I în derivația D I (după D. H. Bennett).

Scanned with OKEN Scanner

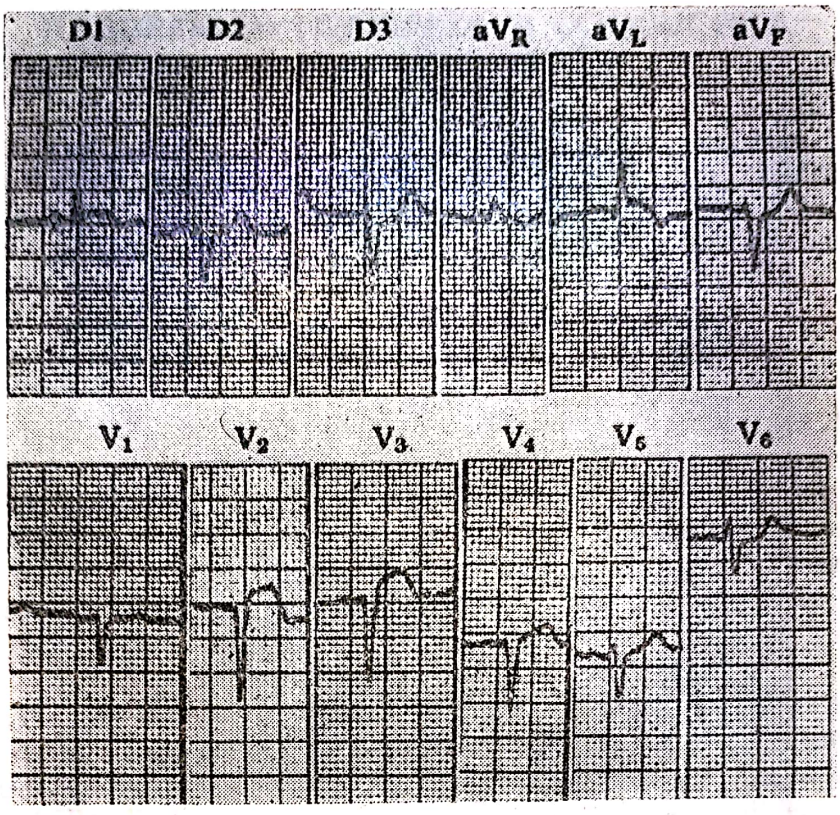

Fig. 94. Hemibloc anterior stîng (după M. H. Conover).

B.R.S. incomplet — minor — apare pe ecg sub forma unui complex QRS normal ca durată dar cu piciorul undei R îngroşat vizibil în DI, aVL, V_5 şi V_6, unde se observă o întîrziere de 0,06 secunde a timpului de activare ventriculară.

B.R.S. reflectă, spre deosebire de B.R.D. întotdeauna o cardiopatie ischemică.

Hemiblocurile reflectă o întîrziere sau blocare a conducerii pe ramificaţiile anterioară sau posterioară a ramurii stîngi a fasciculului His. Deosebim hemibloc anterior stîng (H.B.A.S.) şi hemibloc posterior stîng (H.B.P.S.).

Criteriile ecg pentru H.B.A.S. sînt deviaţia axei mult la stînga peste 40—60°. QRS are durata normală, este pozitiv în DI şi negativ în DIII. T.A.V. este uşor prelungit în aVL. În H.B.P.S. există o deviaţie importantă a axei electrice la dreapta, peste +120°, QRS cu durata normală este negativă în DI şi pozitiv în DIII. În hemiblocuri cu toată deviaţia la dreapta sau la stînga nu există H.V.S. sau H.V.D. (fig. 94).

Blocurile bifasciculare rezultă din blocarea concomitentă a conducerii pe ramura dreaptă a fasciculului His şi pe una din ramificaţiile ramurii stîngi, fie anterioară, fie posterioară. Astfel în asocierea B.R.D. cu blocaj al ramificaţiei anterioare stîngi aspectul este de B.R.D. cu deviaţie stîngă iar cînd asocierea se face în blocajul ramificaţiei posterioare este B.R.D. cu mare deviaţie dreaptă peste +120° (fig. 95).

Blocuri trifasciculare rezultă din blocarea concomitentă pe ramura dreaptă şi pe cele două subdiviziuni ale ramurii stîngi. Pe ecg apare un aspect de bloc A.—V. complet, situaţie în care numai ecg hisiană poate stabili diagnosticul. Ecg endocavitară permite definirea blocurilor suprahisiene situate în nodul atrioventricular, hisiene (tronculare) situate în fasciculul His sau subhisiene situate în ramificaţiile fasciculului His.

Scanned with OKEN Scanner

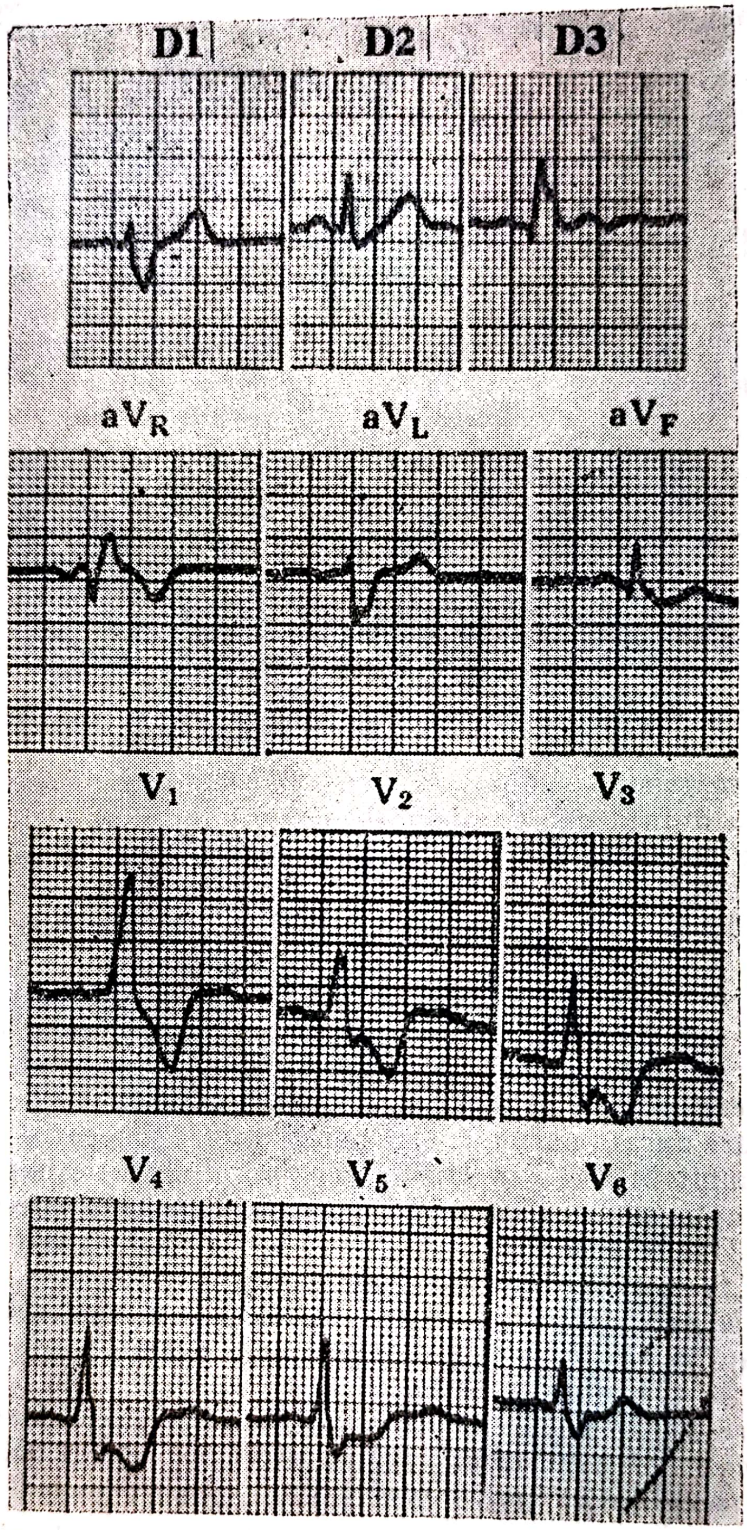

Fig. 95. Bloc bifascicular B.R.D. și H.B.P.S. (după M. H. Conover).

Scanned with OKEN Scanner

TULBURĂRI ÎN FORMAREA ȘI CONDUCEREA IMPULSURILOR

Din acest grup fac parte disociația atrioventriculară, sindromul de preexcitație, parasistolia, ritmul sinusului coronar, sindromul de N.S. bolnav și alternanța electrică. În general, toate sînt manifestări grafice dovedite ecg.

DISOCIAȚIA ATRIO-VENTRICULARĂ (D.A.V.)

Este un fenomen ecg în care activitatea inimii este condusă de doi centri, din care unul comandă atriile iar altul ventriculele. Ca mecanism patogenic deosebim D.A.V. prin ritm pasiv și D.A.V. prin ritm activ (fig. 96).

D.A.V. prin ritm pasiv se datorește unui deficit sinusal în sensul că automatismul N.S. scade. În această situație activitatea ventriculară este controlată de un centru pasiv inferior situat în N.A.V. Pe ecg undele P se apropie treptat de QRS pe care îl traversează pentru ca să apară la un moment dat după QRS.

În D.A.V. prin ritm activ de uzurpare sinusală, un centru joncțional preia comanda ventriculară. Pe ecg undele P dispar după un număr de complexe rapide fără ca să mai apară după QRS, moment în care apar complexe QRS fără unda P. Complexele au o morfologie normală atît în ritmul pasiv cît și în cel activ.

Diagnostic diferențial

Se face cu blocul A.—V. total, de gradul III, în care activitatea inimii este sub controlul a doi centri, unul atrial și altul ventricular, realizînd ritmul idioventricular. Conducerea între atrii și ventricule este blocată undeva pe traseul hisian.

SINDROMUL DE PREEXCITAȚIE

Este tot un fenomen în care conducerea excitației de la N.S. la ventricule se face pe căile accesorii — Kent, James ori Mahaim. Acest fenomen ecg mai poartă numele de sindrom W.P.W. (Wolf-Parkinson-White) și îmbracă 4 tipuri sau variante :

— *Tipul A*, unde conducerea rapidă a impulsului între N.S. și partea posterioară bazală a V.S. se face prin fasciculul Kent. Pe ecg, intervalul P.R. este scurtat, complexul QRS lărgit, peste 0,12 secunde, pe seama undei delta. QRS și unda delta sînt pozitive în toate derivațiile precordiale (fig. 97).

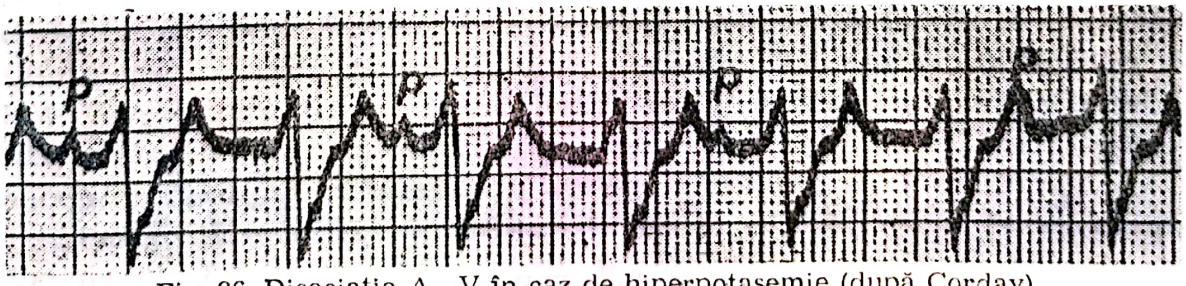

Fig. 96. Disociație A—V în caz de hiperpotasemie (după Corday).

— *Tipul B*, la care impulsul este condus prin fasciculul Kent în partea latero-bazală a V.D. Complexele QRS lărgite prin unda delta sînt negative în V_1, V_2 şi pozitive în V_5, V_6.

— *Tipul C*, în care excitaţia foloseşte calea James care leagă N.A.V. şi partea antero-laterală a V.S. Pe ecg complexul QRS este lărgit (cu unda delta), fiind pozitiv în V_1, V_2 şi negativ în V_5, V_6 ; intervalul P.R. este scurtat.

— *Tipul D* care apelează la fascicolul Mahaim care leagă N.A.V. de trunchiul fasciculului His, realizînd complexe QRS uşor lărgite şi intervalul P.R. scurtat.

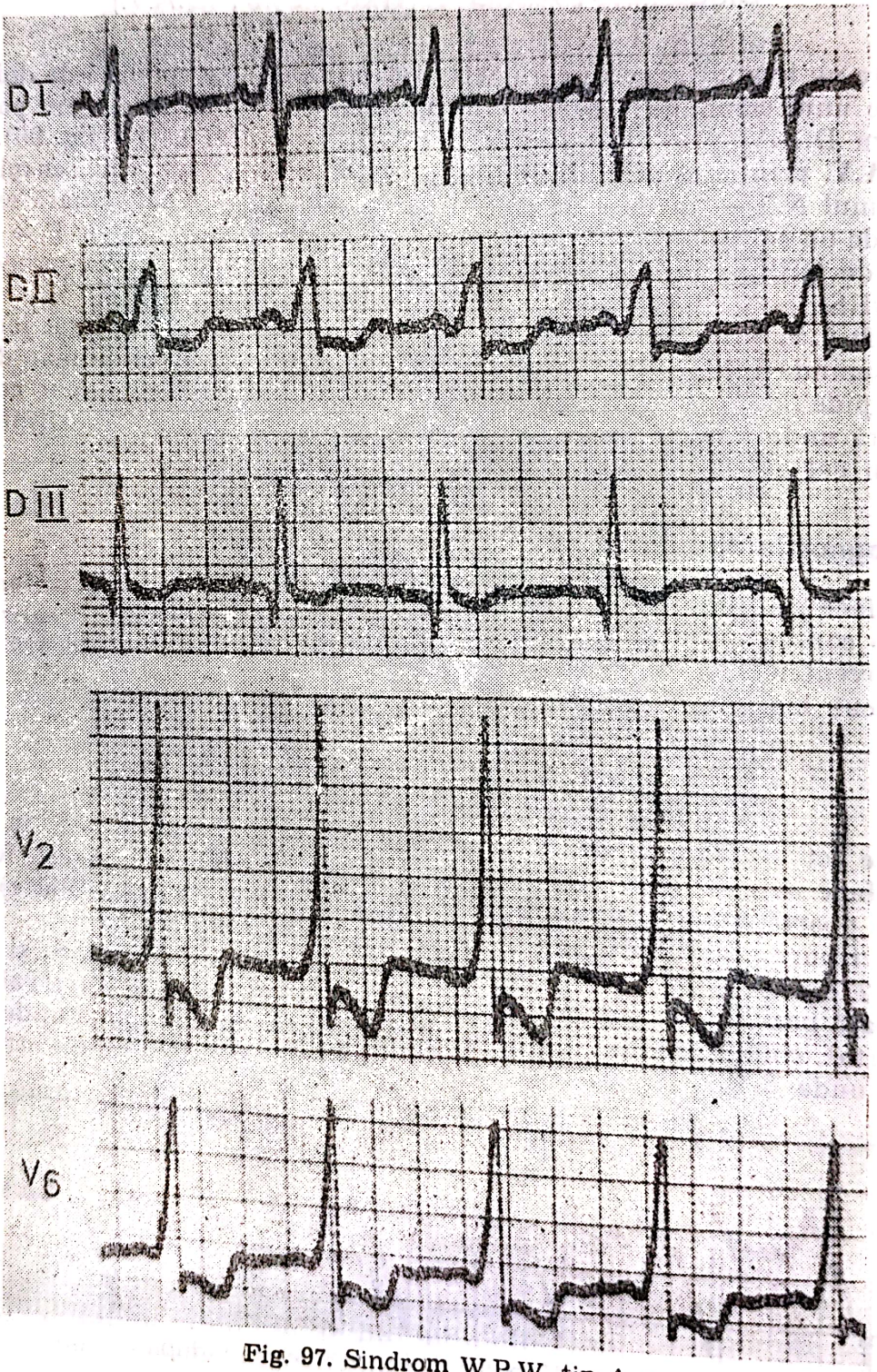

Fig. 97. Sindrom W.P.W. tip A.

Scanned with OKEN Scanner

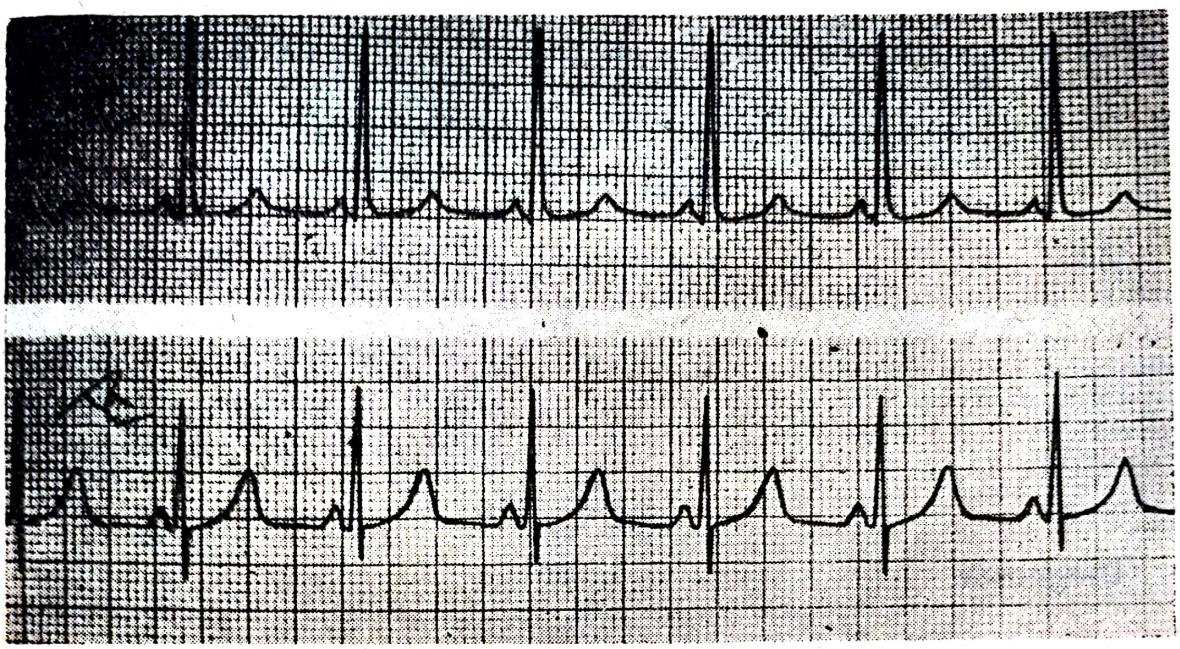

Fig. 98. Sindrom Lown-Ganong-Levine în derivațiile D I, D II (după D. H. Bennett).

— O formă particulară de preexcitație este sindromul L.G.L. (Lown-Ganong-Levine) realizat de fasciculul James care leagă N.S. de trunchiul His, ocolind zona de întîrziere a N.A.V. Din acest motiv intervalul P.R. este scurt iar complexul QRS de aspect normal (fig. 98).

Implicații clinice

Sindromul W.P.W. poate să fie constant sau intermitent și se poate rezuma toată viața numai ca fenomen ecg, fără consecințe clinice. Alteori W.P.W. stă la originea unor crize paroxistice cum sînt T.P.J., F.A. și F.L.A.

Aceste crize se datoresc unor circuite de reintrare care folosesc căile normale sau accesorii. În sens dromic influxul coboară pe cale normală și se întoarce pe cale accesorie, iar antidromic coboară pe cale accesorie și se întoarce pe cale normală. În F.A. și F.L.A. dacă perioada refractară a căii accesorii este scurtă, ritmul ventricular poate depăși 250/minut și degenera în F.V. și moarte subită.

Tratament

Formele pur electrice nu justifică tratamentul. În formele complicate cu aritmii paroxistice se apelează la administrarea i.v. a medicamentelor din grupa I care blochează calea accesorie sau din grupa a II-a, a III-a sau a IV-a care blochează calea normală. T.P.J. răspunde la Stryadine intravenos iar F.A. la Amiodaronă și niciodată la digitală. Dacă nu se obține conversie la ritm sinusal cu ajutorul antiaritmicelor, se apelează la șoc electric extern cu energie redusă sau moderată.

Pentru tratamentul preventiv se folosesc pe cale orală, beta-blocante, Verapamil, Chinidină, Amiodaronă în doze uzuale.

Scanned with OKEN Scanner

Tratamentul chirurgical este rezervat pacienților care fac crize repetate de aritmie greu de stăpînit medical. Constă în secționarea căii patologice și implantarea unui stimulator.

PARASISTOLIA

Este o aritmie rară generată de un focar ectopic, atrial sau ventricular care se descarcă destul de rar, fiindcă se poate valida numai în momentul în care găsește N.S. în faza nerefractară. Acest focar ectopic activ poartă și numele de focar parasistolic. Stimulul sinusal nu poate descărca centrul parasistolic, deoarece acesta este protejat de un bloc de intrare. Cînd miocardul este stimulat concomitent de stimulul sinusal și cel parasistolic rezultă o bătaie de fuziune.

Diagnostic

Diagnosticul aparține ecg-ului care relevă un ritm de bază pe fondul căruia apare ritmul parasistolic tradus prin :

— complexe QRS cu aspect morfologic diferit, dar cu un cuplaj cu relație matematică față de ritmul de bază ;

— bătăi de fuziune cu aspect morfologic intermediar între complexele sinusale și parasistolice (fig. 99).

Tratament

Parasistolia este o manifestare electrică în cadrul unor boli organice cardiace și se bucură de tratamentul bolii de bază.

RITMUL SINUSULUI CORONARIAN

Este numit și ritm atrial nonsinusal. Activitatea inimii este condusă de un focar situat în vecinătatea sinusului coronar, locul de vărsare a venelor coronare în A.D. Este tot un fenomen electric tradus prin unde P negative,

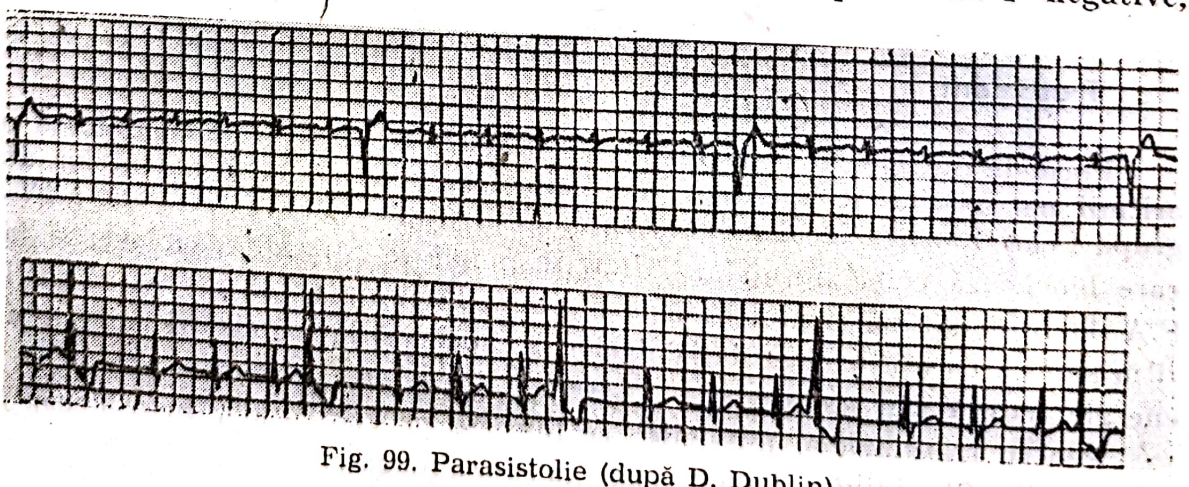

Fig. 99. Parasistolie (după D. Dublin).

Scanned with OKEN Scanner

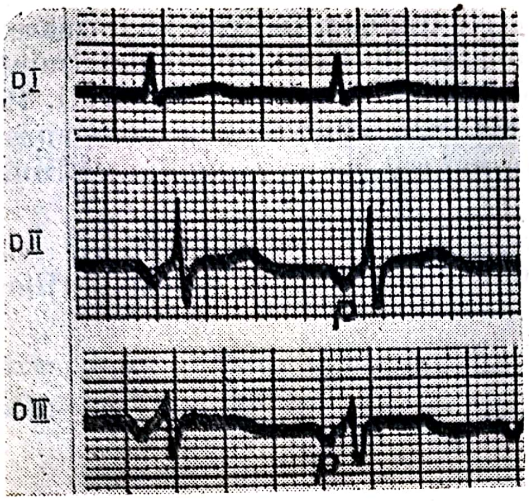

Fig. 100. Ritmul sinusului coronarian (după Corday).

vizibile în DII, DIII și aVF, interval PR normal și complexe QRS de morfologie normală.

Diagnosticul diferențial se face cu ritmul nodal superior cu unde P negative și PR scurtat (fig. 100).

ALTERNANȚA ELECTRICĂ

Alternanța electrică (A.E.) este tot un fenomen grafic generat de o tulburare periodică, în formarea și conducerea excitației sinusale. În forma completă se recunoaște pe ecg. prin apariția alternativă a unui QRS de amplitudine și configurație diferită de cel normal. Complexele au aceeași origine și nu au relație cu respirația. În forma incompletă alternanța în amplitudine și morfologie interesează undele P sau T. Alternanța completă poate avea corespondent periferic, pulsul alternant — o bătaie slabă cu una normală (fig. 101, A, B).

A.E. reflectă leziuni organice severe care interesează sistemul excito-conductor și miocardul, leziuni ischemice sau distrofice care duc la insuficiența de pompă.

SINDROMUL DE NOD SINUSAL BOLNAV
(Sick sinus syndrom)

Sindromul de nod sinusal bolnav (S.S.B.) reflectă o disfuncție severă în activitatea N.S. caracterizată clinic și ecg prin alternanța de ritmuri rapide și lente. Include următoarele entități clinico-electrocardiografice care apar izolate sau asociate în mod alternativ :

1. *Bradicardia sinusală* majoră cu ritm sub 40 bătăi/minut, rezistentă la tratament ;

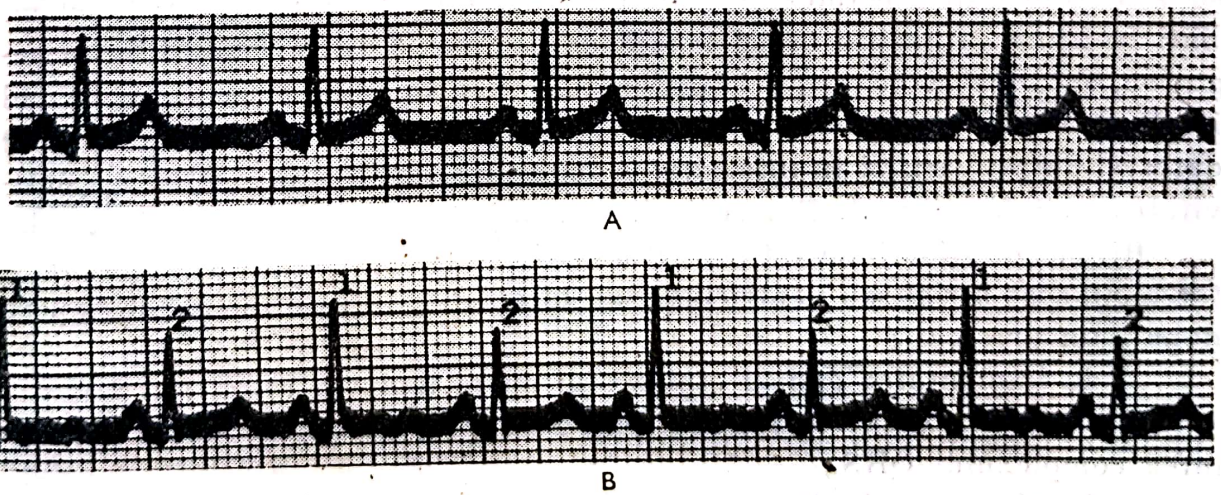

Fig. 101. A — Ritm sinusal de control (după Corday) ; B — Alternanță electrică (după Corday).

2. *Oprirea sinusală* este un fenomen electric tradus prin lipsa în formarea sau transmiterea tranzitorie a impulsurilor sinusale. Oprirea sinusală determină instalarea unui ritm de înlocuire cu origine în N.A.V. sau în ventriculi. Pe traseul ecg dispar la un moment dat complexele QRS, fiind urmate de o pauză, după care apare un ritm pasiv de tip nodal sau ventricular (complexele fiind precedate de unde P de tip idioventricular).

3. *Blocul sinoatrial* este mai mult un fenomen electrocardiografic tradus prin întîrzierea sau blocarea conducerii impulsului sinusal la nivelul atriilor (vezi bloc sinoatrial).

4. *Sindromul bradicardie-tahicardie* în care ritmurile lente alternează cu ritm rapid de tip tahicardie sinusală, T.P.S., F.A. sau F.L.A. Traseurile ecg sînt cunoscute.

5. *Fibrilația atrială cronică* cu ritm lent.

Condiții etiologice. În patogenia S.S.B. sînt incriminați mulți factori: tonusul vagal crescut, cardiopatia ischemică cu tulburări de irigație a N.S. și procese degenerativ-distrofice din miocardopatii, intoxicații cu digitalice și antiaritmice.

Pe plan clinic, bolnavii prezintă crize de palpitații, amețeli, lipotimii și sincope repetate. Se poate folosi și testul la Atropină. Dacă după un tratament de 2—3 zile cu Atropină 1 mg/zi i.m., frecvența nu depășește 100/minut, este vorba de S.S.B. Diagnosticul de certitudine este oferit de ecg.

În formele severe cu sincope repetate se practică implantarea de stimulator cardiac.

ALTE TULBURĂRI DE RITM

Ritmul vagabond sau rătăcit (Wandering pace maker) este un fenomen ecg în care activitatea inimii este preluată periodic cînd de centrul sinusal, cînd de centrul nodal. Rareori acest schimb de ștafetă are loc între nodul sinusal și un centru ectopic cu activitate periodică. Traseul ecg arată schimbări în forma și poziția undei P față de complexul QRS. Unda P' este negativă, difazică și de amplitudine scăzută față de P-ul normal. Intervalul P—P' este mai lung decît P—P normal (fig. 102, A, B, C). Ca patogenie se datorește unor variații în intensitatea tonusului vagal care controlează activitatea nodului sinusal. Rar se întîlnește în caz de intoxicație cu digitală.

Ritmul de stimulator este un ritm artificial (spicke) indus de un stimulator implantat atrial sau ventricular sau bicameral, în care „spicke-ul" apare după cum urmează:

— în implantarea atrială „spicke"-ul apare înaintea undei P;

— în implantarea ventriculară lipsește unda P și „spicke"-ul apare înaintea complexului QRS;

— în stimularea dublă pe ecg apar două unde spicke (fig. 103, A, B, C, D).

În figura 103, E redăm schema de implantare a unui pacemaker cardiac.

Scanned with OKEN Scanner

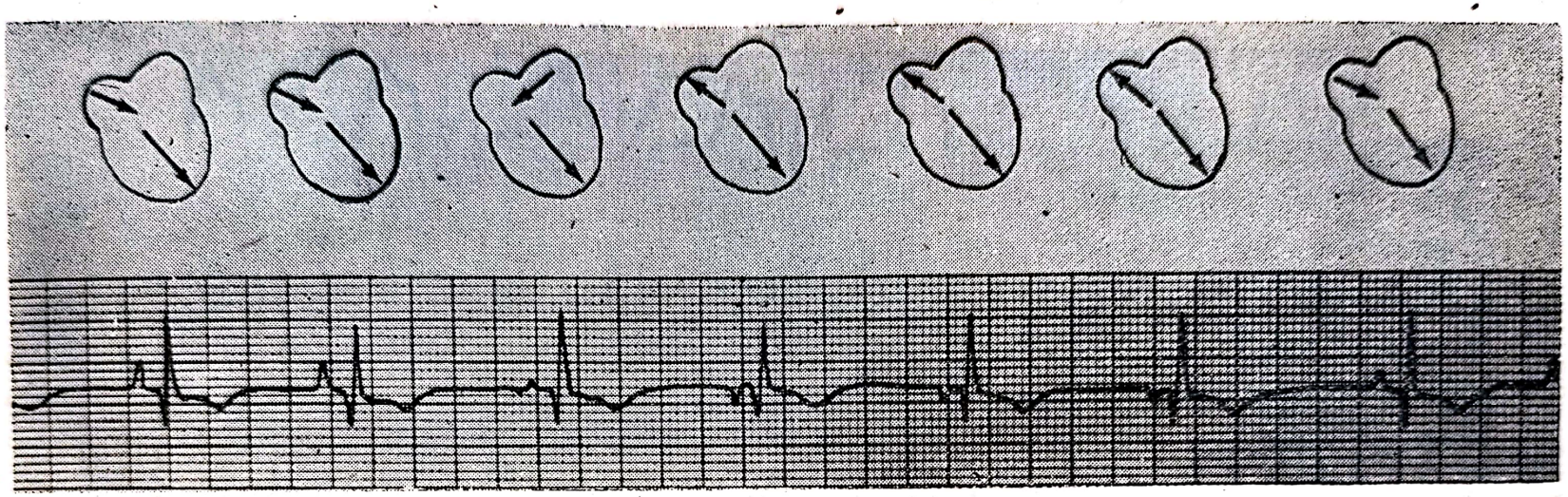

A



B

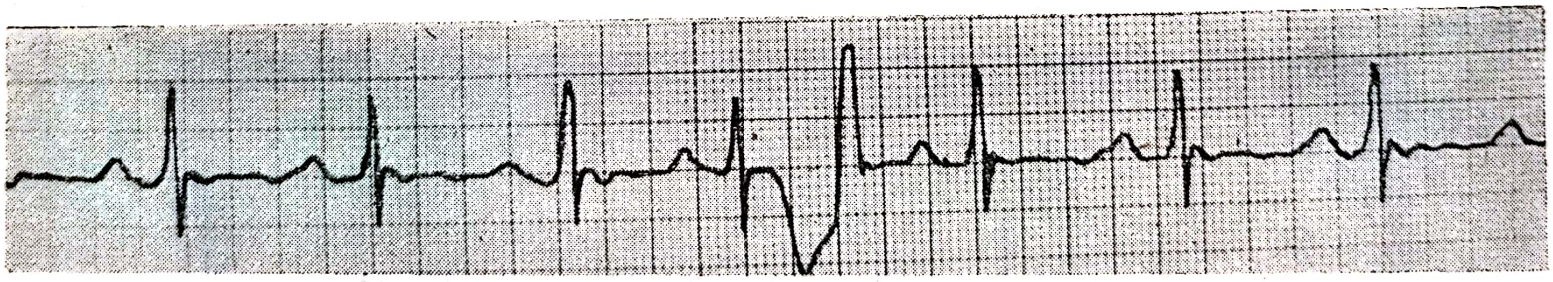

C

Fig. 102. A — Ritm vagabond (după M. H. Conover); B — Pacemaker vagabond; C — Ritm vagabond cu o extrasistolă interpolată (după M. H. Conover).

Scanned with OKEN Scanner

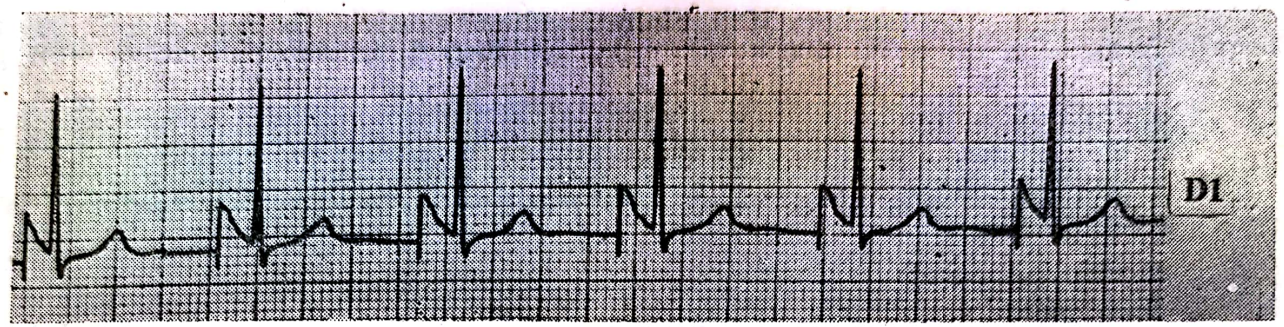

A

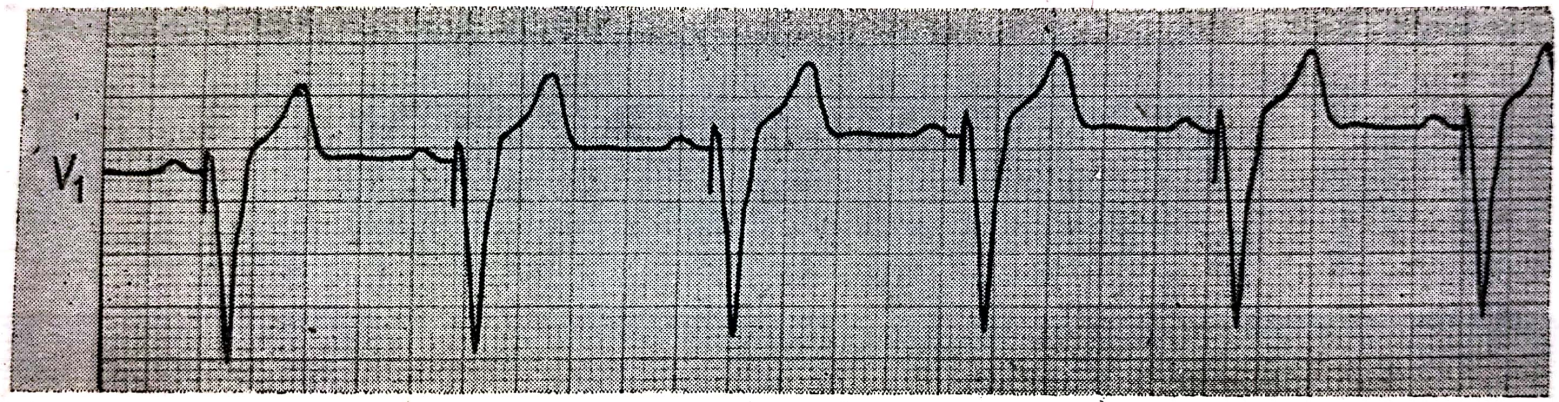

B

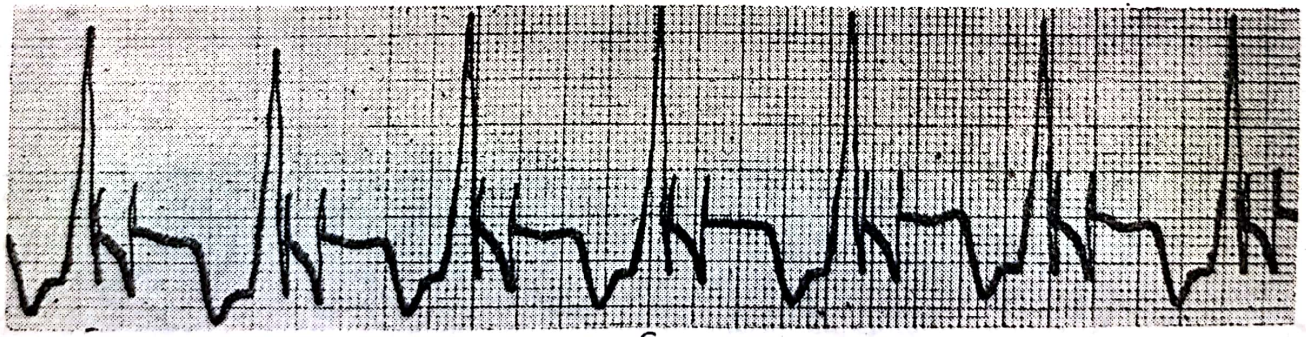

C

Scanned with OKEN Scanner

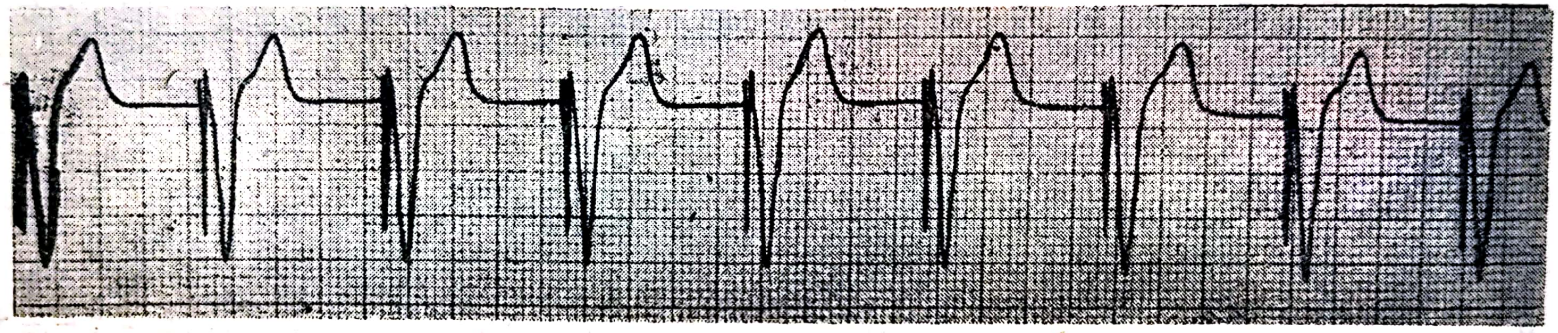

D

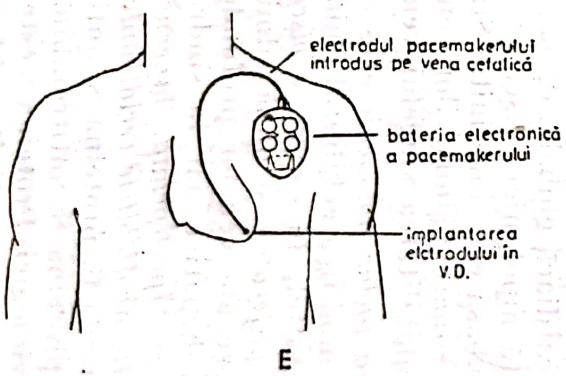

E

Fig. 103. A — Stimulator atrial (după D. H. Bennett) ; B — Stimulator atrial, unde fiecare undă este urmată de complex Q.R.S. (după D. H. Bennett) ; C — Stimulator atrio-ventricular, unde stimulii preced unda P și complexul Q.R.S. (după D. H. Bennett) ; D — Stimulator ventricular (după D. H. Bennett) ; E — Schema unui pacemaker cardiac)

Scanned with OKEN Scanner

FLEBITE ȘI TROMBOFLEBITE

Definiție

Sînt boli produse prin formarea de trombi în venele superficiale sau profunde. Noțiunea de flebită subliniază inflamația venei iar tromboflebita înseamnă tromboza intravenoasă cu patogenie complexă.

Etiopatogenie

În formarea acută a trombilor pe traiectul unei vene sînt implicate trei procese : *inflamația, staza și hipercoagulabilitatea.*

Inflamația endovenei produce leziuni mai ales la nivelul sinusurilor delimitate de valvulele venoase. La nivelul acestor buzunare venoase aderă trombocitele, care împreună cu hematiile și fibrinogenul dau naștere unui tromb roșu care plutește în lumenul venei. Acest cheag este fragil, din el se pot rupe mici fragmente care provoacă embolia pulmonară, complicație de temut a flebotrombozelor profunde.

Inflamația endovenei apare în infecțiile *post-partum, post-abortum, în metroanexite, după pneumonii sau bronhopneumonii.* Este posibil ca și infecțiile cronice de focar să faciliteze inflamația endovenei.

Staza în venele membrelor inferioare este favorizată de imobilizarea îndelungată la pat, fără masaj și mișcări pasive ale membrelor întîlnită în următoarele situații patologice : stările infecțioase menționate mai sus, în insuficiența cardiacă globală, după operații laborioase pe abdomen sau micul bazin datorită hipotoniei musculare care scade forța pompei musculare, întoarcerea venoasă este încetinită. Staza și hipoxia din sîngele venos provoacă leziuni în buzunarele sinusurilor venoase. Totodată staza venoasă facilitează și hipercoagulabilitatea sîngelui venos.

Al treilea factor patogenic este reprezentat de tulburările de *hipercoagulabilitate.* Se modifică echilibrul fluidocoagulant prin activarea factorilor procoagulanți. Astfel, în *cancerele viscerale gastrice, intestinale, de pancreas, în bolile mieloproliferative* și după administrarea îndelungată de contraceptive, apar tromboze ale venelor profunde. *În poliglobulia vera* are loc tromboza venelor suprahepatice, iar în sindromul nefrotic tromboza venelor renale. De asemenea, *hiperlipemia, hiperuricemia* favorizează hipercoagulabilitatea sîngelui. În *tromboflebitele recidivante* este implicat deficitul calitativ și cantitativ de proteina C, proteina S, antitrombina III și cofactorul II heparină. Proteina C, proteina S, antitrombina III, cofactorul II heparinic sînt anticoagulanți fiziologici. Proteina S este o glicoproteină care activează proteina C și împreună deprimă activitatea factorilor VII, IX și X din complexul protrombinic. Antitrombina III inhibă formarea trombinei și totodată împiedică

activarea factorilor XII, XI, X și IX, deci activitatea procoagulantă pe calea intrinsecă. S-a dovedit că *deficiența cantitativă și/sau calitativă* a acestor factori este genetică și se întîlnește mai ales la indivizii heterozigoți care fac flebite frecvente complicate cu embolii pulmonare adesea fatale.

Sintetizînd condițiile etiologice putem spune că tromboflebitele au cauze *medicale, chirurgicale și ginecologice.*

A. *Medicale:* flebitele apar în infecții cronice de focar, după infecții acute, bronhopulmonare sau stări septice în neoplasmele viscerale în cadrul bolilor mieloproliferative și destul de rar în sindromul nefrotic. Nu trebuie uitate terenul varicos și bolile însoțite de hiperlipemie și hiperuricemie, ca factori predispozanți;

B. *Chirurgicale:* tromboflebitele se întîlnesc după operații laborioase pe *micul bazin, abdomen și plămîni, la politraumatizați* cu fracturi osoase de pelvis și extremități;

C. *Ginecologice:* trombozele venoase apar și după infecție postpartum, postabortum, metroanexite, sarcini repetate pe teren varicos sau abuz de contraceptive.

În toate aceste împrejurări cele trei mecanisme: *inflamația, staza și hipercoagulabilitatea* se pot intrica. Se pare că procesul inflamator are rol principal în flebitele superficiale, iar în flebitele profunde intervin hipercoagulabilitatea, staza și unele deficiențe genetice în proteina C, S și antitrombina III.

Din punct de vedere clinic deosebim două forme clinice a căror simptomatologie și tratament sînt diferite.: flebitele superficiale și tromboflebitele profunde.

Flebite superficiale. Sînt infecții acute ale venelor superficiale care condiționează formarea de microtrombi. În ordinea frecvenței sînt interesate venele *safene, epigastrice inferioare* și *superioare, toracice laterale* și *mamare externe* iar la membrele superioare *venele cefalice* și *bazilice.*

Debutul este acut, cu apariția unui cordon venos dur, violaceu și dureros. Dacă este interesat și vasul limfatic satelit apare un traiect roșietic paralel cu vena și adenita inghinală sau axilară satelită. Ca semne generale se notează o stare subfebrilă sau febrilă prelungită.

Flebita migratorie este forma particulară în care la intervale scurte de cîteva zile sau de 1—2 săptămîni, sînt prinse succesiv după legea hazardului, una din venele menționate mai sus. Puseul inflamator la nivelul unei vene durează 2—3 zile, dispare spontan și apoi apare la alte vene superficiale. Are o evoluție fugace în salturi. Important în această formă este stabilirea diagnosticului etiologic, flebita fiind o manifestare precoce în *trombangeita obliterantă sau un fenomen paraneoplazic în cancerele viscerale și în bolile mieloproliferative.*

Tratamentul flebitei superficiale constă în *repaus la pat* cu picioarele ridicate și administrarea de *Indocid* în doză de 75—150 mg pe zi sub protecție de alcaline. Se pot aplica și comprese reci și la nevoie *Dipiridamol* în doze de 50—100 mg/zi sau unguente locale ca Lasonyl sau Fenilbutazonă.

Tromboflebite profunde. Sînt definite ca tromboze acute care interesează venele profunde ale membrului inferior: femurale, ileofemurale, poplitee, tibiala cînd realizează tabloul *flegmatiei alba dolens* produce tabloul *flegmatiei cerulea dolens* cînd interesează și venele care drenează mușchii gambei și coapsei.

Tabloul clinic. Debutul este lent, insidios cu senzație de picior greu ca de *plumb* sau cu senzație de tensiune în molet. La un moment dat apare *durerea* în talpă sau în molet, accentuată la mers și în ortostatism prelungit.

Scanned with OKEN Scanner

Treptat apare edemul alb, sticlos al membrului inferior. Uneori bolnavul se trezește dimineața cu piciorul *„umflat butuc"*. Edemul flebitic este moale, alb, dureros, interesează planta, gamba, coapsa și lasă godeu. Este numit *flegmația alba dolens*. În formele grave în care sînt interesate și venele musculare și superficiale apare *flegmația cerulea dolens*, edemul fiind albastru, cianotic și dureros.

Examene paraclinice. Cu *sonda Doppler* se detectează rapid localizarea trombului în venele de calibru mare situate profund sau superficial. Metoda ecografică este mai puțin sensibilă pentru detectarea trombilor din venele musculare.

Testul cu fibrinogen marcat cu Iod^{125} are valoare dacă este aplicat în primele zile ale formării trombului. Din acest motiv, testul nu se poate aplica precoce, bolnavii fiind diagnosticați tardiv în momentul cînd apare edemul.

Venografia radionucleară executată simultan cu tomografia computerizată indică sediul trombozei în venele mari ale coapsei și decelează eventualele *embolii pulmonare*. Nu decelează trombii în venele profunde ale gambei, sonda Doppler fiind superioară venografiei.

Forme clinice particulare. Forma cu debut acut dramatic prin *embolie pulmonară*, înainte de apariția edemului caracteristic. Uneori debutul este marcat de semne premonitorii caracteristice. Un bolnav recent operat sau în convalescența unei boli infecțioase medicale sau o femeie care a suferit o infecție genitală, prezintă o stare de euforie neexplicată, subfebrilități și un puls cățărător a cărui frecvență crește de la o zi la alta. Acest puls este descoperit dacă în asemenea situații se urmărește atent și zilnic bolnavul.

Diagnosticul de certitudine al unei tromboflebite este susținut de semne clinice subiective și obiective. *Edemul este alb, moale, dureros, cu semnul Hommans prezent* tradus prin durere în talpă sau molet provocată de dorsoflexia plantei și de datele oferite rapid de sonda Doppler. Se mai practică compresia moletului sau *semnul Lövenberg* cu ajutorul tensiometrului. La compresia gambei cu manșeta tensiometrului apare o durere vie la o tensiune de peste 80 mmHg. Normal durerea nu apare nici la 200 mmHg.

Evoluție, complicații, prognostic

Evoluția în general este favorabilă, spre vindecare, prin repermeabilizarea venei trombozate. Alteori bolnavul rămîne cu insuficiență venoasă cronică însoțită de semnele așa numitului *sindrom posttrombotic :* edem cronic al gambei, celulită, hemosideroză, varice și ulcere varicoase trenante. O complicație imediată acută și redutabilă este *embolia pulmonară*. Anual în S.U.A. peste 500 000 de oameni fac embolii pulmonare (dintre care 50 000 decedează). Cauza este mobilizarea unui tromb din venele profunde ale membrului inferior (tromboză venoasă profundă — în limbaj anglo-saxon). Din aceste motive prognosticul imediat și îndepărtat al unei flebotromboze este rezervat.

Diagnostic diferențial

Diagnosticul diferențial se face cu :

Boala varicoasă, cu sau fără semne de insuficiență venoasă cronică, care are ca semne caracteristice : vene dilatate, șerpuitoare, edemul, crampe de molet și tulburările trofice cunoscute. Intră în discuție și *edemul limfatic* din limfangiectazia congenitală unde edemul este permanent și bilateral.

Scanned with OKEN Scanner

Edemul vasomotor descris de Marinescu apare pe membrul paralizat ca sechelă a unui accident vascular cerebral și se datorează parezei nervilor vasomotori care favorizează vasodilatația arterio-capilară.

Tratament

Este profilactic și curativ. Cel *profilactic* se referă la evitarea *ortostatismului prelungit* după naștere sau la subiecții care suferă de varice. De aceea se recomandă mobilizarea pasivă și masajul membrelor inferioare la toți bolnavii supuși unei imobilizări prelungite la pat. La bolnavii cu *infarct miocardic* care păstrează repaus la pat de peste 3 săptămîni se recomandă masaj și mobilizarea pasivă a membrelor inferioare. La bolnavii cu *operații laborioase de torace, abdomen și micul bazin* se indică administrarea Calciparinei în injecții subcutanate în doze de 5 000 U la 12 ore cu 3 zile înainte de operație. De asemenea, tratarea corectă a bolilor mieloproliferative și a sindromului nefrotic previne apariția trombozelor venoase în asemenea situații.

Tratamentul curativ are ca scop prevenirea emboliei pulmonare și a sindromului posttrombotic prin aplicarea tratamentului anticoagulant. Bolnavul păstrează repaus la pat cu membrul ridicat 7 zile și apoi se recomandă mobilizarea sub protecția ciorapului elastic.

Mijloace terapeutice sînt *Heparina, Trombostopul, Dipiridamolul* și *Intensainul*. În caz că flebotromboza apare după o infecție acută, apelăm la Penicilină sau cefalosporină singure sau asociate cu Genta-sau Kanamicină.

Conduita terapeutică. Se începe tratamentul cu *Heparină* dată i.v. la 4—6 ore. Prima doză este de 10 000 urmată de 5 000 la 4—6 ore. Are acțiune rapidă de scurtă durată și un spectru larg anticoagulant, inhibînd formarea tromboplastinei și trombinei. În principal Heparina este un polizaharid, sulfat și aminat care neutralizează factorul X activat ce catalizează transformarea protrombinei în trombină. Durata tratamentului este de 3—5 zile sub controlul T.C. (timp de coagulare) și P.T.T. (timp parțial de tromboplastină).

Trombostopul inhibă sinteza complexului protrombinic, dependent de vitamina C la nivelul ficatului. Este un derivat cumarinic cu acțiune lentă, deoarece inhibă sinteza protrombinei în timp de cîteva zile. Efectul anticoagulant este atins după 4 zile, motiv care ne obligă să-l administrăm *concomitent cu Heparina*, de la a 3-a doză de Heparină. În acest mod se controlează o hipercoagulabilitate eficace a sîngelui și se combate așa numitul efect rebound dacă ar fi administrat după cura cu Heparină. Se administrează din prima zi o tabletă apoi cîte 3 tablete pe zi timp de 4—5 zile sub controlul *indicelui de protrombină* care trebuie menținut între 20—30%. *Doza de întreținere* de o tabletă sau mai mult se stabilește în raport cu indicele de protrombină (I.P.). Durata tratamentului de întreținere este de 3—6 luni timp în care se poate obține o liză a cheagului și o repermeabilizare a venei și se poate preveni sindromul posttrombotic.

Sub control riguros al I.P. acțiunea Trombostopului poate fi potențată cu *Dipiridamol* în doză de 25 mg/zi.

Intensainul inhibă aglutinarea plachetelor și produce vasodilatația arterială combătînd spasmul arterial în forma gravă numită *flegmatia cerulea dolens*. Se administrează în perfuzie lentă împreună cu Heparina timp de 4—5 zile cu rezultate bune.

Scanned with OKEN Scanner

Flebite şi tromboflebite : etiopatogenie, tablou clinic, tratament

FLEBITE ŞI TROMBOFLEBITE

ETIOPATOGENIE

- Flebitele superficiale produse prin trombi în venele superficiale
- Tromboflebitele cauzate de trombi în în venele profunde
- Factori de risc :
  - — inflamaţia la nivelul sinusurilor venoase, apare în cadrul unor infecţii acute sau cronice de focar (boli medicale, chirurgicale şi ginecologice)
  - — staza venoasă întîlnită în bolile care obligă la mobilizare îndelungată la pat
  - — hipercoagulabilitatea din cancerele viscerale, bolile mieloproliferative, folosirea de contraceptive şi în deficitul de anticoagulanţi fiziologici

TABLOU CLINIC

- Flebite superficiale :
  - — cordon dureros, violaceu pe traiectul unei vene
  - — stare subfebrilă
  - — uneori caracter migrator
- Flebita profundă :
  - — *flegmatia albă* sau *cerulea dolens* — adică edem alb sau albastru, dureros al membrului inferior
  - — semnul Hommans şi Lövenberg
  - — sonda Doppler plus
  - — test cu fibrinogen marcat
  - — venografie radionucleară
- Complicaţii acute :
  - — embolia pulmonară
- Complicaţii cronice :
  - — sindromul post trombotic

TRATAMENT

- Flebite superficiale :
  Indocid, Dipiridamol, Lasonil
- Tromboflebita profundă :
  Heparină, Trombostop în asociere cu Dipiridamol sau Intensain.
  - — la nevoie Penicilină cefalosporine singure sau asociate cu Gentamicină
  - — fibrinoliza aplicată în primele 6 ore de la debut : Streptokinază, Urokinază, A.P.T.
- Sindromul post trombotic :
  - — ciorap elastic ziua
  - — repaus cu membrul ridicat la 45°
  - — ulcerul varicos — pansament Panthenol

Scanned with OKEN Scanner

Antibioticele sînt folosite în flebotrombozele care apar în cadrul unor infecții *post-partum*, *post-abortum* sau după o stare septică. Se preferă *Penicilina sau cefalosporinele* singure sau asociate cu Genta- sau Kanamicina în doze obișnuite.

Fibrinoliza cu Streptokinază (enzimă produsă de streptococi betahemolitici), cu Urokinază (activator al fibrinolizei obținut din urina de om) sau A.P.T. anticoagulant (activator tisular de plasmină) beneficiază numai un număr redus de bolnavi, pentru că acest tratament se aplică numai în primele 6 ore, interval de timp în care sînt diagnosticați puțini bolnavi, situație rar întîlnită și în infarctul de miocard.

Sindromul posttrombotic. Procesul trombotic are ca sechele *distrugerea valvelor venoase* și obstrucția parțială a unui segment din vena în care s-a aflat cheagul. Venele profunde devin incompetente și se tulbură hemodinamica venoasă prin inversarea circulației profunde spre rețeaua venoasă superficială. Distrugerea valvulelor și obstrucția segmentară în venele profunde, forțează sîngele în timpul efortului fizic sau în ortostatism prelungit, să circule pe cale anormală prin venele superficiale. Astfel prin creșterea presiunii venoase crește presiunea în capătul venos al capilarelor, determinînd edemul permanent și ruptura venelor superficiale urmate de hemoragiile subcutanate care duc cu timpul la hemosideroză. Pe acest fond apare celulita, atrofia cutanată și obstrucția limfaticelor. Aceste tulburări de hemodinamică explică *ulcerul de stază*, complicație redutabilă a sindromului posttrombotic. Așa cum rezultă din tulburarea îndelungată a hemodinamicii venoase ne explicăm semnele clinice ale sindromului posttrombotic : edemul, hemosideroza, celulita și ulcerul de stază. Cel mai important obiectiv în *tratarea sindromului postflebitic* este reducerea presiunii hidrostatice la nivelul venelor perforante evitînd ortostatismul prelungit și efortul fizic prelungit. Reducerea presiunii hidrostatice în venele perforante se obține cu *ciorapi medicali și repaus cu picioarele ridicate* la 45°. Ulcerul de stază venoasă se combate cu *pastă zincată sau Panthenol.* Pasta zincată se prepară la farmacie după formula : glicerină, oxid de zinc și gelatină cîte 30 g în 100 g apă distilată. Se impregnează cu această pastă un tifon care se aplică peste zona ulcerată. Peste acest tifon se poartă o gleznieră. Sînt mai bune rezultatele obținute prin îmbibarea cu Panthenol a tifonului. Unii chirurgi preferă excizia ulcerației și aplicarea de grefă cutanată.

Scanned with OKEN Scanner

VARICELE

(boala varicoasă)

Definiție

Varicele sînt dilatații ale venelor superficiale de pe traiectul venei safene interne sau externe. Varicele membrelor superioare sînt extrem de rare și datorate unui obstacol sau compresii în defileul toracobrahial.

Fiziopatologie

Venele membrelor inferioare sînt echipate cu valvule care asigură circulația sîngelui de jos în sus și din rețeaua superficială spre rețeaua profundă, prin intermediul venelor perforante. De la venele membrelor sîngele ajunge în vena cavă inferioară. Întoarcerea venoasă este asigurată de pompele musculare (contracția musculaturii gambei) prezența valvelor venoase, de pompa abdominală (contracția mușchilor abdominali), aspirația toracică, aspirația atrială (presiunea mică din atrii față de presiunea din capătul venos al capilarelor) și de — „vis à tergo" — adică presiunea de 10—12 mmHg din capătul venos al capilarelor. Se mai adaugă contracția pereților venoși și transmiterea pulsațiilor arteriale știind că două vene însoțesc o arteră periferică. Prin aceste forțe se asigură întoarcerea sîngelui la inimă (fig. 104, A, B).

În poziția ortostatică întoarcerea venoasă trebuie să învingă gravitația (întoarcerea venoasă se face în sens antigravitațional). Vena cavă inferioară nu are valvule și venele iliace posedă inconstant cîteva valvule. De aceea, pompele de împingere și aspirație au un mare rol în întoarcerea venoasă.

Etiopatogenie

Deosebim din acest punct de vedere varice esențiale și varice secundare prin obstacol.

1. *Varicele esențiale* se datoresc incompetenței valvulare ostiale de la nivelul crosei safenei interne, safenei externe sau incompetenței valvulelor situate pe traiectul safenei interne, safenei externe sau a valvulelor de la nivelul venelor perforante. Așa se explică de ce în poziție ortostatică insuficiența acestor valve determină o creștere a presiunii venoase care duce la dilatarea venelor superficiale. Incompetența valvulelor din venele perforante provoacă în timpul contracției musculare un reflux al sîngelui în venele profunde spre venele superficiale.

Factorii de risc care contribuie la incompetența valvulelor venoase sînt *factorul antropologic, hidrostatic, graviditatea* și *predispoziția ereditară.*

Scanned with OKEN Scanner

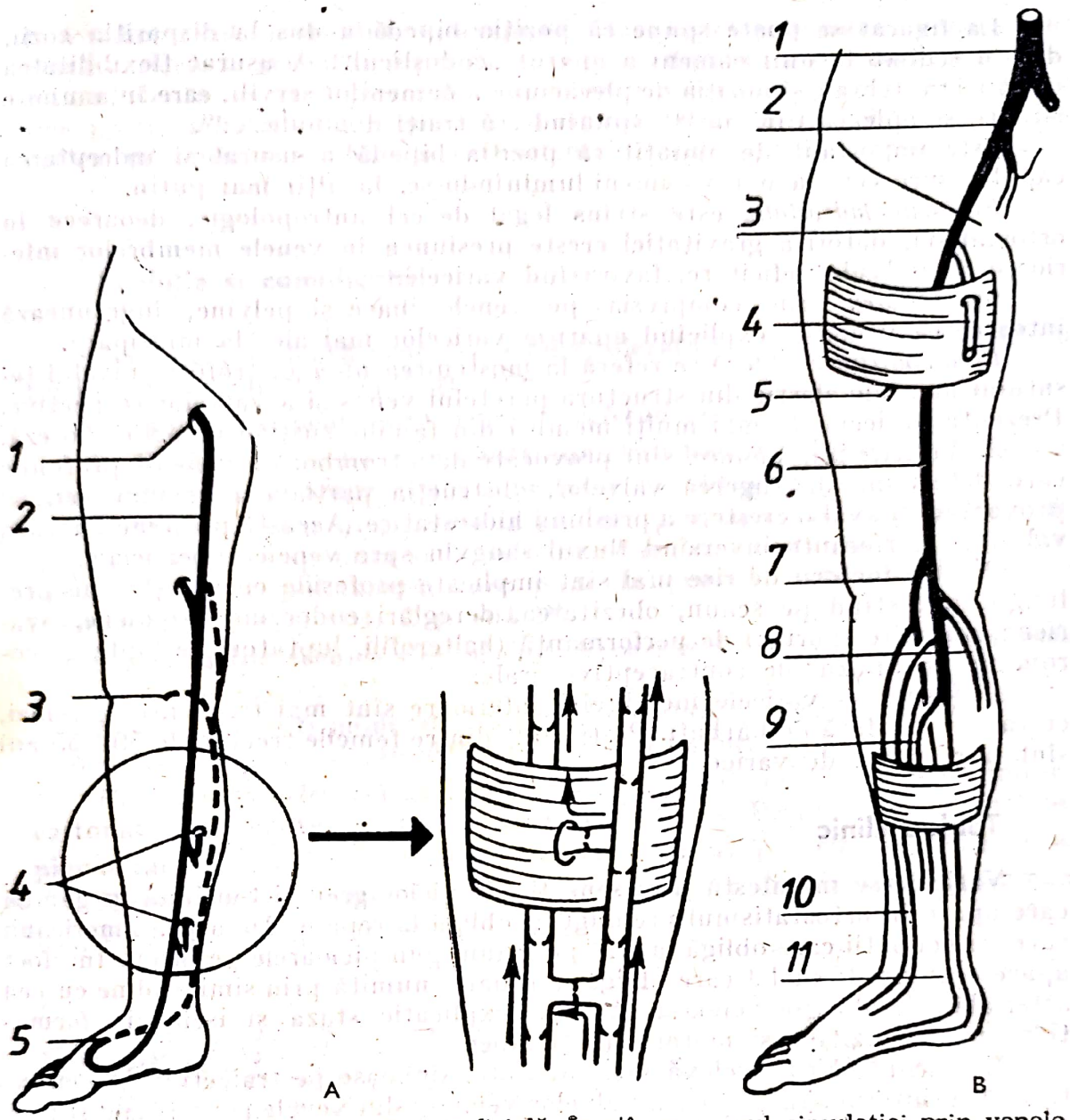

Fig. 104. A — Rețeaua venoasă superficială. În stînga, sensul circulației prin venele perforante de jos în sus și din rețeaua superficială spre rețeaua profundă (după François I.) : *1 — crosa safenei ; 2 — safena internă ; 3 — crosa safenei externe ; 4 — vene perforante ; 5 — vena safenă externă ;* B — rețeaua venoasă profundă : *1 — vena cavă ; 2 — vena iliacă ; 3 — vena femurală ; 4 — vena safena internă ; 5 — vena femurală profundă ; 6 — vena femurală superficială ; 7 — vena poplitee ; 8 — vena safenă externă ; 9 — peroniera ; 10 — vena tibială anterioară ; 11 — vena tibială posterioară* (după François) ;

Factorul hidrostatic-antropologic. Ortostatismul și mersul biped au favorizat apariția unei patologii specifice omului. Întrucît greutatea corpului este susținută de membrele pelvine, prin intermediul coloanei vertebrale și centurii pelvine se explică apariția unor boli venoase; atriculare și viscerale. Amintim în ordinea frecvenței : varicele, hemoroizii, ptozele viscerale și piciorul plat care nu se întîlnesc la animale. Mai amintim herniile de disc, discartrozele și artrozele coxofemurale și gonartrozele. În toate aceste boli este vorba și de o deficiență a colagenului și țesutului conjunctiv și elastic cu substrat genetic. De asemenea poziția bipedă a facilitat apariția menstruației la femeie. Patrupedele au o singură perioadă anuală de estru (gr = oestru).

Scanned with OKEN Scanner

La figurat se poate spune că poziţia bipedă a dus la dispariţia cozii, dar în schimb la unii oameni a apărut „codoşlîcul". A uşurat flexibilitatea coloanei vertebrale şi poziţia de plecăciune a oamenilor servili, care în anumite situaţii se apleacă pînă la 90° spunînd „să trăiţi domnule...".

Este important de amintit că poziţia bipedă a uşurat şi îndreptarea capului spre cer, la mulţi oameni luminîndu-se, la alţii mai puţin.

Factorul hidrostatic este strîns legat de cel antropologic, deoarece în ortostatism, datorită gravitaţiei creşte presiunea în venele membrelor inferioare cu valvule deficitare, favorizînd varicele.

Graviditatea prin compresia pe venele iliace şi pelvine, îngreunează întoarcerea venoasă, explicînd apariţia varicelor mai ales la multipare.

Predispoziţia ereditară se referă la moştenirea unor distrofii la nivelul ţesutului musculo-elastic din structura peretelui venos şi a valvelor respective. Prezenţa varicelor la mai mulţi membri din familie susţine această ipoteză.

2. *Varicele prin obstacol* sînt provocate de o tromboză a venelor profunde care determină distrugerea valvelor, obstrucţia parţială a vasului central provocînd în aval o creştere a presiunii hidrostatice. Această presiune forţează valvulele perforante inversînd fluxul sangvin spre venele superficiale.

Printre factorii de risc mai sînt implicate profesiile cu ortostatism prelungit, sau stînd pe scaun, obezitatea, dereglări endocrine tiroidiene, ovariene, anumite sporturi de performanţă (halterofili, luptători de lupte greco-romane) şi abuzul de contraceptive orale.

Incidenţă — varicele membrelor inferioare sînt mai frecvente la femei, cu raport 3/1 faţă de bărbaţi. Peste 60% dintre femeile trecute de 50—55 ani sînt purtătoare de varice.

Tablou clinic

Varicele se manifestă prin senzaţie de picior greu şi tensiune în gambă care apare în ortostatismul prelungit şi obligă la repaus. De aceea americanii care au ocupaţii care obligă la stat pe scaun, pun picioarele pe birou. În efort apare crampa de molet care obligă la repaus, numită prin similitudine cu cea arterială, claudicaţie venoasă. Are ca explicaţie staza şi ischemia formaţiilor neurosenzitive şi motorii ale gambei.

Examenul obiectiv relevă vene dilatate, sinuoase pe traiectul safenei externe sau interne. Insuficienţa valvelor venoase din venele superficiale şi profunde se poate explora prin mai multe probe:

1. *Palparea crosei safenei interne* la nivelul plicii inghinale. Medicul stă în faţa bolnavului aflat în picioare şi apasă cu mîna la nivelul arătat. Apoi roagă bolnavul să tuşească şi observă cum vena safenă internă sau externă se umple de sus în jos;

2. *Proba garoului (Trendelenburg)* se practică în doi timpi. În primul, bolnavul aşezat în decubit dorsal ridică membrul în sus pînă aproape de verticală. Se masează de către medic membrul cu ambele mîini, pentru a goli sîngele. Se aplică un garou la rădăcina coapsei. În al doilea timp se ridică bolnavul în picioare şi venele rămîn goale. Dacă se ridică garoul după 3—4 minute vena safenă internă sau externă se umple prin reflux de sus în jos;

3. *Proba Sicard.* Bolnavul aflat în decubit dorsal (la orizontală) este rugat să tuşească. Apare brusc o umplere a venei safene care se propagă spre genunchi (nu prea concludent).

4. *Proba Perthes-Delbet.* În varicele prin obstacol se practică proba mersului sub bandă compresivă a gambei sau un garou aplicat sub genunchi. Se invită bolnavul să meargă 10—20 minute. Dacă varicele se reduc ca vo-

Scanned with OKEN Scanner

lum și bolnavul nu are durere, avem de-a face cu o insuficiență a venei safene. Dacă varicele se accentuează și mersul devine dureros, proba pledează pentru o insuficiență a venei profunde și a venelor comunicate. Este vorba de varice posttrombotice. În asemenea situații un examen Doppler venos poate indica prezența sau absența insuficienței circulatorii în venele profunde.

Evoluție și complicații

Evoluția este lentă progresivă bine tolerată toată viața, alteori este însoțită de complicații acute și cronice.

Complicațiile acute sînt *ruptura externă* și *flebotromboza:*

1. *Ruptura* varicelor este posttraumatică sau spontană și se manifestă prin hemoragie de sînge venos amestecat cu cheaguri;

2. *Flebotromboza superficială* se traduce prin apariția unui cordon dur roșietic și dureros spontan și la palpare. *Tromboza profundă* este rară și expune la embolie pulmonară, care pune în pericol viața bolnavului (vezi tromboflebite); (fig. 104, C și 104 D).

Complicațiile cronice sînt *edemul, hipodermita scleroasă, eczema varicoasă,* și *ulcerul varicos.*

Edemul poate fi moderat și intermitent cînd se observă la sfîrșitul zilei și dispare noaptea. Poate deveni cronic și indurat.

Hipodermita scleroasă se traduce prin apariția unui tegument indurat, cartonat care facilitează apariția ulcerului varicos. Pe piele se constată pete pigmentare de culoare brună, violacee datorită hemosiderozei locale.

Eczema varicoasă este provocată și întreținută de diversele tratamente locale și de gratajul făcut de bolnav.

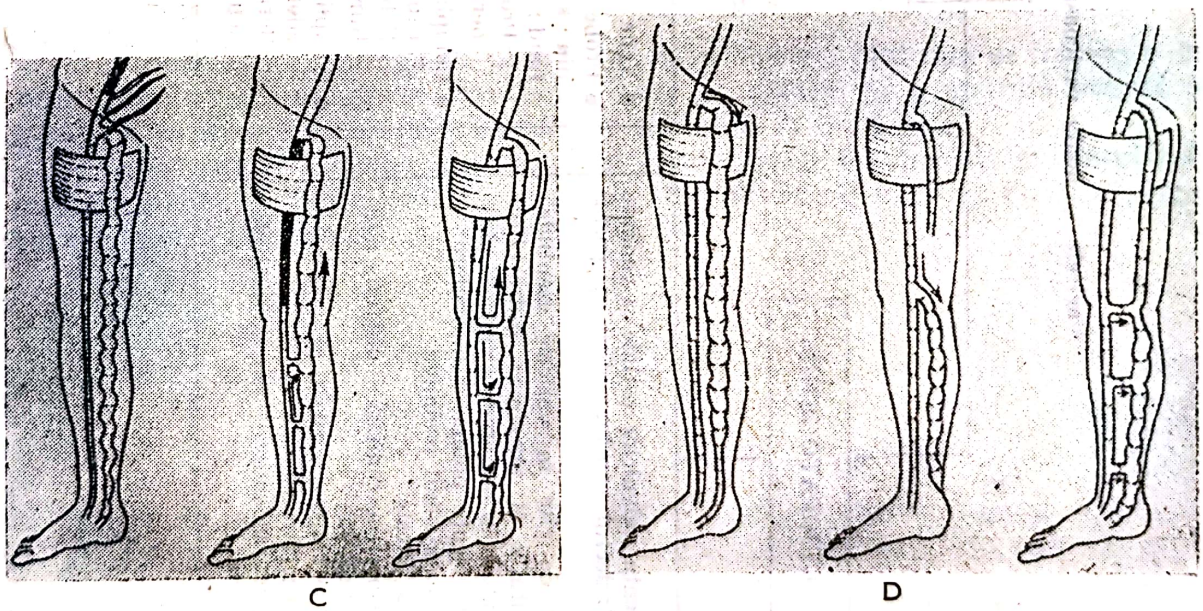

Fig. 104. C — varice prin reflux. De la stînga spre dreapta: *reflux in crosa safenei externe și insuficiența venelor perforante* (după François I.); D — de la stînga la dreapta: *varice prin obstacol (tromb organizat) și prin insuficiența valvelor venoase, secundare trombozei venoase profunde* (după François I.).

Scanned with OKEN Scanner

Varicele — boala varicoasă : etiopatogenie, tablou clinic, tratament

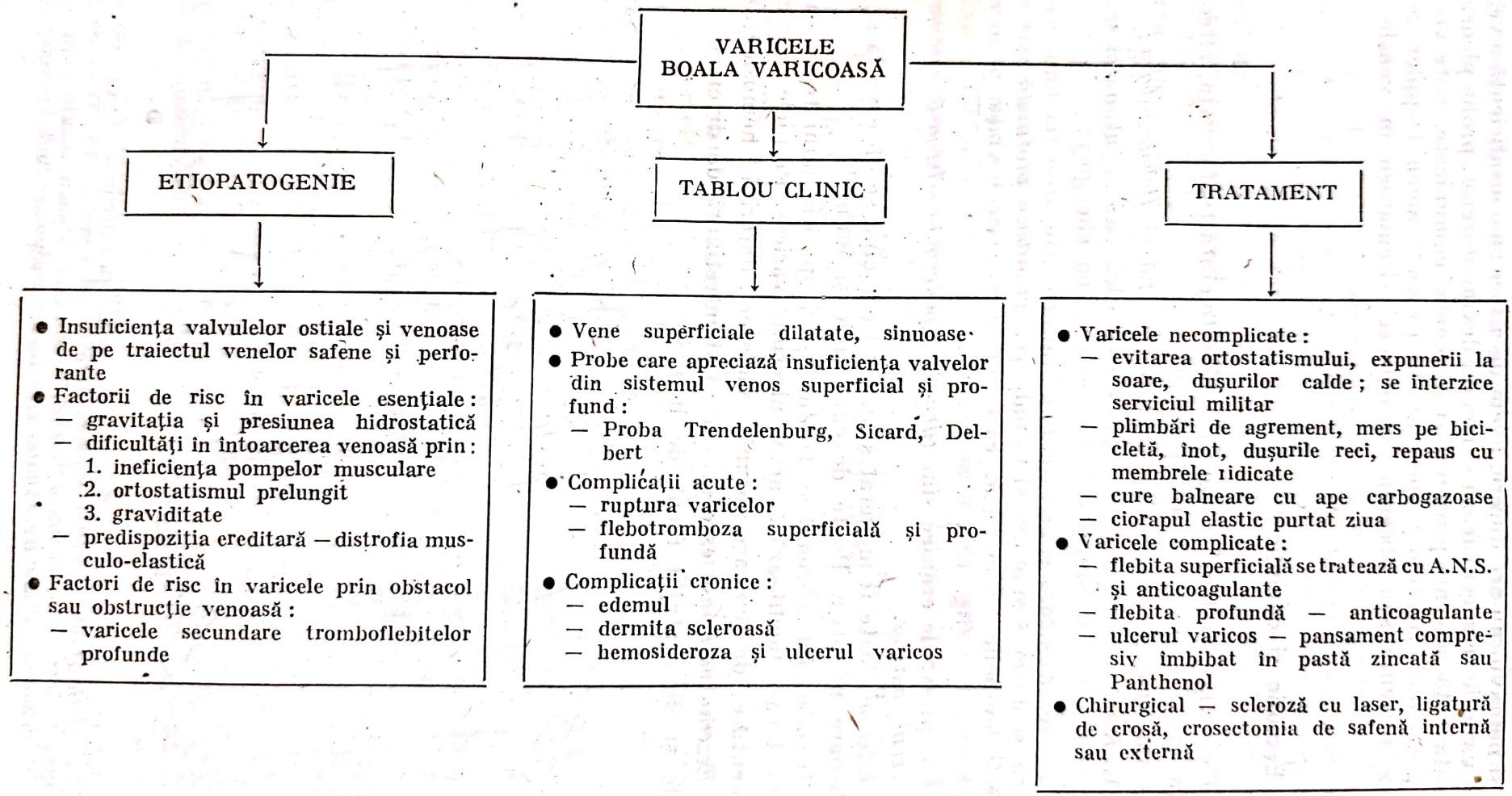

Scanned with OKEN Scanner

În fine, *ulcerul varicos* este o complicație frecventă a varicelor : a varicelor vechi, netratate sau tratate necorespunzător. Se traduce prin prezența unei ulcerații atone, cu margine neregulată de culoare violacee, nedureroasă spontan, dar sensibilă la palpare. Se vindecă greu și recidivează spontan.

Tratament

Tratamentul varicelor este diferit în varicele necomplicate și complicate.

În **varicele necomplicate** se recomandă evitarea expunerii la soare, la căldură, la „tropăit". Se recomandă plimbări, mersul cu bicicleta, înotul, dușurile reci și repausul cu membrele inferioare ridicate.

Curele balneare cu ape carbogazoase în stațiunile Buziaș, Covasna, Tușnad, Vatra Dornei ameliorează circulația și previn complicațiile.

Ciorapul elastic previne distensia venoasă și asigură circulația către venele profunde. Trebuie bine tolerat și purtat numai ziua.

Se contraindică folosirea contraceptivelor.

În varicele voluminoase cu reflux mare, inestetice se recurge la scleroza cu laser sau la metode chirurgicale. Se practică ligatura crosei safenei interne, crosectomie cu smulgerea venei safene sau crosectomia safenei externe cu ligatura perforantelor.

În varicele complicate : *în ruptura externă* se aplică pansament compresiv sau se face ligatura locală și ulterior se recurge la un procedeu chirurgical ; *flebita superficială* se tratează cu A.N.S., ciorap elastic și anticoagulante în formele extinse (vezi tromboflebite).

Ulcerul varicos se tratează cu pomadă zincată aplicată sub pansament compresiv. Se folosește formula :

Rp/ — glicerină — oxid de zinc — gelatină — apă distilată aa 30 g ad 100 g

Se încălzește în pungă de plastic la „bain Marie". Mai nou se folosește cu bune rezultate, unguentul Panthenol care se aplică cu o spatulă sterilă și apoi un pansament compresiv, care se schimbă la 3—4 zile.

Rezultatele terapeutice sînt bune și foarte bune în varicele necomplicate cu reflux scăzut. Beneficiile chirurgicale sînt aduse de scleroza cu laser, ligatura crosei, criochirurgie și crosectomie.

Scanned with OKEN Scanner

ARTERIOPATII OBLITERANTE

Afecțiunile vasculare ale membrelor sînt *funcționale* și *organice*. Dintre cele funcționale amintim: boala și sindromul *Raynaud*, *acrocianoza*, *livedo reticularis*. La acestea se adaugă *eritromelalgia* și *glomusul subunghial*, toate expuse în capitolul „Bolnavul cu dureri în extremități" (Vol. III).

Afecțiunile organice sînt reprezentate de *ateroscleroza obliterantă* și *tromboangeita obliterantă*. Aceste arteriopatii obliterante organice sînt boli cu substrat fiziopatologic comun: obstrucția arterelor de calibru mijlociu care determină o ischemie progresivă. Din acest motiv aceste afecțiuni au evoluție stadială și o simptomatologie comună.

Etiopatogenie

Este diferită și ne explică aspectul *anatomopatologic diferențial*. Astfel, în **ateroscleroza obliterantă** leziunea este reprezentată de *placa de aterom*, boala specifică umană care strîmtorează lumenul vasului. Este o leziune segmentară deoarece interesează anumite porțiuni din artera femurală, poplitee, tibială posterioară sau anterioară și mai rar iliacele primitive cînd realizează sindromul Leriche. Boala apare după 40 de ani, vîrstă la care ateroscleroza umană devine simptomatică și alertantă. Este boala bărbaților, raportul bărbați-femei, fiind de 5/1.

În schimb, **trombangeita obliterantă** este o afecțiune obstructivă provocată de un proces inflamator nespecific localizat segmentar la nivelul arterelor distale digitale de la mîini și picioare. A fost descrisă de Bürger în 1908 și afectează bărbații tineri sub 40 de ani. Provoacă ulcere interminabile și gangrene la nivelul degetelor. Bürger a arătat că procesul inflamator interesează în același timp și venele și nervii sateliți pachetului vasculo-nervos. Acest fapt explică de ce boala este precedată uneori de flebite migratorii și fenomene de neuropatie senzitivo-motorie.

În stadiul inițial, leziunea anatomo-patologică este localizată la intimă și se caracterizează prin *infiltrat limfo-plasmocitar* urmat de *proliferarea intimei* și formarea de microtrombi care se organizează cu timpul într-un proces fibros. La început limitanta internă nu este afectată. Cu timpul, infiltratul limfoplasmocitar apare în medie și adventice. De notat că infiltratul limfoplasmocitar nodular este prezent și în vene și tecile perineuronale.

Ca patogenie, trombongeita obliterantă este o vasculită *autoimună* a arterelor digitale față de produșii toxici ai nicotinei, ori față de antigene necunoscute de natură virală sau rickettsiană.

În D.Z. tip I leziunea arteriolară distală are la bază depunerea de glicoproteine anormale în peretele vascular. În D.Z. tip II placa de aterom proximal reprezintă cauza obstrucției arteriale.

Scanned with OKEN Scanner

ARTERIOPATII OBLITERANTE

Afecțiunile vasculare ale membrelor sînt *funcționale* și *organice*. Dintre cele funcționale amintim: boala și sindromul *Raynaud, acrocianoza, livedo reticularis*. La acestea se adaugă *eritromelalgia și glomusul subunghial*, toate expuse în capitolul „Bolnavul cu dureri în extremități" (Vol. III).

Afecțiunile organice sînt reprezentate de *ateroscleroza obliterantă și trombangeita obliterantă*. Aceste arteriopatii obliterante organice sînt boli cu substrat fiziopatologic comun: obstrucția arterelor de calibru mijlociu care determină o ischemie progresivă. Din acest motiv aceste afecțiuni au evoluție stadială și o simptomatologie comună.

Etiopatogenie

Este diferită și ne explică aspectul *anatomopatologic diferențiat*. Astfel, în **ateroscleroza obliterantă** leziunea este reprezentată de *placa de aterom*, boala specifică umană care strîmtorează lumenul vasului. Este o leziune segmentară deoarece interesează anumite porțiuni din artera femurală, poplitee, tibială posterioară sau anterioară și mai rar iliacele primitive cînd realizează sindromul Leriche. Boala apare după 40 de ani, vîrstă la care ateroscleroza umană devine simptomatică și alertantă. Este boala bărbaților, raportul bărbați-femei, fiind de 5/1.

În schimb, **trombangeita obliterantă** este o afecțiune obstructivă provocată de un proces inflamator nespecific localizat segmentar la nivelul arterelor distale digitale de la mîini și picioare. A fost descrisă de Bürger în 1908 și afectează bărbații tineri sub 40 de ani. Provoacă ulcere interminabile și gangrene la nivelul degetelor. Bürger a arătat că procesul inflamator interesează în același timp și venele și nervii sateliți pachetului vasculo-nervos. Acest fapt explică de ce boala este precedată uneori de flebite migratorii și fenomene de neuropatie senzitivo-motorie.

În stadiul inițial, leziunea anatomo-patologică este localizată la intimă și se caracterizează prin *infiltrat limfo-plasmocitar* urmat de *proliferarea intimei* și formarea de microtrombi care se organizează cu timpul într-un proces fibros. La început limitanta internă nu este afectată. Cu timpul, infiltratul limfoplasmocitar apare în medie și adventice. De notat că infiltratul limfoplasmocitar nodular este prezent și în vene și tecile perineuronale.

Ca patogenie, trombongeita obliterantă este o vasculită *autoimună* a arterelor digitale față de produșii toxici ai nicotinei, ori față de antigene necunoscute de natură virală sau rickettsiană.

În D.Z. tip I leziunea arteriolară distală are la bază depunerea de glicoproteine anormale în peretele vascular. În D.Z. tip II placa de aterom proximal reprezintă cauza obstrucției arteriale.

Scanned with OKEN Scanner

Tablou clinic

În ambele maladii simptomele subiective și obiective sînt comune și condiționate de stadiul evolutiv. Clinic se descriu patru stadii.

În stadiul I care trece adesea neobservat bolnavul prezintă furnicături, arsuri, înțepături în membre ori senzație de mînă rece și picior rece la temperaturi joase. La examenul fizic în ateroscleroză obliterantă arterele tibiale posterioare ori pedioase sînt pulsatile sau slab pulsatile, iar oscilometria este normală.

Trombangeita obliterantă prezintă în acest stadiu semne de neuropatie senzitivo-motorie, crize vasomotorii de tip Raynaud ori flebită migratorie cu noduli palpabili pe traiectul venei inflamate; pulsațiile arterelor tibiale posterioare sînt prezente.

În stadiul II, în ambele boli apare simptomul caracteristic — claudicație intermitentă — sau șchiopătare. Bolnavul prezintă durere vie care cedează la repaus și îl obligă să șchiopăteze sau să se oprească din mers.

În acest stadiu durerea apare după cîteva mii sau sute de pași; numărul de pași la care apare durerea care obligă la repaus, poartă numele de *indice de claudicație.*

În mod obișnuit durerea apare în molet sau în talpă cînd sînt prinse arterele tibiale sau digitale. Rar durerea este simțită în *coapse sau în fese* așa cum se întîmplă în ateroscleroza obliterantă cu placă de aterom situată pe femurală sau ileo-femurală. În *sindromul Leriche* cînd sînt lezate prin plăci de aterom iliacele primitive, apare durerea în coapse și impotență sexuală.

La palparea tibialei *posterioare*, ori *pedioasei* se constată pulsații slabe sau absente. Pulsul la femurale sau poplitee este diminuat sau absent în localizarea înaltă a leziunii ateromatoase.

În stadiul III, bolnavii acuză durere vie în molet și talpă pe care o simt în poziție de *decubit dorsal* și cedează în *poziție declivă.* Ischemia de decubit însoțită de durere a fost descrisă de V a q u e z. În acest stadiu bolnavii se odihnesc stînd pe marginea patului sau în fotoliu cu gambele în poziție declivă. În această poziție forța gravitațională ajută circulația prin colaterale și combate ischemia tisulară și a nervilor senzitivi printr-o perfuzie mai bună calmînd durerea. La examenul fizic constatăm pe lîngă dispariția pulsațiilor arteriale și apariția *tulburărilor trofice* traduse prin: piele subțire, aspră, ca foaia de ceapă și dispariția pilozității. Unghiile sînt friabile și prezintă adesea leziuni de onicomicoză.

În stadiul IV bolnavii au durere permanentă, nu-și mai găsesc o poziție antalgică pentru calmare. Obiectiv apar puncte violacee negre, foarte sensibile la pulpa degetelor. Acestea se pot ulcera și apare astfel *gangrena uscată sau umedă.* Pulsațiile arteriale sînt absente. În acest stadiu din cauza durerilor greu de suportat bolnavii solicită singuri amputația.

Diagnostic

Diagnosticul pozitiv precoce se bazează pe palparea arterelor și cercetarea semnelor de *ischemie, eritroză declivă și a timpului de umplere venoasă,* la orice bărbat care prezintă semne de neuropatie senzitivo-motorie, picior rece și crize vaso-motorii sau flebite migratorii. Aceste semne descrise de *Bürger, Tarfis, Vaquez* și *Sammuel* sînt mult mai importante decît oscilometria atît pentru diagnosticul precoce cît și pentru aprecierea circulației prin colaterale.

Scanned with OKEN Scanner

Ischemia de ridicare sau semnul Bürger constă în ridicarea membrelor inferioare și fixarea lor prin tendoanele achiliene, între police și index. Se constată apariția unei zone mai palide pe fața plantară a degetelor și în treimea superioară a tălpii la membrul afectat. Paliditatea se apreciază prin comparare.

Ischemia de efort sau semnul descris de Sammuel și Tarfis, constă în executarea de către bolnavi în această poziție a unor mișcări de pedalare. Paliditatea se accentuează și se extinde pe o zonă mai mare.

Eritroza declivă descrisă de Tarfis și Vasquez constă în apariția după coborîrea membrelor în poziție declivă a unei cianoze accentuate de partea membrului bolnav.

Timpul de umplere venoasă, normal de 10—12″ se prelungește la 30—40″ sau la peste 1 minut. Se apreciază prin timpul de apariție a turgescenței venelor dorsale ale plantelor și gambelor. Acesta este întîrziat de partea bolnavă, deoarece circulația prin colaterale este mai lungă și astfel întîrzie întoarcerea venoasă.

Cu ajutorul sondei Doppler la nivelul femuralei și tibialei posterioare sau pedioasei se stabilește presiunea sistolică, viteza fluxului în sistolă și diastolă, calibrul vasului obstruat, care sînt modificate (prin comparație cu membrul sănătos).

Oscilometria arată valori patologice dacă în treimea inferioară a gambei se constată sub 2 oscilații iar la coapsă sub 3 oscilații. Importante sînt valorile comparative între cele două membre și cînd diferența este de una sau două oscilații, avem de-a face cu ischemie arterială cronică.

Arteriografia femurală este necesară dacă se decide o intervenție chirurgicală și arată nivelul și lungimea segmentului de vas obstruat și starea colateralelor.

Diagnostic diferențial

Se pretează a fi discutate mai multe afecțiuni.

Claudicația venoasă la un bolnav cu varice este exclusă de examenul fizic al venelor și arterelor.

Nevralgia sciatică de tip L_5 sau S_1 poate fi ușor eliminată prin caracterul și traiectul durerii și mai ales prin prezența pulsațiilor arteriale care au amplitudine normală. Nevralgia sciatică intră în discuția diagnosticului diferențial și la tromboflebita profundă a unui membru.

În *diabetul zaharat* de tip I și II, ischemia arterială cronică este o complicație a macro- și microangiopatiei diabetice.

În poliarterita nodoasă, flebita migratorie, hipertensiunea arterială, paralizia de sciatic popliteu extern și colicile abdominale care mimează un abdomen acut medical sau chirurgical ne ajută la diagnostic. Biopsia musculară și examenul F.O. pun în evidență leziunile caracteristice ale acestei colagenoze.

În trombangeita obliterantă, diagnosticul diferențial se face cu fenomenul Raynaud întîlnit în bolile de *colagen*, *crioglobulinemie* și *hipertensiunea pulmonară primitivă*. *La membrul superior*, ischemia arterială cronică din ateroscleroza obliterantă trebuie diferențiată de sindromul de compresie vasculară prin *sindrom scalenic costoclavicular și canal carpian*.. În aceste boli, semnul Allen care constă în decolorarea (paliditatea) și recolorarea mîinii, decelat prin compresie succesivă a arterei radiale și cubitale, precizează artera lezată. La rotarea membrului superior mîna devine palidă în cazul sindromului scalenic sau costoclavicular.

Scanned with OKEN Scanner

Evoluție, prognostic și complicații

Aceste boli se pot stabiliza prin regim igieno-dietetic, renunțare la fumat, gimnastică medicală, cure balneare și vasodilatatoare. Evoluția este stadială și duce la gangrenă și amputația membrului în stadiul IV.

Tratament

Este profilactic și curativ.

Cel *profilactic* în ateroscleroza obliterantă se referă la regimul igieno-dietetic și tratamentul de fond al aterosclerozei (vezi tratamentul cardiopatiei ischemice). În ambele suferințe arteriale se indică renunțarea la fumat, evitarea frigului, încălțăminte largă și călduroasă și o igienă atentă a unghiilor. În ateroscleroză și la diabetici se recomandă controlul glicemiei, al greutății.

Tratamentul curativ are ca obiective stabilizarea bolii în stadiul I sau II, prin ameliorarea circulației colaterale apelînd la medicația vasodilatatoare și gimnastica medicală.

Mijloacele terapeutice sînt: *medicale, balneofizicale și chirurgicale.*

Ca medicamente avem la dispoziție vasodilatatoare de tip *Tolazolin, Pentifilin, Pentoxifilin, Kalicrein, Vadicrein* și cure externe de ape carbogazoase și/sau mofete.

Conduita terapeutică. În stadiul I și II se recomandă regimul igieno-dietetic, igiena piciorului și a mîinilor. Gimnastica medicală de tip Bürger constă în mersul pe călcîi, mersul de cocoș și mersul voinic. Cura externă cu ape carbogazoase și mofete se face în stațiunile Tușnad, Borsec, Vatra Dornei sau Covasna.

În stadiul I, II și III se apelează la vasodilatatoare. Ca alfa adrenolitice se indică Tolazolin, Pentifilin, Pentoxifilin în fiole și tablete în cure prelungite de 3—4 ani ori pentru tot restul vieții, după scheme bine cunoscute. Sînt de folos și vasodilatatoarele musculotrope de tip Kalicrein, Vadicrein, Padutin fiole, cîte 1 fiolă i.m. la 2 zile tot în cure prelungite.

Tratamentul chirurgical. În stadiul III s-a indicat simpatectomia lombară la care s-a renunțat în ultimul timp. Se indică proteze vasculare cu *dacron* sau grefe cu *venă.* În stadiul IV se indică amputația radicală din 1/3 inferioară a coapsei pe care bolnavul o refuză și preferă amputații repetate de degete, apoi gambă pentru a ajunge în final la coapsă.

Rezultatele tratamentului. Sînt favorabile în stadiul I, II și chiar III. Sînt apreciate pe *criterii clinice, sonografice și oscilometrice.* Sînt nefavorabile în stadiul IV cînd se ajunge la amputație.

Scanned with OKEN Scanner

ATEROSCLEROZA

Definiție

A.T.S. (ateroscleroza) este o suferință vasculară cu evoluție cronică, progresivă, caracterizată anatomic prin prezența segmentară a unor plăci de aterom, iar clinic prin semne de ischemie acută sau cronică, fie coronariană fie cerebrală sau arterială periferică. Patogenic, boala rezultă din depunerea lipoproteinelor cu densitate joasă sau foarte joasă în celulele miointimale și din reacția peretelui vascular față de aceste lipide.

Incidența

Este cea mai frecventă, cea mai comună și mai periculoasă dintre toate bolile vasculare. După datele statistice date de Institutul Național de Sănătate Publică, în S.U.A. peste 5 milioane de americani suferă de cardiopatie ischemică (C.I.). În țările industrializate reprezintă principala cauză de moarte prematură între 35 și 45 ani și a treia cauză de morbiditate și mortalitate înainte de 65 ani. Între 35 și 55 ani este de 5 ori mai des întîlnită la bărbați decît la femei.

Datele epidemiologice furnizate de F a r m i n g h a m relevă existența unei corelații exponențiale între nivelul colesterolului plasmatic și riscul pentru o C.I. Morbiditatea și mortalitatea prin C.I. este mare cînd nivelul colesterolului plasmatic depășește 5,5 m. moli/l.

Studii recente efectuate în S.U.A. Australia și Europa au arătat că nivelul colesterolului, de la care apare riscul aterogenezei se află între 4,65 și 5,2 m. moli/l.

Pe de altă parte studii seriate angiografice și coronarografice, făcute pe lotur ide bolnavi supuse unui tratament intensiv cu medicație hipolipemiantă, dietă, Colestipol și/sau Lovastatin au constatat regresia leziunilor ateromatoase la 15%, a colesterolului la 25%, a LDL la 40%, în timp ce nivelul HDL a crescut la 35% (B l a k e n h o r n și colab.). De notat că aceste studii au avut în vedere rezultatele comparative cu loturi martor, unde nivelele plasmatice ale lipidelor serice nu au fost influențate pozitiv.

În S.U.A. mortalitatea prin C.I. a fost redusă între 1940—1960, atinge un vîrf în 1963 și scade în ultimii ani pentru ambele sexe și vîrstele critice. Cauzele scăderii se datoresc reducerii fumatului, scăderii consumului de grăsimi animale, controlului obezității, progreselor terapeutice în tratarea H.T.A. și C.I.

Anatomie patologică

Principala leziune din A.T.S. este placa de aterom. *Primum movens* în formarea ei este acumularea de lipide saturate și celule macrofage în stratul subintimal al peretelui vascular. Acumularea de lipide apare sub forma unor

Scanned with OKEN Scanner

pete galbene încă din fragedă copilărie. Astfel, la copii decedați la vîrsta de 10 ani, indiferent de sex, rasă și condiții ecologice se constată prezența acestor pete lipidice în peretele aortei. După vîrsta de 25 ani, aceste pete apar și la nivelul altor artere supuse unui regim presional ridicat.

Treptat la nivelul acestor pete galbene sidefii, apar macrofagele care fagocitează globulele de grăsime și cu timpul o proliferare a fibrelor musculare netede și a fibrelor de colagen, formînd astfel plăcile de aterom (P.A.). Din a treia decadă de viață, P.A. sînt prezente în arterele coronare, carotide, în aorta abdominală și după 45 ani interesează și arterele femurale, poplitee și tibiale. În stadiile inițiale ale P.A., intima proeminentă în lumen este albă-sidefie și poate fi observată și cu ochiul liber. La 65 ani ating maximul de dezvoltare și generalizare.

Așa se explică de ce între 35 și 65 ani crește morbiditatea și mortalitatea prin A.T.S. și complicațiile ei. A.T.S. arterelor pulmonare se întîlnește în H.T.A. pulmonară și se caracterizează prin P.A. la care asociază hipertrofia mediei și îngroșarea intimei.

Structura P.A. Leziunea specifică este formată dintr-o zonă centrală și una periferică. În *zona centrală* se află lipide și resturi celulare necrozate, iar în *cea periferică* se constată acumulare de macrofage și o proliferare de fibre musculare netede și fibre de colagen. În compoziția lipidelor din zona centrală intră colesterolul esterificat, fie cu acidul oleic, fie cu acidul linoleic. Peretele arterial la acest nivel este sclerozat, îngroșat, indurat, cartonat.

Arterioloscleroza. Dacă P.A. specifică bolii se localizează segmentar și proximal, pe arterele mari și mijlocii, arterioloscleroza interesează arteriolele terminale, distale. Leziunile histologice se traduc prin degenerescență hialină, urmată de fibroză și îngroșarea intimei. Interesează în special coronarele distale și arterele cerebrale distale. La nivel coronarian realizează tabloul clinic al C.I. nedureroase cu tulburări de ritm și conducere. La nivel cerebral tabloul clinic al insuficienței vasculare cerebrale cu manifestări de A.I.T. (accident ischemic tranzitor), lacunarism cerebral sau parkinsonism aterosclerotic.

Complicațiile P.A. Se poate calcifica, necroza și ulcera sau infecta. Ulcerația P.A. favorizează tromboze locale cu evoluție acută sau cronică. Prin îngroșare și trombozare progresivă determină stenozarea treptată a lumenului vascular. Astfel, în scena clinică apar manifestări ischemice, care în raport de vasul afectat, îmbracă tabloul ischemiei coronariene, cerebrale sau arteriale periferice. Amintim tabloul cunoscut al anginei pectorale, A.I.T., A.V.C. trombotic sau al aterosclerozei obliterante periferice a membrelor inferioare (vezi capitolele respective). *Tromboza coronariană acută* îmbracă tabloul I.M.A.

Dilatarea peretelui aortic generează anevrism al aortei ascendente sau abdominale. *Ruptura* arterelor de calibru mijlociu din teritoriul sylvian duce a A.V.C. hemoragice cu leziuni focale și afazie motorie.

Etiopatogenie

În patogenia acestei boli, predispoziția ereditară (gene mutante) interferează cu o serie de factori de risc cum sînt hiperlipoproteinemiile, fumatul, hipertensiunea, diabetul zaharat tip II și obezitatea.

Hiperlipoproteinemiile (H.P.L.): După Brown și Goldstein, premiați cu premiul Nobel, H.P.L. sînt primare și secundare. La rîndul lor cele primare sînt hiperlipemii familiale simple (H.F.S.) și hiperlipemii familiale combinate (H.F.C.) în care intervin mulți factori de risc.

Scanned with OKEN Scanner

Hiperlipemiile secundare (H.S.) au la bază tulburări metabolice cauzate de insuficiența tiroidiană sau deficiența de insulină, consumul de alcool și abuzul de contraceptive.

Fiziopatologic, H.F.S. se datoresc unei mutații la nivelul unei singure gene care controlează sinteza de lipoprotein-lipază (LPLază), apoproteine transportoare (ApoT) sau deficiențe structurale sau funcționale ale receptorilor L.D.L. În *H.F.C.* există multiple variante genetice la care se asociază o serie de factori de risc (alcool, cafea, tutun, hipertensiune, obezitate, diabet).

Pentru a înțelege aspectele biochimice, patogenice și clinice întîlnite în A.T.S., premiații Nobel au stabilit modul de transport și de utilizare a principalelor clase de lipoproteine.

ApoT. Lipoproteinele (L.P.) sînt particule globulare cu greutate mare, care asigură transportul trigliceridelor și colesterolului în plasmă cu ajutorul ApoT. Particulele L.P. sînt formate dintr-un miez (centru) și un înveliș periferic. Miezul conține în proporții variate trigliceride și esteri de colesterol. Învelișul este alcătuit din fosfolipide polare, colesterol neesterificat și ApoT. Fosfolipidele asigură stabilitatea particulelor lipoproteice. ApoT asigură transportul în plasmă și legarea lipoproteinelor de lipoprotein-lipază sau de receptorii L.D.L. pentru a fi metabolizate. ApoT sînt notate cu literele A, B, C și E și asigură transportul lipidelor exogene și endogene (fig. 105).

Transportul lipidelor exogene. Alimentația normală aduce zilnic cam 100 g trigliceride (T.G.L.) și 1 g colesterol. După absorbția lor, prin pinocitoză la nivelul enterocitelor, aceste grăsimi sînt încorporate în particule mari de lipoproteine numite chilomicroni (CHI). Din peretele intestinal CHI sînt transportați pe cale limfatică în circulația generală spre capilarele din țesutul adipos și muscular. CHI conțin Apo C II care asigură fixarea lor de către

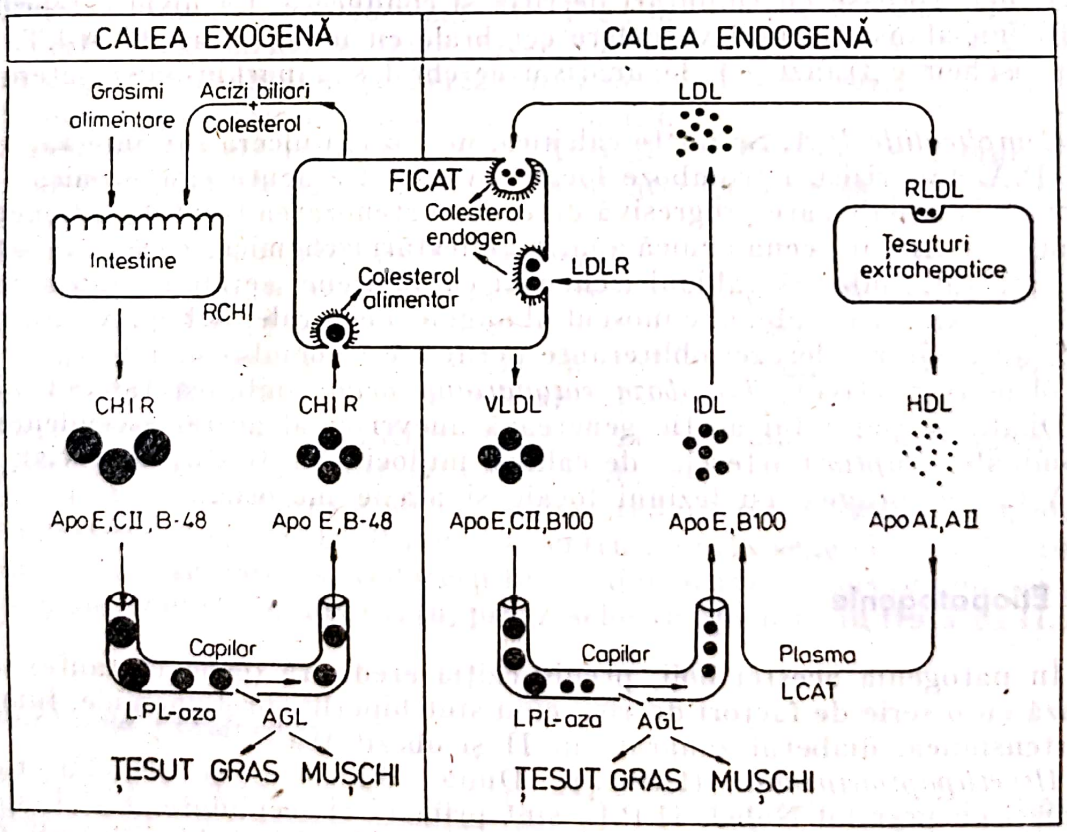

Fig. 105. Metabolismul și circuitul lipidelor în sînge (după Brown-Goldstein, modificat).

Scanned with OKEN Scanner

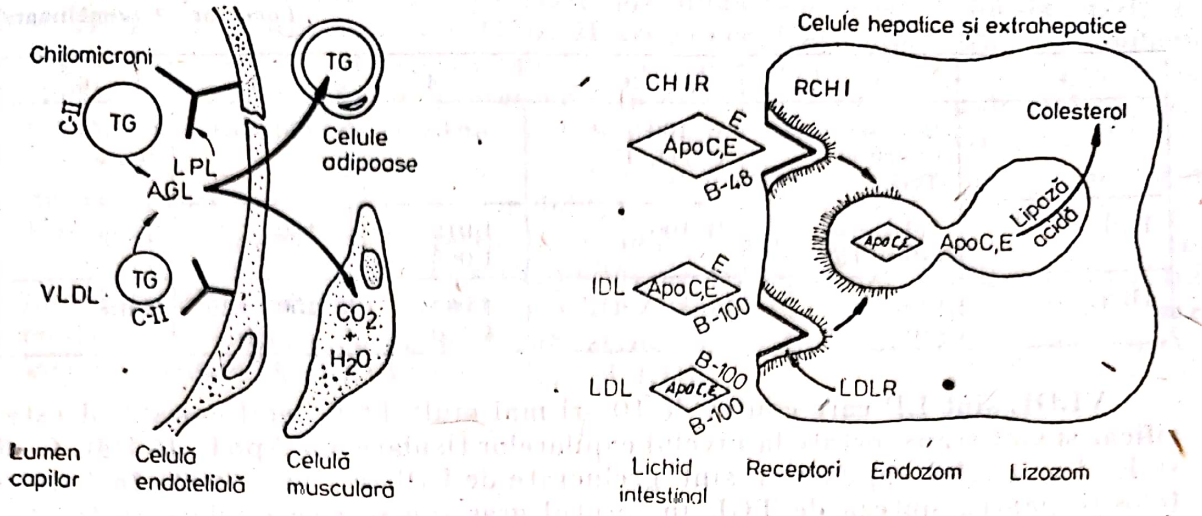

Fig. 106. A — Metabolismul TGL la nivelul capilarelor și țesutului muscular și gras (după Brown și Goldstein); B — Circulația și metabolismul lipoproteinelor (după Brown și Goldstein).

LPLază aflată la suprafața celulelor endoteliale a capilarelor. LPLaza extrage din miezul CHI, acizii grași liberi (AGL) care trec în celulele endoteliale și de aici în adipocite sau în fibrele musculare, unde sînt fie esterificați în TGL, fie oxidați pînă la CO_2 + apă + energie chimică (fig. 106, A, B).

CHI care sînt bogați în TGL ingerate, circulă în sînge 10—12 ore, timp în care se metabolizează, transformîndu-se în CHI remanenți (resturi de CHI) și după atîtea ture circulatorii de peste 10 ore, sărăcesc în TGL, se îmbogățesc în colesterol esterificat și își schimbă ApoT în ApoE și ApoB 48.

Resturile de CHI ajung în ficat unde sînt captați de hepatocite prin intermediul receptorilor de CHIR. Aici o parte din colesterol este transformat în acizi biliari, iar alta este excretată cu bila și supusă ciclului hepatoenterohepatic.

Transportul lipidelor endogene. Ficatul joacă un rol mare în sinteza TGL și metabolizarea IDL (lipoproteine cu densitate intermediară) și LDL (lipoproteine cu densitate joasă). Deci are rol important în patogenia A.T.S.

În ficat are loc o sinteză crescută de TGL cînd alimentația este bogată în hidrați de carbon. Hepatocitele transformă glucidele în acizi grași care prin esterificare cu glicerolul formează TGL pe care le secretă în circulație sub formă de VLDL (lipoproteine cu densitate foarte joasă). În tabelul 9 sînt redate clasele de LP și trăsăturile biochimice.

Tabel nr. 9

Caracterele biochimice ale LP

Tipul de LP	Tipul de grăsime	Apo	Densitate	Diametru	Mobilitate electroforetică
1	2	3	4	5	6
CHI CHIR	TGL alimentar	A I A II B 48 C I, C II, C III, E	<1 006	800—5 000	Resturi
VLDL	TGL endogen	B 48 C I, C II, C III, E	<1 006	300—800	Prebeta

Scanned with OKEN Scanner

Tabel nr. 9 (continuare)

1	2	3	4	6	6
IDL	Colesterol esterificat TGL	E 100 C III, E	<1.019	250—350	Prebeta lente
LDL	Colesterol esterificat	B 100	1 019—1 063	180—280	Beta
HDL	Colesterol esterificat	A I, A II	1 063—1 210	150—120	Alfa

VLDL sînt LP care conțin de 10 ori mai mult TGL decît colesterol esterificat și sînt transportate la nivelul capilarelor tisulare cu ApoT, B 100, C II și E. La nivelul capilarelor sînt prelucrate de LPLaza, hidrolizate în AGL și folosite pentru sinteza de TGL în țesutul gras sau pentru oxidare în țesutul muscular.

IDL, ca LP remanente, generate de acțiunea LPLazei capilarelor suferă două procese. O parte din IDL sînt preluate de hepatocite prin intermediul IDL receptorilor (RIDL), care sînt diferiți structural și funcțional de receptorii CHIR. Restul de IDL care rămîn în plasmă sînt sărăcite în TGL și îmbogățite în colesterol esterificat. În timpul acestei conversii pierd Apo E și rămîn legați numai de Apo B 100 și transformați în LDL. În plasma umană 75% din colesterolul total este conținut în particulele de LDL.

Soarta LDL. Colesterolul conținut de LDL este folosit de hepatocite și de o serie de celule și țesuturi extrahepatice (limfocitele, celulele musculare, renale, din suprarenală și osoase, în general toate celulele organismului).

La nivelul ficatului colesterolul din LDL este preluat cu ajutorul receptorilor LDL (RLDL) și folosit pentru sinteza de acizi biliari sau pentru excreția de colesterol în bilă și supus circuitului hepato-entero-hepatic.

În țesuturile extrahepatice, RLDL localizați pe suprafața celulelor preiau prin endocitoză colesterolul care este prelucrat în lizozomii acestor celule cu ajutorul unei lipaze acide numite colesteril-esteraza-lizozomală (CEL). În aceste celule, colesterolul este folosit fie pentru sinteza lipidelor de membrană care se reînoiesc la 72 ore, fie pentru sinteza hormonilor steroizi (suprarenale, ovar, testicul).

Astfel, pe calea RLDL 80% din colesterol este schimbat și prelucrat zilnic, restul fiind degradat de macrofage.

Colesterolul neesterificat provenit din membranele celulare, din celule macrofage este returnat sub formă de HDL (lipoproteine cu densitate mare) și transportat cu ajutorul Apo A I și Apo A II. Este supus unui proces de esterificare (cuplare) cu acizi grași, reacții catalizate de enzima plasmatică LCAT (lecitin colesterol acyl transferaza). Colesterolul esterificat care se fixează la suprafața particulei de HDL este transferat mai ales pe VLDL și eventual pe LDL.

Astfel se stabilește un ciclu metabolic prin care LDL furnizează colesterol ficatului și celulelor extrahepatice, de unde colesterolul neesterificat pe calea HDL este returnat LDL plasmatic fie direct, fie pe calea VLDL.

Ficatul este un organ cu rol central în metabolismul lipoproteinelor și colesterolului și deci în apariția A.T.S. HDL, ca lipoproteină cu rol protector în A.T.S. prematură, participă la mobilizarea colesterolului din celule și țesuturi și totodată achiziționează colesterolul care rezultă din transferul altor lipoproteine.

Scanned with OKEN Scanner

Cercetări recente arată că HDL are două subfracțiuni notate HDL II și HDL III. Subfracțiunea HDL II are concentrații plasmatice variabile în raport cu sexul și activitatea fizică. Are valori mai ridicate la femei și la sportivi, avînd un efector protector față de C.I. prematură mult mai eficient decît HDL III (vezi schema metabolismului HPL, fig. 105).

Concluzie. A.T.S. este o boală cu predispoziție ereditară în care deficitul de receptori sau scăderea sensibilității acestora pentru captarea VLDL, IDL și LDL joacă rol important. Se adaugă deficiența în sinteza apoproteinelor transportoare care asigură modul de transport al diferitelor fracțiuni lipoproteice în plasmă. Genetic, A.T.S. are la bază mutații în genele care controlează sinteza de apoproteine, structura și funcțiile receptorilor vasculari și tisulari de tip VLDL, IDL și LDL.

ASPECTE CLINICE ALE A.T.S. PREMATURE DISLIPIDEMII FAMILIALE

Conform istoriei naturale, A.T.S. ca boală specifică umană trebuie să aibă manifestări clinice coronariene, cerebrale și periferice după 65 ani. Realitatea zilelor noastre arată că datorită intervenției unor factori de mediu apar unele manifestări precoce, de la 30—35 ani. În acest sens vin și cercetările lui Brown și Goldstein care dovedesc că A.T.S. este o boală cu substrat genetic în care receptorii pentru CHI, IDL și LDL joacă un rol important. A.T.S. devine o boală moleculară, o boală a receptorilor. În cele de mai jos tratăm bolile familiale cu defecte genetice în metabolismul H.L.P.

Din grupa hiperlipemiilor primare cu caracter familial (HPLF) care se datoresc unei singure gene mutante, fac parte mai multe entități clinice din care numai unele predispun la A.T.S. prematură. Le tratăm mai jos.

DEFICIENȚA FAMILIALĂ DE L.P.L.-ază

Este o hiperlipemie familială simplă (H.F.S.) cauzată mai ales de scăderea activității L.P.L.-azei și transmisă autosomal recesiv și tradusă prin creșterea CHI.

Patogenie

Deficiența de L.P.L.-ază justifică tulburarea în metabolismul CHI. Mutația genetică transmisă autosomal recesiv explică deficiențele în structura și activitatea L.P.L.-azei. Numai formele homozigote prezintă manifestări clinice și un nivel crescut al CHI după mese grase care persistă în plasmă mai multe zile. La nivelul pancreasului, CHI trec prin capilare și vin în contact cu lipaza pancreatică. Din hidroliza parțială a TGL și a fosfolipidelor rezultă A.G.L. și lizolecitină, produși toxici, care declanșează prin activarea enzimelor pancreatice un proces de autodigestie caracteristic pancreatitei acute.

Scanned with OKEN Scanner

Tablou clinic

În forma homozigotă boala se manifestă din copilărie prin colici abdominale recurente care pot fi urmate de tabloul unei pancreatite acute.

Pe fese, pe coate, genunchi (zone supuse presiunii) apar xantelasme produse prin depozitarea TGL în histiocitele cutanate. Acumularea TGL în celulele macrofage din sistemul reticulo-endotelial determină hepatosplenomegalia și infiltrația măduvei hematogene.

Pe plan biochimic, nivelul plasmatic al TGL depășește 1,5—2 g $^0/_{00}$, situație în care serul este lactescent. Cu oftalmoscopul, retina și vasele retiniene apar palide, albe-sidefii. În ciuda nivelului ridicat al TGL, nu apar manifestări caracteristice A.T.S. premature.

Diagnostic pozitiv

Diagnosticul se stabilește prin determinarea lipemiei după 12 ore de post. Dacă plasma lipemică se ține la frigider la +4°C, timp de 6—8 ore, apare la suprafață un strat alb-gălbui, cremos. Electroforeza pune în evidență o HPL de tip I, iar electroforeza în gel de poliacrylamidă evidențiază un traseu normal al Apo care transportă VLDL. Administrarea i.v. de heparină nu determină clarifierea plasmei și scăderea lipemiei, așa cum se întîmplă în mod normal.

Tratament

Tratamentul constă în regim dietetic sărac în grăsimi animale (20 g/zi), pentru a menține un nivel lipemic sub 1 000 g $^0/_{00}$. La dietă se asociază mai multe cure anuale cu vitamine liposolubile.

DEFICIENȚA FAMILIALĂ DE Apo C II

Este o H.L.P. autosomal recesivă cauzată de absența Apo C II, care este un cofactor, un activator al LPL-azei. Se înțelege că deficiența de Apo C II, determină un tablou biochimic similar deficienței familiale de LPLază tradusă prin creșterea CHI și VLDL în plasmă. Electroforetic este vorba de HLP de tip 1 și mai rar de tip 5.

Tablou clinic

În formele *homozigote* întîlnite la copii, adolescenți și adulți tineri, boala se manifestă prin atacuri recurente de pancreatită acută. Electroforeza în gel a Apo care transportă VLDL descoperă lipsa Apo C II, cea mai importantă Apo care transportă VLDL alături de Apo E și Apo B 100.

Transfuzia de plasmă normală, care conține cantități normale de Apo C II, duce la scăderea lipemiei și TGL.

Scanned with OKEN Scanner

În formele *heterozigote*, nivelul Apo C II scade la jumătate, din care motiv TGL sînt moderat crescute, iar bolnavii nu fac atacuri recurente de pancreatită. Bolnavii sînt descoperiți întîmplător, dar pot transmite boala în forma homozigotă.

Tratament

Defectul fiind genetic, terapia se reduce la o dietă săracă în grăsimi animale saturate, pentru tot restul vieții. În crizele de pancreatită acută, transfuzia de plasmă normală are efecte benefice.

DEFICITUL FAMILIAL DE Apo E

Determină o HLPF de tip 3, tradusă biochimic prin creșterea IDL și a resturilor de CHI, care conțin TGL și colesterol esterificat.

Patogenie

Boala este produsă de o mutație la nivelul genei care controlează sinteza de Apo E, peptidă care transportă atît resturi de CHI cît și IDL (deci grăsimile remanente) la nivelul ficatului pentru a fi metabolizate. Gena care controlează sinteza în ficat a Apo E, prezintă 3 alele E^2, E^3, E^4 care creează în sînul populației 6 genotipuri E^2/E^2—E^3/E^3—E^4/E^4—E^2/E^3—E^2/E^4 și E^3/E^4.

Aceste alele produc la fenotip deficiența în sinteza și activitatea Apo E care mediază fixarea CHI și IDL de receptorii celulelor hepatice, ușurînd captarea și prelucrarea colesterolului în ficat. Din acest motiv resturile de CHI iș de IDL se acumulează în plasmă, crescînd nivelul colesterolului și T.G.L.

Tablou clinic

Boala se manifestă după 20 ani prin xantoame cutanate și simptome care trădează o A.T.S. prematură. Xantoamele apar ca niște pete galbene-sidefii la nivelul crestelor palmare și digitale iar cele tuberoase se observă la pleoape, coate și genunchi. A.S. prematură în formele homozigote îmbracă aspectele clinice ale C.I. sau A.S. obliterante periferice. Factorii care agravează simptomele clinice sînt obezitatea, diabetul, hipotiroidia și fumatul.

Diagnostic pozitiv

Este sugerat de prezența xantoamelor cutanate, nivelul crescut al TGL și colesterolului. Lipidograma în gel arată o HPL tip 3.

Tratament

Constă în reducerea marcată a grăsimilor animale și folosirea Clofibratului. În caz de hipotiroidie apelăm la 1—2 tablete Novotyral/zi.

Scanned with OKEN Scanner

Este o HLP transmisă autosomal dominant, cu o frecvență de 1/500 cauzată de o mutație în gena care controlează sinteza și activitatea receptorilor LDL (RLDL). Se cunosc forme heterozigote în care nivelul colesterolului plasmatic crește de 2—3 ori față de normal. În cele homozigote valorile colesterolului cresc de 6—8 ori.

Patogenie

Se consideră că există cel puțin 12 alele mutante grupate în trei clase, care induc anomalii în structura și activitatea RLDL. Din primul grup, care este cel mai obișnuit, fac parte alelele numite receptor negative, din cauza căror RLDL sînt absenți sau afuncționali. Din grupa a doua fac parte alelele deficitare care generează în formele homozigote 90% RLDL afuncționali și 10% normali. În grupa a III-a se află alelele cu defecte intrinseci care dau naștere la RLDL normali care pot fixa LDL dar incapabili să transporte lipoproteinele fixate pe RLDL în celula hepatică.

În formele homozigote, RLDL sînt absenți sau aproape total incapabili de a lega și transporta LDL iar în cele *heterozigote* aproape jumătate din RLDL sînt normali.

Tablou clinic

În *formele heterozigote* nivelul sangvin al colesterolului crește și infiltrează pereții vaselor ducînd la apariția prematură a A.T.S. De asemenea, este acumulat în celulele macrofage și histiocitele cutanate, formînd xantoame sau xantelasme cutanate. Xantoamele nodulare sau plate situate pe tendonul lui Achile, coate, genunchi, fața dorsală a mîinii și pleoape, constituie a doua manifestare importantă a bolii.

Simptomele de C.I. prematură apar în a treia sau a patra decadă de viață. Infarctul de miocard apare între 45—55 ani. La vîrsta de 60 ani, 85% din bolnavi fac infarct miocardic.

În formele homozigote, xantoamele interdigitale cutanate și tendinoase apar în primii 6 ani de viață. Între 10 și 18 ani pot sucomba prin infarct de miocard.

Diagnostic pozitiv

Colesterolul crește de 2—3 ori, atingînd valori de 350—400 mg %, în vreme ce TGL are valori normale. Xantoamele tendinoase sînt caracteristice, deoarece nu se întîlnesc în alte forme de HLP. Cam 90% din heterozigoți prezintă la electroforeză tipul 2 a și 10% tipul 2 b unde cresc și TGL.

În laboratoare specializate se face numărarea RLDL pe culturi de fibroblaști cutanați sau pe culturi de limfocite. În familiile homozigote boala poate fi diagnosticată în uter prin numărarea RLDL pe fibroblaști din lichidul amniotic.

Scanned with OKEN Scanner

Diagnosticul diferențial are în vedere hipercolesterolemia poligenică care rezultă din interacțiunea între multiple variante genetice și factori de mediu cum sînt stress-ul, fumatul, obezitatea și diabetul. În rîndul populației normale există un polimorfism în genele care controlează sinteza proteinelor ce guvernează absorbția intestinală a colesterolului, sinteza hepatică de acizi biliari și colesterol, sinteza de Apo transportoare, structura și funcționarea receptorilor de CHI, IDL și LDL.

Diagnostic pozitiv

Hipercolesterolemia poligenică se recunoaște prin creșterea colesterolului seric, HPL de tip 2 a. Se poate distinge de hipercolesterolemia familială și HPL familială combinată prin două elemente:

1. Studii familiale arată că hiperlipemia poligenică se întîlnește numai la 10% din descendenți și rudele de gradul I în contrast cu HPL familială întîlnită la 50% din rudele de gradul întîi;

2. Xantoamele tendinoase sînt absente în hipercolesterolemia poligenică și HPL combinată și prezente la 80% din heterozigoți cu hipercolesterolemie familială.

Tratament

Răspund bine la dieta săracă în grăsimi animale la care se asociază Probucol sau Colestiramină.

HIPERTRIGLICERIDEMIA FAMILIALĂ

Este o boală cu caracter familial caracterizată prin creșterea la valori înalte a TGL (între 200—500 mg %), creșterea VLDL, fiind o HLP de tip 4.

Patogenie

Boala se transmite autosomal dominant, defectul genetic constînd dintr-o mutație care interesează o singură genă, deși natura mutației și mecanismul prin care se ajunge la hiper TGL (hipertrigliceridemie) nu este cunoscut. De altfel, această nesiguranță patogenică este valabilă pentru toate HLP datorate unei singure gene mutante. Se pare că tulburările genetice sînt heterogene, deoarece fenotipul bolnav poate rezulta din diferite gene mutante.

Biochimic se consideră că există un defect în catabolizarea VLDL, deși activitatea LPLazei este normală și nici o anomalie structurală a acestei enzime nu a fost identificată. Hiper TGL se întîlnește și în diabetul zaharat, dar carența de insulină și creșterea TGL se datoresc unor mecanisme genetice diferite.

Scanned with OKEN Scanner

Tablou clinic

Boala se manifestă în perioada adolescenței sau a adultului tînăr. Xantoamele nu sînt caracteristice Hiper TGL tip 4, ele apar numai cînd avem de-a face cu o HPL tip 5 unde alături de CHI cresc și TGL.

În Hiper TGL manifestările de C.I. apar cînd sînt prezenți și alți factori de risc precum hipertensiunea, diabetul și obezitatea. Pancreatita acută se poate întîlni în timpul HPL 5.

Diagnostic pozitiv

Biochimic se constată o creștere a TGL între 200—500 mg %. Lipidograma relevă o creștere a fracțiunilor prebeta, deci o HLP tip 4 și mai rar ne confruntăm cu tipul 5.

Tratament

Se recomandă dietă săracă în grăsimi animale reducerea caloriilor pentru slăbire în caz de obezitate, renunțarea la alcool și contraceptive. Dieta cu aport de ulei de pește duce la scăderea marcată a TGL.

HIPERLIPEMIA FAMILIALĂ COMBINATĂ

Prin definiție, 5% din populația generală are un nivel crescut de colesterol și/sau TGL și aparține HPL tip 2 a sau HPL tip 2 b.

Patogenie

Este cea mai obișnuită boală cu caracter familial transmisă autosomal dominant, implicînd o singură genă mutantă. Anchetele familiale arată că 50% din descendenții de gradul unu au hiperlipemie. Totuși, nivelul lipemiei prezintă variații individuale în sînul aceleiași familii. Astfel, o treime au HPL tip 2 a, altă treime HPL tip 2 b și ultima HPL tip 4.

Datorită heterogenității genetice, mecanismele biochimice sînt puțin cunoscute. Se presupune că există tulburări în conversia VLDL în LDL, în eficiența RLDL. Alții presupun o producție sporită de VLDL de către ficat sau o perturbare în catabolismul LDL.

Hiperlipemia familială combinată este agravată de diabet, alcoolism și hipotiroidie.

Diagnosticul

Este stabilit prin dozarea colesterolului, trigliceridelor și stabilirea tipului de HLP prin electroforeză în gel (tab. nr. 10).

Scanned with OKEN Scanner

Tabel nr. 10

Boala familială	Defect biochimic	Nivel plasmatic	Tipul HPL	Semne clinice		
				Xantoame	Pancreatite	C.I. prematură
Deficiențe de HLPază	LPLază	CHI	1	+	+	−
Deficiențe de Apo C II	Apo C II	CHI VLDL	1 sau 5	−	+	−
HPL tip 3	Apo E	CHI IDL	3	+	−	+
Hipercolesterolemie	RLDL	LDL	2 a sau rar 2 b	+ tendoane	−	+
Hiper TGL	Necunoscute	VLDL rar CHI	4 rar 5	+	+	+
HPL combinate	Necunoscute	LDL și VLDL	2 a 2 b 4	−	−	+

Tratament

Constă în dieta cu restricție de grăsimi animale la 20 g/zi, renunțare la alcool, tutun și contraceptive. Dacă sînt crescute trigliceridele se apelează la Gemfibrozil și acid nicotinic. În cazul HLP tip 2 a se preferă Probucol, Lovastatin sau Simvastatin.

În concluziile Simpozionului Internațional de la Munster — (Germania, 1987), s-au stabilit sursele de grăsimi alimentare cît și cele trei grupe de medicamente hipolipemiante.

Dieta. Sursele cele mai importante de grăsimi saturate sînt : untul, laptele gras, brînza grasă, carnea grasă de porc, rață, gîscă, slănină, cîrnați, salamul. Acestea se folosesc în cantități mici în mod cumpătat și o dată pe săptămînă.

Creierul pane, rinichii prăjiți, ficatul prăjit, fript (bogate în colesterol) sînt permise de 2 ori/lună, iar ouăle cîte 2 pe săptămînă. Prin această alimentație se reduce aportul de colesterol de la 300 mg/zi la 100—150 mg/zi.

Se reduc sarea și alimentele conservate mai ales dacă este vorba de un hipertensiv, obez sau diabetic la 0,5—1 g/zi.

Se preferă alimentele bogate în proteine și sărace în acizi grași — lapte degresat, brînză dulce, pește, carne de vită, de pasăre. S-a remarcat că eschimoșii care consumă pește, ulei de pește (conține acizi grași omega 3) și foarte puțină sare sînt mai puțin afectați de H.T.A. și C.I. De aici și deviza „sea food is heart food". Sînt indicate fructele, legumele și zarzavaturile verzi și colorate, orezul, fasolea crudă bogată în hidrați de carbon și fibre de celuloză, *ad libidum.*

Sînt preferate uleiurile cu acizi grași nesaturați cum sînt : uleiul de floarea soarelui, de soia, de măsline.

Medicația în raport cu mecanismul de acțiune se folosesc trei grupe de medicamente hipolipemiante :

1. *Chelatoare de acizi biliari* sînt rășinile schimbătoare de ioni : Colestermina și Colestipolul. Leagă acizii biliari în intestin și scad absorbția, reducînd

Scanned with OKEN Scanner

aportul prin circuitul hepato-entero-hepatic. Se măreşte astfel la nivelul ficatului producţia de acizi biliari pe seama colesterolului exogen şi endogen.

2. *Grupa fibraţilor* (derivaţi ai acidului fibric) cum este Clofibratul şi Gemfibrozilul stimulează activitatea LPLazei stimulînd catabolismul TGL şi formarea de acizi graşi din colesterol.

3. *Inhibitori de HMG CoA* reductază enzimă care stimulează producţia de colesterol endogen. Dintre inhibitori efecte benefice au Lovastatinul, Simvastatinul.

4. Medicamente care reduc sinteza colesterolului din LDL sînt acidul nicotinic şi Probucolul.

HIPERLIPOPROTEINEMII SECUNDARE

Apar într-o serie de boli, dar cele mai frecvente forme întîlnite în practica medicală sînt HLP S (hiperlipoproteinemii secundare) din diabetul zaharat, etilismul cronic, hipotiroidia şi abuzul de contraceptive.

Diabetul zaharat

În D.Z. se descriu trei tipuri de HLP S, determinate fie de carenţe, fie de rezistenţa la insulină. Deci sînt întîlnite în D.Z. tip I cît şi în D.Z. tip II.

— *Primul tip* : cu nivele mult crescute de TGL şi lipidogramă de tip 4 şi mai rar de tip I, întîlnit la bolnavii cu deficit parţial de insulină. Bolnavii prezintă xantoame cutanate, eruptive, lipemie retiniană şi uneori hepatosplenomegalie. Mai prezintă de asemenea cetoze intermitente şi foarte rar acido-cetoză severă.

Răspund la dietă cu reducerea importantă a grăsimilor saturate şi doze adecvate de insulină.

— *Al doilea tip* de hiper TG se întîlneşte la diabeticii cu acidocetoză. Lipidograma este de tip 2 a cu VLDL şi TGL cu valori ridicate şi CHI în limite normale. Cînd este prezentă lipemia retiniană cresc atît VLDL cît şi CHI, deci HPL tip 5.

— *Al treilea tip* de HPL S cu TGL şi VLDL de tip 4 moderat crescute, apare la pacienţii trataţi corect cu regim şi insulină. Uneori aceşti bolnavi prezintă şi o componentă familială de hiper TGL.

Concluzie. În deficienţa de insulină, nivelul crescut de VLDL şi TGL se explică prin două mecanisme. În lipsa insulinei are loc o mobilizare mare de AGL care ajunşi în ficat determină o secreţie crescută de VLDL. Pe de altă parte în lipsa insulinei scade activitatea LPL-azei care poate explica tulburările în metabolizarea CHI şi VLDL.

ALTE CAUZE DE ATEROSCLEROZĂ

Etilismul cronic. Produce o moderată creştere a TGL şi VLDL tip 4 iar etilicii inveteraţi pot prezenta o HPL de tip 5.

Alcoolul creşte nivelul plasmatic al TGL deoarece inhibă oxidarea AGL în muşchi şi ficat şi favorizează sinteza de AGL de către ficat, unde excesul de AGL este esterificat în TGL. Creşte astfel secreţia de VLDL produşi de

Scanned with OKEN Scanner

ficat. Se adaugă un deficit în metabolizarea VLDL din plasmă. Crescînd mult nivelul VLDL, LPLaza nu mai poate hidroliza CHI și astfel cresc și CHI.

În formele severe, bolnavii prezintă xantoame cutanate, lipemie retiniană și uneori fac pancreatită acută.

În hipotiroidie deoarece scade catabolismul VLDL și LDL; apare o HLP de tip 2 a sau mai rar de tip 3. La adult simptomele clinice ale hipertiroidiei sînt necaracteristice și se instalează lent, insidios. Bolnavii devin apatici, adinamici, somnolenți, cresc în greutate și nu tolerează frigul. Prezintă lentoare intelectuală, au facies gălbui, buhăit, pleoape tumefiate. Femeile prezintă menoragie și pierderea libidoului. Bolnavii fac foarte rar C.I.

În abuzul de contraceptive care conțin estrogeni crește sinteza hepatică de VLDL și nivelul plasmatic al TGL. De notat că femeile cu hiperlipemii familiale fac mult mai frecvent o HPL tip 4. Dacă fac HPL de tip 5, creșterea CHI poate determina o pancreatită severă. La femeile cu nivel crescut de VLDL, contraceptivele facilitează și apariția tromboflebitelor. De aceea, la femeile cu TGL crescut, contraceptivele sînt contraindicate, pentru a preveni H.T.A. și tendința la tromboze venoase.

ASPECTE CLINICE ÎN ATEROSCLEROZĂ ȘI ARTERIOSCLEROZĂ

Ateroscleroza (A.T.S.) Manifestările clinice în aceste două boli vasculare sînt diferite și condiționate de leziunile anatomopatologice. Ateroscleroza așa cum s-a mai arătat, *are ca leziune esențială placa de aterom* care interesează *arterele de calibru mijlociu supuse unui regim presional ridicat.* Placa de aterom interesează segmentele proximale ale coronarelor, aorta toracică și abdominală, arterele carotide, cerebrale anterioare, mijlocii și posterioare, arterele mezenterice, arterele renale, arterele periferice (femurale, poplitee și tibiale) și arterele pulmonare.

Arterioscleroza (A.R.S.) interesează *arterele și arteriole de calibru mic, deci ramificațiile distale ale arterelor de calibru mijlociu.* A.R.S. se caracterizează printr-un *proces de hialinoză a mediei și intimei,* care duce la sclerozarea și strîmtorarea pereților arteriolari. Procesul interesează mai ales teritoriul *coronarian și cerebral.*

A.T.S. coronariană

Îmbracă aspectul clinic al anginei de efort și repaus, anginei instabile și al infarctului de miocard. Sînt cardiologi apuseni care au introdus noțiunea de angină de *novo* — fiind vorba de surprinderea unui prim atac de angină. Considerăm că termenul creează confuzie, mai ales că o parte din acești bolnavi au dureri precordiale sub formă de înțepături necaracteristice și fără modificări ecg chiar la proba de efort.

A.R.S. coronariană se întîlnește de regulă după 65 ani și realizează aspectul clinic al cardiopatiei ischemice cronice nedureroase. Bolnavii prezintă tulburări de ritm și conducere, insuficiență cardiacă stîngă sau globală sau stop cardiac (vezi capitolele respective privind cardiopatia ischemică dureroasă și nedureroasă).

A.T.S. aortică. *Anatomopatologic* : Plăcile aterosclerotice la nivelul aortei ascendente și abdominale reprezintă cea mai frecventă localizare a procesului A.T.S. Plăcile de aterom sînt localizate sau difuze. *Cele localizate* sînt situate

Scanned with OKEN Scanner

mai ales în jurul orificiilor coronariene și mezenterice. *Cele difuze* interesează aorta ascendentă, cîrja aortică și aorta abdominală. Dacă sînt calcificate se pot observa pe radiografiile de aortă toracică și abdominală. Cînd sînt difuze aorta abdominală este pavată cu calciu și prezintă dilatații zonale sau segmentare.

Plăcile aterosclerotice scad impedanța aortei (proprietățile vîsco-elastice) duc la rigiditatea și dilatarea aortei.

Consecințele și complicațiile ATS aortice sînt insuficiența aortică, dilatația aortei ascendente, anevrismul aortic și ruptura aortei. Aspectele clinice sînt discutate mai jos.

Insuficiența aortică ateromatoasă (I.A.A.)

Se datorește sclerozării și retracției valvelor sigmoide, dilatării și calcifierii inelului valvular.

Clinic, I.A.A. se manifestă prin prezența unui suflu diastolic în focarul aortic, însoțit uneori de un suflu sistolic funcțional generat de curgerea turbulentă a sîngelui prin aorta ascendentă dilatată. La examenul ecografic cu sondă Doppler se poate constata calcifierea inelului valvular și incompetența valvulelor. Radiografia de față și profil arată calcifierea butonului aortic și/sau calcifierile inelului valvular sau chiar a valvulelor. În O.A.S. calcifierile inelului de inserție și a valvelor sigmoide sînt situate în partea anterioară a siluetei cardiace și sub aorta ascendentă. Calcifierile mitrale (inel și valve) sînt situate în treimea posterioară a umbrei cardiace. Diagnosticul diferențial are în vedere sindromul Marfan și I.A.A. luetică.

Dilatarea aortei ascendente

Se traduce prin apariția unui suflu sistolic funcțional situat în focarul aortic și propagat în eșarfă spre apex. Este suflul sistolic mitroaortic generat de curgerea turbulentă a sîngelui prin aortă. Prezența lui în zona apexiană poate pleda și pentru o dilatație a inelului mitral. La examenul radiologic pereții aortei apar mai opaci, cu un diametru de peste 3,5 cm și eventual calcifierea butonului aortic.

Anevrismele aortice sînt dilatări segmentare cu aspect fuziform sau sacciform. Dilatarea fuziformă este o ectazie care interesează întreaga circumferință a unui segment din aortă. Dilatația sacciformă interesează numai o porțiune din pereții aortici. Anevrismul disecant apare ca o complicație a A.T.S. aortice.

Simptomele clinice depind de localizarea, mărirea și fenomenele de compresie pe care le dau. Astfel, *anevrismele aortei ascendente* pot eroda sternul dînd naștere la bombare pulsatilă în regiunea sternală superioară, la nivelul căreia se poate auzi un suflu sistolic.

Anevrismul crosei aortice produce fenomene de compresie și iritație pe structurile din mediastinul antero-superior : pe esofag, trahee, bronhiile principale, nervul recurent și frenic (vezi sindrom de compresie mediastinală). Determină și asimetrie de puls în arterele radiale ale membrelor superioare.

Anevrismul aortei toracice descendente dă semne de compresie pe esofag, lanțul vegetativ, nevralgie intercostală prin compresia și erodarea coloanei toracale.

Anevrismul aortei abdominale realizează aspectul unei tumori pulsatile paraombilicale stîngi, însoțit de colici abdominale, localizate periombilical și iradiate în lombe. Îmbracă aspectul angorului abdominal.

Scanned with OKEN Scanner

Ruptura aortei toracice sau abdominale

Este foarte rară și are loc mai ales la nivelul unei zone dilatate sau anevrismale. Duce la moarte rapidă prin colaps ireversibil. Prin ruptură de anevrism al aortei abdominale a decedat Charles de Gaulle, președintele Franței.

Ulcerația și infectarea unei plăci de aterom de la nivelul aortei ascendente îmbracă aspectul endocarditei lente.

A.T.S. cerebrală. Datele statistice arată că spre deosebire de A.T.S. coronariană care are o incidență de 90%. A.T.S. cerebrală se întîlnește cam la 60% din populația trecută de 55 ani.

Procesul de A.T.S. interesează arterele cerebrale anterioare, mijlocii și posterioare la nivelul cărora se găsesc plăci de aterom.

De subliniat că, *în stadiul II al H.T.A. esențiale,* plăcile de aterom întîlnite în teritoriul coronarian sau cerebral nu se datoresc hipertensiunii arteriale care facilitează apariția lor, cît mai ales aterosclerozei asociate. H.T.A. esențială în stadiul III facilitează și procesul de A.R.S. În evoluție, prin strîmtorarea, trombozarea și ruptura pereților arteriolari au loc procese ischemice, trombotice și hemoragice.

În formele acute, manifestările clinice îmbracă tabloul A.I.T. (accident ischemic tranzitor), hemoragiei cerebrale și trombozei cerebrale. Ultimele două mai sînt etichetate ca A.V.C. (accidente vasculare cerebrale majore).

A.I.T. este un accident vascular ischemic minor și tranzitor dar care poate prevesti un accident major. Clinic, bolnavii prezintă cefalee însoțită de amauroză trecătoare, monoparezâ trecătoare și amnezie trecătoare. Accesele durează între cîteva minute, și se admite azi, pînă la o jumătate de oră. Bolnavul își poate reveni spontan sau după repaus și tratament vasodilatator cerebral.

A.C.V. hemoragic debutează brusc cu instalarea rapidă a comei (pierderea cunoștinței, sensibilității și motilității) și prezența leziunilor focale, hemiplegie. Respirația poate fi disritmică de tip Cheyne-Stokes, Kússmaul sau Biot. Evoluția poate fi dramatică în raport cu extinderea hemoragiei.

Dacă bolnavul își revine poate să rămînă cu afazie motorie și hemiplegie.

A.V.C. trombotic în opoziție cu hemoragia are un debut lent, dar cu evoluție progresivă și apariția leziunilor focale de tip monoplegie, hemiplegie și afazie motorie. Nu este exclusă posibilitatea unui debut brutal cu instalarea comei și a fenomenelor de focar. De aceea, neurologii se abțin atît la tratamentul anticoagulant cît și hemostatic, recomandînd repaus și echilibrare hidroelectrolitică.

În formele cronice predomină *leziunile de A.R.S.,* bolnavii prezintă ischemie cerebrală (insuficiență vasculară cerebrală) localizată sau difuză. Clinic, îmbracă mai multe forme : parkinsonism aterosclerotic, sindrom pseudobulbar, lacunarisme cu semne de demență angiosclerotică.

A.T.S. mezenterică și renală a fost descrisă la capitolul de patologie digestivă și la cel care tratează H.T.A. secundară.

A.T.S. arterelor pulmonare este lipsită de semnificație clinică, plăcile de aterom situate pe una din arterele pulmonare se descoperă la necropsie. Apare în cursul evoluției H.T.A. pulmonare idiopatice sau secundare. Hemodinamic poate să contribuie la creșterea post sarcinei ventriculului drept.

Tratamentul. A.T.S. și A.R.S. nu au la ora actuală un tratament etiologic, deși cu mijloacele actuale se descriu atît regresiuni ale plăcilor de aterom cît și stabilizarea procesului. Mijloacele și conduita sînt descrise la capitolul A.T.S. prematură întîlnită în dislipidemiile familiale. Se adaugă la această medicație și tratamentul bolii ischemice respective.

Scanned with OKEN Scanner

DISECȚIA AORTICĂ

Definiție

Disecția aortică (D.A.) este expresia anatomoclinică a unui clivaj longitudinal, care are loc în media aortică provocat de un hematom disecant. Degenerescența tunicii medii este cauza primară a D.A.

Anatomie patologică

Clivajul longitudinal al tunicii medii a peretelui aortic este reprezentat de un hematom disecant care ia naștere în urma unei rupturi a intimei. Această breșă, numită *poartă de intrare*, face legătura între lumenul aortei și planul de clivaj numit *fals canal*. Cîteodată există și orificii secundare sau *porți de ieșire* situate în aval de poarta de intrare. Procesul de degenerescență al tunicii medii favorizează disecția în amonte sau în aval.

Etiopatogenie

Poarta de intrare reprezintă orificiul prin care sîngele din aortă pătrunde în tunica medie dînd naștere unui hematom disecant. Undele pulsatile favorizează progresia helicoidală a hematomului fie înspre baza inimii, fie înspre trunchiul brahiocefalic și aorta descendentă. Progresiunea spre baza inimii este mai periculoasă deoarece favorizează ruptura intrapericardică, disecția orificiului valvular sau disecția unei artere coronare, ducînd la moarte în cîteva clipe.

Factorii de risc care favorizează degenerescența tunicii medii, fragilitatea intimei și păturii elastice sînt hipertensiunea arterială, sindromul Marfan și maladia Ehlers-Danlos.

Clasificare

După De Bakey, în funcție de poarta de intrare se cunosc trei tipuri de D.A.:

— *Tipul 1*: cînd orificiul de intrare este situat pe aorta ascendentă la originea valvelor aortice și se poate întinde pînă la baza trunchiului brahiocefalic. Disecția are loc în două direcții atît spre valvele aortice cît și spre aorta toracală și abdominală;

Scanned with OKEN Scanner

— *Tipul 2*: are orificiul de intrare situat pe aorta ascendentă, dar procesul de disecție se oprește la trunchiul brahiocefalic și nu se extinde în aval;

— *Tipul 3*: în care orificiul este situat în apropiere de subclavia stîngă și disecția se extinde spre aorta descendentă și mai rar spre aorta ascendentă (vezi fig. 107).

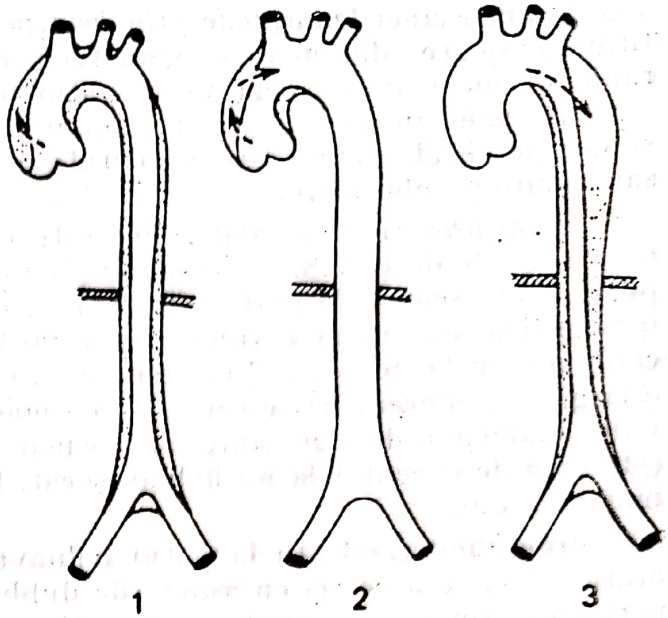

Fig. 107. Tipurile de disecție aortică (după De Bakey).

Incidență

Studii epidemiologice arată că 3% din morțile survenite subit sînt cauzate de D.A. În serviciile de cardiologie 1% din decese se datoresc D.A., iar în serviciile de medicină internă 1 deces din 300 este dat de D.A. Survine cu predilecție între 30 și 65 de ani, raportul B/F fiind de 4/1. Înainte de 30 ani este întîlnită numai în cadrul sindromului Marfan.

Diagnostic

Diagnosticul în timp util este stabilit rareori. Se cunosc forme acute cu alură gravă și forme cronice unde ecografia poate preciza la timp un diagnostic. Există deosebiri între D.A. tip 1 și 2 și D.A. de tip 3.

Semnele care sugerează *o D.A. tip 1, 2* sînt durerea toracică brutală însoțită de stare de șoc, apărută la un hipertensiv sau tînăr cu boala Marfan.

Semnul esențial este *durerea precordială brutală, sfîșietoare, insuportabilă și rezistentă la orice antialgic și la trinitrină.* Este localizată retrosternal, iradiază spre umeri, în spate și în jos spre abdomen, lombe și regiunea iliacă. Caracterul migrator, descendent este evocator.

Rareori durerea evocă un infarct de miocard sau o embolie pulmonară dar cu ecg normală.

Starea de șoc cu teamă, paloare, transpirații reci și *hipotensiune însoțește durerea* în D.A. tip 1. Se mai pot asocia ca semne înșelătoare crize de dispnee, dureri epigastrice cu hematemeză, melenă și oligoanurie și în unele cazuri durerea poate fi urmată de pierderea cunoștinței.

Examenul obiectiv descoperă o serie de semne cardiovasculare evocatoare de D.A.

Printre acestea apariția unui *suflu diastolic de insuficiență aortică*, la un bolnav cu durere toracică terifiantă evocă imediat diagnosticul de D.A. De asemenea, *asimetria de puls carotidian, radial* sau *diminuarea ori abolirea pulsului femural* sînt demne de luat în considerare.

Scanned with OKEN Scanner

Semnele unei *tamponade prin hemopericard* sînt bănuite de mărirea matității cardiace, diminuarea zgomotelor cardiace, hipotensiune și dovedite rapid de un examen ecografic la patul bolnavului.

La examenul abdomenului se observă balonare, sensibilitate în epigastru și paraombilical, semne care pot deruta diagnosticul către o pancreatită acută sau sindrom subocluziv.

Examenele complementare. Ecg este cel mai adesea normală sau poate releva semne de H.V.S. cu subdenivelări de ST și T difazic sau negativ. Mai poate arăta semne de pericardită acută, dar ne pot înșela deoarece colecția pericardică s-a instalat subit, fiind vorba de un hemopericard. *Ecografia* confirmă un hemopericard ca semn al tamponadei acute. *Clișeul toracic* arată o lărgire a umbrei aortice care este de mare valoare dacă avem certitudinea unui examen radiologic anterior normal. De notat că examenul radiologic este greu de executat la un bolnav șocat. Lărgirea umbrei cardiace evocă hemopericardul.

Ecografia practicată la patul bolnavului este o metodă de elecție care arată o lărgire a aortei cu aspect de dublu canal și prezența epanșamentului pericardic (în caz de ruptură în pericard).

Angiografia permite diagnosticul și ghidează conduita terapeutică. Precizează prezența hematomului disecant prin aspectul de dublu cilindru, poarta de intrare și refluxul ventricular stîng. Se practică în centre specializate.

Prognosticul fără intervenție chirurgicală este foarte grav căci bolnavii mor prin ruptură în pericard cu hemopericard și tamponadă acută.

În D.A. de tip 3 poarta de intrare este la nivelul istmului aortic și disecția se face descendent spre aorta abdominală. *Pe plan clinic durerea precordială însoțită de șoc este similară cu durerea din D.A. 1 sau 2.* În schimb în această formă sînt prezente *durerile abdominale, oligoanuria* și *durerile lombopelvine* — așa-numitul *angor abdominal însoțit de oligoanurie. La examenul fizic* se constată lipsa suflului diastolic, *prezența diferenței de tensiune între brațul drept și stîng* și *dispariția pulsului femural.*

Examene complementare. În D.A. de tip 3 e.c.g., clișeul toracic și ecografia nu ne oferă informații sigure. În schimb scanner-ul și aortografia aduce informații certe de diagnostic.

Prognosticul este rezervat, se poate rupe în pleură, în torace și duce la moarte.

D.A. cronică de tip 1 și 2 se manifestă diferit. *Formele asimptomatice* pot fi descoperite radiologic printr-o dilatație anevrismală a aortei ascendente și confirmate de ecografie care relevă o aortă dilatată cu dublu contur. În *formele simptomatice* bolnavii prezintă dureri care simulează o angină de efort sau repaus. În asemenea situații, examenul radiologic și ecografic relevă dilatația aortei ascendente cu dublu contur. Scanner-ul și angiografia sînt indispensabile pentru diagnostic.

În D.A. cronică de tip 3 bolnavii prezintă dureri toracice iradiate în epigastru și lombe însoțite de tulburări dispeptice gastro-duodenale sau de tulburări de tranzit. La un hipertensiv durerile epigastrice mimînd un ulcer absent la examenul radiologic sau dureri colicative însoțite de diaree și constipație

Scanned with OKEN Scanner

ne obligă să ne gîndim la un asemenea diagnostic. Aortografia și scanner-ul confirmă supoziția clinică. Diagnosticul diferențial are în vedere ateroscleroza mezenterică și anevrismul aortei abdominale.

Tratament

Tratamentul D.A. comportă mijloace medicale și chirurgicale.

Tratamentul medical se efectuează în secțiile de reanimare și constă în pregătirea preoperatorie a bolnavului cu mijloace care combat șocul cardiogen.

Tratamentul chirurgical este esențial și constă în D.A. tip 1 și 2 cu înlocuirea aortei ascendente sau a unei părți din crosă cu proteză de dacron. Se poate înlocui chiar toată crosa cu ramificațiile ei.

În D.A. tip 3, se înlocuiește porțiunea distală a crosei și o parte din aorta toracică tot cu proteză de dacron.

Mortalitatea post operatorie rămîne mare, de peste 15% și este cauzată de complicații hemoragice prin ruptura suturilor.

Scanned with OKEN Scanner

CARDIOPATII CONGENITALE

Definiție

Sînt anomalii în dezvoltarea embriologică a cordului care apar în cursul vieții fetale.

Incidență

Este apreciată la 7 pentru o mie de nașteri și este aceeași la toate rasele și toate etniile.

Etiopatogenie

Etiologia nu poate fi stabilită decît în 15—20% din cazuri și sînt implicați *factori toxici, infecțioși* și *anomalii cromozomiale.*

Anomaliile cromozomiale sînt pe primul loc. Peste 60% din copiii care au o cardiopatie congenitală sînt purtătorii unei trisomii 13, 18 sau 21. Descoperirea ecografică în uter a unei cardiopatii congenitale este corolarul unei trisomii.

Transmiterea genetică este poligenică și recesivă în majoritatea cazurilor. Această ipoteză este susținută pe faptul că în familiile în care există un copil cu malformație cardiacă riscul pentru nașterile următoare crește la 24 la mie. Dacă unul din părinți este purtătorul unei anomalii cardiace, riscul statistic pentru descendenți este de 45 la mie.

Miocardopatia obstructivă se transmite autosomal dominant. D.S.A., coarctația aortică și boala Fallot se pot transmite și autosomal recesiv.

Dintre *cauzele infecțioase* este bine cunoscută și acceptată embriopatia rubeolică. Această suferință fetală este rară în zona noastră, grație vaccinărilor antirubeolice.

Cauzele toxice sînt rare și dintre ele amintim etilismul, difenilhidantoina și litiul (atenție la endocrinologul care folosește litiul în unele tireopatii).

Fiziopatologie

După naștere, rezistența arteriolară pulmonară scade rapid și devine mult mai joasă decît rezistența arteriolară sistemică. Șunturile fetale obligatorii *„foramen ovale —, canalul arterial* și *canalul Arantius"* se închid punînd cele două circulații în serie. Astfel, regiunile de presiune sînt diferite, iar debitele circulatorii egale. Presiunea în V.S. și aortă este de 5—6 ori mai ridicată

Scanned with OKEN Scanner

decît în V.D. și artera pulmonară. Se înțelege că forța electromotorie a inimii stîngi este de 6 ori mai mare.

În cazul unei dezvoltări embrionare anormale iau naștere trei tipuri de malformații cardiace: cu șunt stînga-dreapta, cu șunt dreapta-stînga și prin obstacol valvular, subvalvular sau supravalvular.

I. Cardiopatiile cu șunt stînga-dreapta

Se datoresc unui *defect de închidere septală*, cu prezența unei *comunicări interatriale*, *interventriculare*, sau *persistenței unui canal arterial*. În aceste situații se stabilește un șunt stînga-dreapta prin trecerea sîngelui din marea spre mica circulație și realizarea unui debit pulmonar crescut. Riscurile acestui șunt sînt duble:

— instalarea unei insuficiențe cardiace cu tulburări respiratorii cînd șuntul este mare, în D.S.V. și C.A. prea largi mortalitatea este de 20% în primul an de viață;

— apariția unei maladii arteriolare pulmonare obstructive. Este vorba de o strîmtorare a calibrului arteriolar pulmonar ca o reacție de protecție a capilarelor pulmonare față de debitul șuntat și hipertensiunea arterială pulmonară care se instalează. Inițial are loc o hiperplazie musculară reversibilă, urmată de o hiperplazie intimală obstructivă și ireversibilă. Această complicație gravă poate să apară chiar în primii 2 ani de viață în D.S.V. și C.A. largi, mari. În D.S.A. largi, hipertensiunea pulmonară apare la vîrsta adultă. În cazul hipertensiunii pulmonare crește presiunea sistolică în V.D. și are loc o scădere și apoi inversare a șuntului stînga-dreaptă în șunt dreapta-stînga cu apariția cianozei. În acest stadiu este contraindicată orice reparație chirurgicală, concluzia fiind intervenția chirurgicală în primii ani de viață.

II. Cardiopatii cu șunt dreapta-stînga și cianoză

În această situație ca să apară cianoză este necesar ca sîngele venos (din venele cave) să treacă în aortă. Se impun pentru realizarea acestor anomalii trei condiții:

1. Prezența stenozei valvulare pulmonare asociată cu defect septal ventricular întîlnită în *tetralogia Fallot* și în *trilogia Fallot* unde stenoza pulmonară este asociată cu D.S.A.

Boala Ebstein are la bază un obstacol dinamic în inima dreaptă cauzat de inserția joasă a valvei tricuspide, anomalie care reduce camera de umplere a V.D. Se asociază cu cianoză cînd există și D.S.A.

2. *Transpozițiile arteriale* sînt anomalii unde aorta naște din V.D. și artera pulmonară din V.S. Din acest motiv cele două circulații nu mai sînt dispuse în serie, ci în paralel. Din acest motiv apare o mare circulație foarte desaturată (cu hipoxie marcată) și o mică circulație foarte saturată (bine oxigenată). În această situație supraviețuirea este asigurată prin existența unor comunicări între cele două circuite, fie D.S.A. fie D.S.V. În amestec sangvin se obține un debit care asigură oxigenarea țesuturilor în condiții limită, necesare supraviețuirii.

În transpozițiile simple există defecte atriale sau ventriculare mici din care motiv supraviețuirea în perioada neonatală este limitată. În cazul defec-

Scanned with OKEN Scanner

telor largi (mai ales D.V.S.), cianoza este moderată, dar există riscul instalării insuficienței cardiace ireversibile prin instalarea procesului de arteriolită pulmonară.

3. *Amestecul sangvin* total între cele două circulații apare în *atrezia tricuspidiană* asociată cu D.S.V. larg, în ventriculul unic, în trunchiul arterial comun și în drenajul venos pulmonar total.

Astfel, putem întîlni *cardiopatii cianogene cu plămîni clari, „ischemici"*, unde șuntul dreapta-stînga se face în detrimentul circulației pulmonare din cauza existenței stenozei pulmonare. În a doua situație întîlnim *cardiopatii cianogene cu plămîni hipervascularizați, „congestivi"* realizați de transpoziția completă de vase mari și fără stenoză pulmonară.

În toate cazurile, *cianoza* se însoțește de *dispnee de efort, retardare psihosomatică, poliglobulie* și de *riscul trombozelor cerebrale sau al abceselor cerebrale*. Hipoxia reduce mult șansa de supraviețuire. În tetralogia Fallot durata medie de viață este de 10 ani.

III. Cardiopatii prin obstacol valvular, subvalvular sau supravalvular

În această categorie se încadrează stenozele valvulare prin sudură intercomisurală, prin strîmtorarea camerei de ejecție (miocardopatia obstructivă). Mai rar obstacolul poate fi realizat de un diafragm subvalvular sau supravalvular. Aceste obstacole sînt situate pe calea pulmonară sau aortică. Hemodinamic determină obstacol la ejecție, creșterea postsarcinei și apariția unei miocardopatii hipertrofice compensatorii care cu timpul duce la decompensarea miocardului. Obstacolele severe determină lipotimii și sincope de efort care reclamă tratament chirurgical de urgență.

Complicațiile infecțioase

Toate cardiopatiile congenitale sînt susceptibile la grefă bacteriană și deci la apariția endocarditei lente. Poarta de intrare a infecției este reprezentată de focarele dentare, infecțiile cutanate (furuncule, carbuncule) și de manevrele instrumentale (cateterism, sondaj uretral, cistoscopie, chiuretaje, salpingografie). De aceea, infecțiile de focar și manevrele instrumentale se fac sub protecție de antibiotice, de pildă Ampicilină 1 g cu o oră înainte și 8 ore după. Riscul cel mai ridicat pentru endocardita Osler îl prezintă P.C.A. (persistența de canal arterial), D.S.V. și stenoza aortică.

Recunoașterea cardiopatiilor congenitale

Diagnosticul unei anomalii cardiace congenitale se face prin examen clinic și examene complementare (radiografie, e.c.g. și ecocardiografie).

În cardiopatiile necianogene cum este D.S.A. cu șunt mic sau stenozele aortice sau pulmonare moderate semnele clinice pot să lipsească.

Auscultatoriu semnul cel mai des întîlnit este *suflul sistolic*. Cel mai adesea acest suflu sistolic este anorganic, provocat de curgerea turbulentă a sîngelui, secundară unui debit crescut caracteristic copilăriei și adolescenței.

Scanned with OKEN Scanner

Suflul sistolic reprezintă o problemă zilnică de care se izbește medicul generalist și pediatru. Se întîlnește la copii între 2 și 10 ani și la adolescenți între 13—16 ani. Se aude în focarul pulmonar sau în spațiul IV parasternul stîng. Ca intensitate sînt de gradul unu pînă la trei, sînt scurte, protomezosistolice și se opresc înainte de zgomotul II. Se schimbă cu poziția, diminuă în ortostatism, se accentuează în efort, emoții și stări febrile. Uneori se poate auzi un suflu continuu cu caracter de „zgomot de sfîrlează" propagat subclavicular. Dispare în decubit, la mișcarea capului, la compresia jugularelor și este provocat de o curgere turbulentă a sîngelui în vena cavă superioară.

În cardiopatiile cianogene există o serie de simptome cheie care atrag atenția, fără pretenția de a face un diagnostic anatomic precis. Acestea pot fi observate la inspecția și auscultația copilului sau adolescentului.

Dispneea de efort împiedică copilul să ia parte la jocuri. În efortul mare dispneea obligă copilul să ia „poziția ghemuit". În limbaj anglosaxon această poziție este denumită „squatting".

Cianoza este un simptom caracteristic, interesează extremitățile acrale și mucoasele, avînd o tentă albastru-violacee, în perioada neonatală. Cianoza care apare în adolescență are semnificația unui defect septal larg cu șunt inversat, realizat de instalarea vasculitei pulmonare și hipertensiunii pulmonare.

Poliglobulia este macrocitară și hipocromă, predispune la tromboze cerebrale.

Degetele hipocratice și tulburările somato-psihice sînt semne caracteristice în contextul clinic. Copiii, față de vîrsta lor, au deficit statural, ponderal și sînt întîrziați intelectual.

În tetralogia Fallot copiii prezintă dimineața crize de agitație cu accentuarea cianozei urmate de pierderea cunoștinței. Crizele de indispoziție și agitație dispar după injectarea i.v. de 1 mg Propranolol.

La auscultația inimii se aude în focarul pulmonar un suflu sistolic de ejecție care se propagă spre gît, însoțit de freamăt datorat stenozei pulmonare. Zgomotul II este diminuat în stenozele severe. Datorită D.S.V. apare un suflu sistolic de regurgitare care se propagă radiar în toată aria cardiacă sub formă de spițe de roată.

Radiografia ne permite să apreciem volumul cardiac și starea vascularizației pulmonare ținînd cont la copil de capcanele clasice (volumul timusului, prezentația oblică a inimii, deficitul în executarea inspirației de către copil).

Ecg-ul trebuie interpretat în funcție de vîrstă, deoarece la copil apare o predominență dreaptă care dispare progresiv după 5—6 ani.

Ecografia bidimensională cu Doppler ne permite să descoperim majoritatea malformațiilor congenitale, mai ales dacă apelăm la un observator foarte antrenat în acest domeniu. Din acest motiv ecografia Doppler a redus mult indicațiile cateterismului și angiografiei selective ca metode invazive.

Ecografia Doppler antenatală este o metodă recentă care permite studiul cordului fetal începînd cu a 16-a-18-a săptămînă de gestație.

Clinica și tratamentul

Cele mai frecvente malformații cardiace sînt :

1. *Cardiopatii necianogene* cu șunt stînga-dreapta din care fac parte D.S.V., D.S.A. ș. P.C.A. (persistența de canal arterial) ;

2. *Cardiopatii cianogene* cu obstacol pe cale pulmonară : boala Fallot și maladia Ebstein ;

Scanned with OKEN Scanner

3. *Cardiopatii cianogene cu transpoziție* de vase mari — transpoziții simple și complexe;

4. *Cardiopatii cu amestec sangvin total*: hipoplazia de ventricul stîng, atrezia de valve tricuspide, drenajul venos pulmonar total, ventriculul unic și trunchiul arterial comun;

5. *Cardiopatii cu obstacol pe calea de ejecție*: stenoza aortică, stenoza pulmonară, coarctația de istm aortic.

Defectul septal ventricular (D.S.V.)

Este cea mai frecventă anomalie care apare izolat și mai rar asociată cu alte malformații cardiace. Se cunosc patru tipuri:

D.S.V. tip I — este un defect mic cu șunt nesemnificativ hemodinamic și fără H.T.P. (hipertensiunea arterială pulmonară). *Clinic* se descoperă un suflu holosistolic mezocardiac propagat în aria cardiacă, un cord de volum normal și o ecg normală. Ecografia nu decelează defectul. Ecografia cu Doppler detectează un jet care traversează cu viteză septul ventricular. Acest D.S.V. tip I este situat în septul muscular și se închide cu vîrsta. Are o toleranță normală la efort și nu contraindică exercitarea sportului. Terapeutic se impun două precauții: prevenirea endocarditei lente și intervenția chirurgicală în caz de apariția insuficienței aortice prin capotajul valvei (prin darea peste cap a unei valve sigmoide).

D.S.V. tip II este larg, cu șunt semnificativ hemodinamic și H.T.P. Bolnavii prezintă dispnee de efort, palpitații, crize sudorale, deficit statural (hipotrofie staturală) și fac infecții respiratorii repetate. Riscurile în această formă sînt: moartea spontană în primul an de viață, apariția în timp a unei vasculite (arteriolite) pulmonare, care face boala inoperabilă. Duce la inversarea șuntului și moarte prin I.C. (insuficiență cardiacă).

Clinic în D.S.V. tip II cordul este mare, vascularizația pulmonară accentuată și ecg arată H.B.V. (hipertrofie biventriculară).

Ecograful stabilește localizarea comunicării în septul membranos, muscular sau infundibular. Eco-Doppler stabilește prezența jetului sangvin care traversează septul. În această formă se indică închiderea chirurgicală cît mai precoce a defectului.

D.S.V. de tip III denumit și complex Eisenmenger se caracterizează prin prezența unei arteriolite pulmonare care determină o H.T.P. marcată. Este un D.S.V. larg, cu șunt mare, care duce la H.T.P. și inversarea șuntului prin fenomen Eisenmenger, cu apariția cianozei. *Clinic* se constată un cord mare cu H.B.V., suflu sistolic de regurgitație, foarte intens pe toată aria cardiacă. Duce la moarte prin I.C. ireductibilă. Singura șansă de supraviețuire rezidă în transplantul cardio-pulmonar, mare speranță a viitorului.

D.S.V. tip IV este asociat cu o stenoză pulmonară care protejează plămînul de instalarea H.T.P. și permite intervenția chirurgicală în timp util.

Persistența de canal arterial (P.C.A.)

În viața fetală C.A. (canal arterial) asigură trecerea sîngelui oxigenat din artera pulmonară (A.P.) în aorta toracică (A.T.), iar după naștere se închide printr-un mecanism încă neprecizat. Legătura între A.P. și A.T. are loc deasupra originii arterei subclaviculare stîngi. P.C.A. permite ca o parte din sîngele evacuat în aortă să se scurgă în permanență, atît în sistolă cît și în diastolă, în A.P. semnele clinice sînt condiționate de mărimea debitului șuntat.

Scanned with OKEN Scanner

Diagnosticul clinic este sugerat de prezența unui suflu continuu situat în focarul pulmonarei și în zona subclaviculară stîngă. Este un suflu aspru comparat cu zgomotul de „sfîrlează" și însoțit de freamăt. Zgomotul II nu se aude, fiind acoperit de suflu. Devine perceptibil în P.C.A. cu debit mare o dată cu instalarea H.T.P. și inversarea șuntului (complex Eisenmenger). Radiografia toracică arată un cord mare, cu plămîni hipervascularizați. Ecg arată semne de H.V.S.

Variantele cu debit șuntat mare care încarcă circulația pulmonară evoluează cu dispnee la efort, hemoptizii și uneori chiar lipotimii și sincope de efort. La periferie se constată puls carotidian, puls periferic *celer et altus*, semne care mimează insuficiența aortică.

Ecografia arată semne indirecte de șunt sau vizualizarea directă a canalului. Eco-Doppler descoperă un flux continuu în A.P. și afirmă diagnosticul.

P.C.A. semificative sau nesemnificative hemodinamic necesită intervenție chirurgicală, cu sutură, prin toracotomie laterală stîngă. P.C.A. mari, greu tolerate necesită intervenție chiar la nou-născut.

Defectul septal atrial

Apare izolat și este descoperit tîrziu sau asociat cu D.S.V. sau cu o insuficiență mitrală. În ordinea frecvenței se cunosc două variante : D.S.A. tip *ostium secundum* și D.S.A. tip *ostium primum*.

D.S.A. tip ostium secundum este situat în plină fosă ovală și este de două ori mai frecvent la fetițe decît la băieți. Pe plan clinic se constată o debilitate fizică și bronșite frecvente. La auscultație se constată un suflu de ejecție în focarul pulmonarei, însoțit de dedublarea fixă a zgomotului II.

Clișeul toracic arată un cord de volum normal, cu bombarea arcului mijlociu datorită dilatației A.P. Ecg arată un B.R.D. minor datorită suprasolicitării volumetrice a V.D. Ecografia confirmă diagnosticul prin vizualizarea comunicării și a semnelor indirecte date de șuntul stînga-dreapta : dilatarea V.D. și A.P. și a mișcărilor paradoxale a septului ventricular. Cateterismul drept permite trecerea sondei din A.D. în A.S., permite calcularea presiunilor în A.D., calcularea debitului șuntat și gradul de oxigenare a sîngelui în A.D.

În D.S.A. larg se poate instala la adultul tînăr H.T.P. complicație redutabilă care contraindică gestul chirurgical.

D.S.A. de tip ostium primum este un defect larg, jos situat, în contact cu planșeul atrio-ventricular, locul de inserție a valvelor atrioventriculare. Din acest motiv se poate asocia cu o fantă, cu o septare a valvei mitrale realizînd o insuficiență mitrală. În această situație, D.S.A. este semnificativ hemodinamic, mai greu tolerat de bolnav și necesită cură chirurgicală prin sutura comunicării și a fantei valvulare. Această asociație se întîlnește în trisomia 21.

Dacă D.S.A. se asociază cu un D.S.V. larg, situat în septul membranos realizează *canalul atrio-ventricular comun*. Este o malformație gravă, întîlnită în trisomia 21 care necesită reparație chirurgicală. Astfel duce la arteriolită pulmonară, la H.T.P. și insuficiență cardiacă ireductibilă.

Tetralogia Fallot

Este cea mai frecventă anomalie din complexul Fallot. Asociază un *D.S.V. larg, o stenoză pulmonară* (valvulară, infundibulară, hipoplazia trunchiului sau ramurilor) *aorta în dextropoziție*, călare pe septul intraventricular și *H.V.D. de rezistență*.

Scanned with OKEN Scanner

Semnele revelatoare sînt cele arătate la cardiopatiile cianogene. Infantilismul psiho-somatic, cianoza, poliglobulia și degetele hipocratice sugerează amestecul sangvin. Suflul sistolic de ejecție în focarul pulmonar sugerează stenoza. Clișeul toracic arată un „cord în sabot", cu arcul mijlociu scobit, adîncit, cu circulația pulmonară redusă.

E.c.g. relevă un ax deviat spre dreapta cu semne de H.V.D.

Ecografia arată un D.S.V. larg, aortă dilatată, călare pe sept, V.D. îngroșat și dilatat și hipoplazia căii de ejecție pulmonare.

Angiografia este necesară pentru indicația chirurgicală deoarece stabilește caracterul stenozei pulmonare, caracterul unic sau multiplu al defectului septal și anatomia rețelei coronariene. Sînt indicate reparații complete sau o anastomoză paleativă aorto-pulmonară de tip Black-Taussing.

Trilogia Fallot

Se traduce prin asocierea *unei stenoze pulmonare* responsabilă de creșterea postsarcinii în cavitățile drepte care duce la H.V.D. Șuntul dreapta-stînga se face prin prezența unui *D.S.A.* Boala se descoperă precoce în perioada neo-natală cu ajutorul ecografiei și angiografiei. Indicația operatorie de urgență constă în valvulotomie pulmonară și sutura defectului septal atrial.

Maladia Ebstein

Această malformație este însoțită de cianoză cînd există o comunicație interatrială cu șunt dreapta-stînga. În această boală, inserția joasă a valvei tricuspide în V.D. creează o cavitate atrială mare reducînd camera de umplere a V.D. Poate să ducă la insuficiență cardiacă prin creșterea post-sarcinii care solicită hemodinamic musculatura atriului drept.

Tratamentul chirurgical se aplică în perioada copilăriei și constă în plastie valvulară. La proteză mecanică se recurge mai rar.

Transpoziția simplă a vaselor mari

Se traduce prin cianoză intensă de la naștere și diagosticul este stabilit ecografic.

Reparația chirurgicală de elecție constă în retranspoziția vaselor mari în poziție normală în primele zile de viață. Se ține seamă de poziția orificiilor coronariene. Pentru a asigura un amestec sangvin eficient, în primul timp, se practică, prin metoda Rashkind, o lărgire a foramenului ovale cu ajutorul unui cateter cu balon.

Transpoziția complexă de vase mari

În această anomalie sînt asociate și alte defecte. Dacă este prezent un D.S.V. larg care asigură amestecul sangvin și o desaturare mai mică a sîngelui, anomalia expune la H.T.P. precoce și apariția unei insuficiențe cardiace ireductibile. Supraviețuirea necesită intervenție chirurgicală care se face în doi timpi. În primul timp prin metoda Rashkind se realizează o lărgire a foramenului ovale și în al doilea timp se practică retranspoziția vaselor mari și închiderea D.S.V.

În forma în care la D.S.V. asociază și stenoza arterei pulmonare dextropuse, plămînul este protejat de instalarea H.T.P. organice. Repararea acestor defecte se face chirurgical prin metoda Lecompte.

Scanned with OKEN Scanner

Drenajul pulmonar venos total

În această anomalie cele 4 vene pulmonare se unesc într-un colector comun care se deschide într-una din venele care formează cava superioară, în sinusul coronar şi mai rar în vena cavă inferioară. Inima stîngă este alimentată cu sînge amestecat prin intermediul unui D.S.A. Ecografia arată o dilataţie a inimii drepte şi o diminuare în volum a cavităţilor stîngi. Ecografia cu Doppler stabileşte prezenţa D.S.A. Tratamentul este chirurgical şi indicat de îndată ce diagnosticul a fost stabilit şi constă în implantarea colectorului în A.S.

Printre cardiopatiile congenitale cu amestec total mai amintim hipoplazia ventriculului stîng, atrezia de valvă tricuspidă, ventriculul unic şi trunchiul arterial comun. Ecografia şi cateterismul stabilesc diagnosticul. Sînt afecţiuni care aparţin chirurgiei cardiovasculare.

Stenoza pulmonară congenitală

Este de regulă valvulară şi rezultă prin sudura comisurală a valvelor sigmoide. Realizează un obstacol care determină creşterea postsarcinei V.D., care se va hipertrofia concentric, tonogen şi apoi se va dilata miogen. Diagnosticul este sugerat de prezenţa unui suflu sistolic de ejecţie, dur, răzător, cu freamăt, localizat în focarul pulmonar. Iradiază înspre fosa supraclaviculară stîngă. În stenozele moderate, zgomotul II este dedublat, în cele strînse, severe, este diminuat sau absent.

Clişeul radiologic arată un cord de volum normal chiar în stenozele severe, dar cu bombarea arcului mijlociu stîng. Ecografia cu Doppler puls confirmă diagnosticul stabilind şi gradientul de presiune între artera pulmonară şi V.D.

Tratamentul constă în dilatarea prin cateterism cu ajutorul unui balonaş a orificiului pulmonar. În caz de eşec se recurge la valvulotomie chirurgicală.

Stenoza aortică

Poate să fie localizată valvular, subvalvular sau supravalvular. Pe plan clinic prezintă o serie de riscuri majore: angor de efort, sincope de efort şi moarte subită. Aceste accidente se datoresc unui dezechilibru între debitul coronar redus şi necesităţile crescute ale ventriculului stîng hipertrofiat. Insuficienţa cardiacă apare tardiv, dar sincopele de efort, angina de efort, lipotimiile reclamă intervenţia chirurgicală de urgenţă. Formele valvulare şi supravalvulare beneficiază de valvulotomie şi respectiv rezecţia stenozei. Formele subvalvulare sub formă de diafragm beneficiază de rezecţie. Cele întinse sub formă de tunel sînt mai greu de tratat chirurgical.

Diagnosticul clinic se bazează pe prezenţa unui suflu sistolic, dur şi răzător în focarul aortic, parasternal drept. Are tril şi se propagă spre carotida dreaptă. Ecg arată semne de H.V.S. Ecografia cu Doppler confirmă diagnosticul, precizînd şi gradientul transvalvular.

Coarctaţia istmului aortic

Este o malformaţie frecventă. Se poate manifesta precoce, în primele zece zile de la naştere, printr-o insuficienţă cardiacă gravă, adesea mortală. Se poate asocia cu un D.S.V. sau cu un canal arterial care porneşte din artera pulmonară şi irigă partea inferioară a corpului, situaţie în care există cianoză.

Tipul adult se poate manifesta şi în perioada adolescenţei sau chiar mai tîrziu, la adultul tînăr, prin hipertensiune arterială la membrele superioare,

Scanned with OKEN Scanner

pulsații slabe la femurale și fenomenul Hill-Flack inversat. În condiții normale în ortostatism, datorită gravitației, presiunea sistolică la membrele inferioare este mai mare decît în arterele humerale, datorită efectului hidrostatic gravitațional (fenomenul Hill-Flak normal).

Pulsul carotidian, subclavicular și radial este amplu. În focarul aortic se aude un suflu sistolic care se propagă în spate, interscapulo-vertebral, unde se palpează pulsațiile arterelor intercostale. Uneori în părțile postero-laterale ale toracelui există o circulație arterială colaterală.

Clișeul toracic arată un cord cu profil aortic și ca semn caracteristic prezența eroziunilor costale.

În forma fetală, coarctația este asociată cu persistența de canal arterial situat sub coarctație. În această situație V.S. irigă extremitatea cefalică, iar V.D. trimite sînge neoxigenat în partea inferioară a corpului, unde există cianoză și degete hipocratice la plante. Dacă se asociază și cu D.S.V., cianoza membrelor inferioare este moderată și nu există diferență de presiune între membrele superioare și inferioare.

Tratamentul în ambele forme este chirurgical. În forma adultă poate să rămînă o hipertensiune arterială datorită ischemiei renale prin fenomen Goldblat înalt.

Gh. Asachi
IAȘI

BIBLIOGRAFIE SELECTIVĂ

ALINESCU R., ANASTASATU C., BRUCKNER F. — *Pneumologie.* Ed. Medicală, Bucureşti, 1965.

ARMSTRONG L. M. — *Electrocardiograme.* Ed. Wright. Bristol, 1985.

BENNETT D. — *Cardiac Aritmias* — Second Ed. Wright, Bristol, 1985.

BIEDLER L. JUNE: *Seminars in cancer biology.* Ed. W. B. Saunders Company : vol. 2, 1991, vol. 2, 1992.

BOULTON J. B., BRIGGS D., HARGRAVE T. — *Diagnosis and management of Renal and Urinary Diseases.* Ed. Blacwell Scientific Publications 1982.

BOCKUS L. H. — *Gastroentrology, vol. I, vol. II, vol. III,* Ed. W. B. Saunders Company, 1966.

BUMBĂCESCU N. — *Manual de Fliziologie.* Ed. Medicală, Bucureşti, 1962.

BRAUNWALD E. — *Heart Disease.* Ed. W. B. Saunders Company, vol. I, vol. II, 1983.

BRUCKNER I. — *Medicină internă' vol. I, vol. II.* Ed. Medicală, Bucureşti, 1980.

CECIL — *Text Book of Medicine, vol. I, vol. II,* Ed. W. B. Saunders Company. 1988.

CHAMBERLAIN E. N. — *Symptoms and signs in Clinical Medicine,* Ed. Bristol J. Wright, 1980.

CHESSELL J. G. şi col. — *Diagnostic Picture Tests in Clinical Medicine vol. 1, 2, 3 and 4* — Ed. Wolfe Medical Publications, 1984.

CHISLEAG G. — *Radiologie medicală, vol. I, II.* Ed. Litera, Buc. 1986.

CHIRICUŢĂ I. — *Cancerologie, vol. I, II.* Ed. Medicală Bucureşti, 1984.

CONN'S RAKEL — *Current Therapy,* Ed. W. B. Saunders Company, 1989, 1990, 1991.

CONN — *Current Diagnosis,* Ed. W. B. Saunders Company, 1985.

CONOVER M. şi col. — *Electrocardiographie pratique* — Ed. Meloine Paris, 1977.

CORDAY E., IRVING D. — *Disturbance of Heart rhytm and conduction.* Ed. W. B. Saunders, 1962.

CROFTON J., DOUGLAS — *Respiratory Disease, Third edition* Blackwell, Scientific Publication, 1981.

— *Compedium Suisse Des Medicaments, vol I, vol. II,* Documend S.A. Bâle, 1989.

DOBRESCU D. — *Farmacoterapie practică, vol. I, vol. II.* Ed. Medicală, Bucureşti, 1989.

DREYFUSS S. B. — *Hematologie,* Ed. Flammarion, 1984.

DUBIN DALE — *Lecture Acceleree de l'ECG,* Ed. Meloine, Paris, 1976.

DUDEA C. — *Electrocardiografie teoretică şi practică.* Ed. Medicală, Bucureşti, 1981.

DUMITRAŞCU D. — *Litiaza biliară.* Ed. Academiei Române, Bucureşti, 1989.

FABRE J. — *Therapeutique Medicale, Deuxième edition,* Flammarion Medicine Sciences.

FICA V. — *Explorarea morfofuncţională a rinichiului în practica medicală.* Ed. Medicală, Bucureşti, 1969.

FLAMENBAUM W., HAMBURGER J. R. — *Nephrology,* Ed. J. B. Lippincott Company, 1982.

FODOR O. — *Tratat elementar de medicină internă vol. I, vol. II,* Ed. Dacia, Cluj, 1973.

FRANCOIS JEAN — *Cardiologie,* Ed. Mc Graw Hill 1989.

FRIEDBERG C. — Diseases of the heart, vol. I, vol. II. Ed. W. B. Saunders, 1971.

GALAMBOS J., HERSCH T. — *Digestive Diseases* Ed. Boston Butterworth Publisher, 1983.

GIRDWOOD H. R. — *Text book of medical treatment,* Ed. Churchill Livingstone, 1986.

GODEAU P. — *Traite de Medicine, vol. I, vol. II,* Dauxieme, Ed. Flammarion, Paris, 1987.

GOIA I. — *Propedeutică medicală,* Ed. Didactică şi Pedagogică, Bucureşti, 1970.

Scanned with OKEN Scanner

GOVAN A., MACFARLANE D. — *Pathology Illustrated*, Ed. Churchill Livingstone Edinburg, 1981.
GUERLAND H. — *Uremia Therapy*, Ed. Springer Verlag, 1986.
HARRISON R. T. — *Principles of internal medicine eleventh*, Ed. Mc Graw Hill Company, 1987.
HAŢIEGANU I. — *Clinică şi patologie medicală, vol. I.* Ed. Medicală, Bucureşti, 1955.
HAŢIEGANU I. — *Clinică şi patologie medicală, vol. II.* Ed. Medicală, Bucureşti, 1958.
HAŢIEGANU I. — *Curs de patologie medicală vol. 1, 2, 3, 4, 5, 6 şi 7.* Litografia Învăţământului, Cluj, 1967.
HEGGLIN R. — *Le diagnostic en Medicine Interne*, Ed. Mansson, Paris, 1982.
HURST J. W. — *The heart. Fourt edition*, Mc Graw Hill Book, Company, 1982.
HURST J. W. — *Medicine Clinique*, Ed. Masson, Paris, 1987.
ILINESCU I. — *Semiologie generală cardiovasculară.* Ed. Medicală, Bucureşti, 1972.
JEAN DI MATTEO — *Cardiologie*, Expansion Scientifique Francaise, 1983.
JUVARA I. — *Patologie chirurgicală, vol. VI*, Ed. Medicală, Bucureşti, 1986.
KAHN M., PELTIER A. — *Maladies Sistemiques*, Ed. Flammarion Medicine Science, 1982.
KELLEY W., HARRIS E., RUDDY S., SLEDGE C. — *Text Book of Rheumatology*, Ed. W. B. Saunders, 1981.
LUISADA A. — *Cardiology An Encyclopedia of the cardiovascular system, I, II, III, IV.* Ed. Mc Graw Hill, 1969.
MATHE G., RICHET G. — *Semiologie medicale*, Ed. Flammarion, Paris, 1981.
MORARU I. — *Anatomie patologică, vol. I, vol. II.* Ed. Medicală, Bucureşti, 1980.
NEAGU V. — *Urologie*, Ed. Didactică şi Pedagogică, Bucureşti, 1981.
NEGOIŢĂ C., VLAICU R., DUMITRAŞCU D. — *Clinică medicală*, Ed. Didactică şi Pedagogică, Bucureşti, 1983.
PANAITESCU G. — *Patologie medicamentoasă curentă.* Ed. Medicală, Bucureşti, 1974.
PASTEUR V., RADOT şi col. — *Pathologie medicale, Fascicules 1, 2, 3, 4, 5, 7, 8 şi 11.* Ed. Flammarion, Paris, 1980.
PĂUN R. — *Terapeutică medicală vol. I, II, III.* Ed. Medicală, Bucureşti, 1982.
PĂUNESCU PODEANU — *Baze clinice pentru practica medicală*, Ed. Medicală, Bucureşti, 1981.
PETZ L. D., GARRATTY G. — *Acquired Immune Hemolytic Anemias.* Ed. Churchill Livingstone, New York, 1980.
POPA G. — *Vademecum de urgenţe medicale*, Ed. Medicală, Bucureşti, 1981.
POP D. POPA I. — *Patologia sistemului cav inferior.* Ed. Medicală, Bucureşti, 1973.
PROCA E. — *Patologie chirurgicală, vol. VIII.* Ed. Medicală, Bucureşti, 1986.
SANDOE E., OLESEN K. — *Simposion on Cardiac Arrhythmias*, Published by A.B. Astra Sweden, 1970.
SEZE (DeS) RYCKEWAERT — *L'actualitè a humatologique*, Ed. Expansion Scientifique, 1982.
SEZE (DeS) RYCKEWAERT — *Maladies des os et des articulation* (Mise a pour 1983).
SHERLOCK, SHEILA — *Disease of the liver and biliary sistem, sixth*, Ed. Blackwell Scientific Publication, 1981.
SLEISENGER M., FORDTRAN J. — *GASTROINTESTINAL Disease seconded*, W. B. Saunders, 1978.
SMITH L., THIER S. — *Pathophysiology*, Ed. W. B. Saunders, 1981.
SOKOLOW M. — *Clinical Cardiology*, Ed. Lange Medical, Publication, 1981.
SPIRO H. — *Clinical Gastroenterology*, Ed. Mac Lillan Publishing, 1983.
STEIN J. — *Internal Medicine*, Ed. Little Brown Company, 1987.
STITES D. — *Basic and Clinical Immunology*, Ed. Lange Medical Publication, 1982.
TĂNASESCU R. — *Diagnosticul hematologic*, vol. II., Ed. Dacia, Cluj, 1974.
ŢURCANU L., SABĂU I. — *Nefrologie pediatrică.* Ed. Medicală, Bucureşti, 1977.
THEML H. — *Atlas d'hematologie practique*, Ed. Masson, Paris, 1985.
VOICULESCU M. — *Boli infecţioase*, Ed. a III-a, Ed. Medicală, Bucureşti, 1981.
WEATHERALL D. J., WARELL D. A. — *Oxford Text book of Medicine*, Ed ELBS Oxford University, 1987.
WILLIAMS W. I. — *Beutler Haematology.* Ed. Mc Graw Hill, 1983.
WINTROBE W. — *Clinical Haematology*, Ed. Lea and Fribger, 1981.
ZATOROFF M. — *Physical signs in General Medicine.* Ed. Wolfe Medical Publication London, 1976.

Scanned with OKEN Scanner

ISBN 973-30-2916-5

Scanned with OKEN Scanner